

心エコー図により大動脈弁
疣腫を認めた亜急性細菌性
心内膜炎の2例

Aortic valve vegetations
in subacute bacterial
endocarditis demonstrat-
ed by ultrasound cardio-
graphy: Report of two
cases

福島 一也
ニバルト・アグレダ
村木 登
山崎 茂
増田 善昭
稲垣 義明

Kazuya FUKUSHIMA
Nivard AGREDA
Noboru MURAKI
Shigeru YAMAZAKI
Yoshiaki MASUDA
Yoshiaki INAGAKI

Summary

Two cases of aortic valve vegetations in bacterial endocarditis were studied by ultrasound cardiography (UCG).

Case 1: 38 years old, male. Clinical diagnosis: aortic regurgitation and stenosis, subacute bacterial endocarditis. UCG findings: abnormal echoes in the aortic root during systole which continued to the left ventricular outflow tract (Fig. 2). Aortic valve vegetation was confirmed at operation (Fig. 3).

Case 2: 40 years old, female. Clinical diagnosis: mitral regurgitation and stenosis and aortic regurgitation and stenosis. Subacute bacterial endocarditis due to streptococcus viridans. UCG findings: abnormal irregular echoes in the aortic root during systole and diastole (Fig. 6), which continued to the left ventricular outflow tract with fine fluttering (Fig. 7). The diagnosis of aortic valve vegetations was proved by autopsy (Fig. 8). The early closure of the mitral valve was also observed (Fig. 7).

Key words

Bacterial endocarditis Flail aortic valve Aortic valve vegetation

はじめに

我々は、最近心エコー図(UCG)により、亜急性

心内膜炎(subacute bacterial endocarditis: SBE)
の症例に、大動脈弁疣腫(aortic valve vegetation)
をとらえ、1例はSBEの治療として行った大動

千葉大学医学部 第三内科
千葉市亥鼻 1-8-1 (〒280)

The Third Department of Internal Medicine,
School of Medicine, Chiba University, Inohana
1-8-1, Chiba, 280

Presented at the 13th Meeting of the Japanese Society of Cardiovascular Sound held in Tokyo, September 25-26, 1976

Received for publication December 28, 1976

脈弁置換手術のさいに、1例は剖検により、それを確認しえたので報告する。

UCG 装置は Aloka 製 SSD-80 および 90 を使用、2.25 MHz の探触子を用い、心電図と同時にボラロイド、およびオッシロペーパー上に記録した。

症 例

症例 1: M. H. 38 歳 男性.

主訴: 夜間呼吸困難, および発熱.

既往歴: 10 歳の時にリウマチ熱. 25 歳の時に高血圧を指摘された.

現病歴: 1975 年 8 月ころより, 全身倦怠感, 体重減少が現れ, さらに 11 月に, せき, 夜間発熱, 呼吸困難が出現するようになり, 12 月 22 日に当科へ入院した.

入院時所見: 体格中等, 栄養状態良好. 眼瞼結膜は貧血状であったが点状出血はない. 頸動脈の拍動は著明. 血圧は 150/50-0 mmHg. 聴診および

心音図 (Fig. 1) では, 第 4 肋間胸骨左縁に最重点のある Levine 4/6 の収縮期駆出性雑音と, 拡張期漸減性高調性雑音があり, 頸動脈脈波は二峰性で, 切痕は不明瞭かつ低位置であった.

検査成績: 赤血球 331×10^4 , 白血球 5,400, ヘマトクリット 25.3%, 血色素 8.6 g/dl. CRP は 2h(+), 20h(3+). 血沈は 1 時間 94 mm, 2 時間 125 mm と亢進. 血清電解質, 肝機能および腎機能検査には異常なかった. また血液培養は繰り返し行ったが常に陰性であった. 静脈圧は 55 mmH₂O. 循環時間は, 腕-肺時間が 10 秒, 腕-舌時間が 26 秒と, 軽度延長していた. 心電図では, 洞性頻脈 (106/分) で, 完全右脚ブロックがあった. 胸部 X 線像では, 心肺係数 58%, 右 2 弓, 左 3, 4 弓が突出し, 肺紋理の増強があった. UCG (Fig. 2) では, 大動脈前壁に近い右冠状動脈弁尖りと思われる場所に収縮期に粗で厚い不規則なエコーがあり, 左室流出路にも拡張期に, 粗動を呈する異常エコーがあり, 両者に連続性がある. この UCG は第 4 肋間

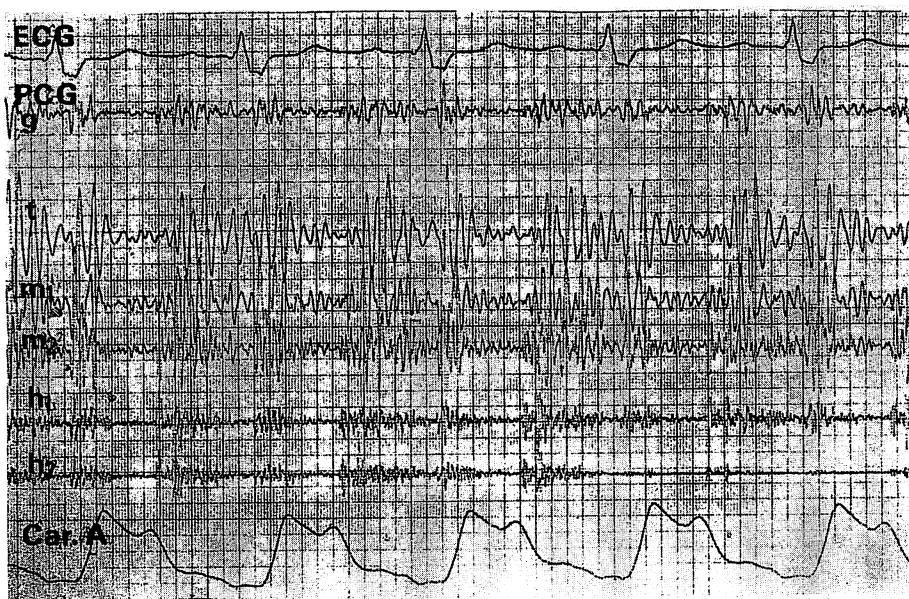


Fig. 1. Phonocardiogram in Case 1 (M. H, 38-year-old male, Jan. 9, 1976).

ECG: complete right bundle branch block, PCG: systolic ejection murmur and diastolic decrescendo murmur, Carotid pulse tracing: pulsus bisferiens with a low positional undefined incisura.

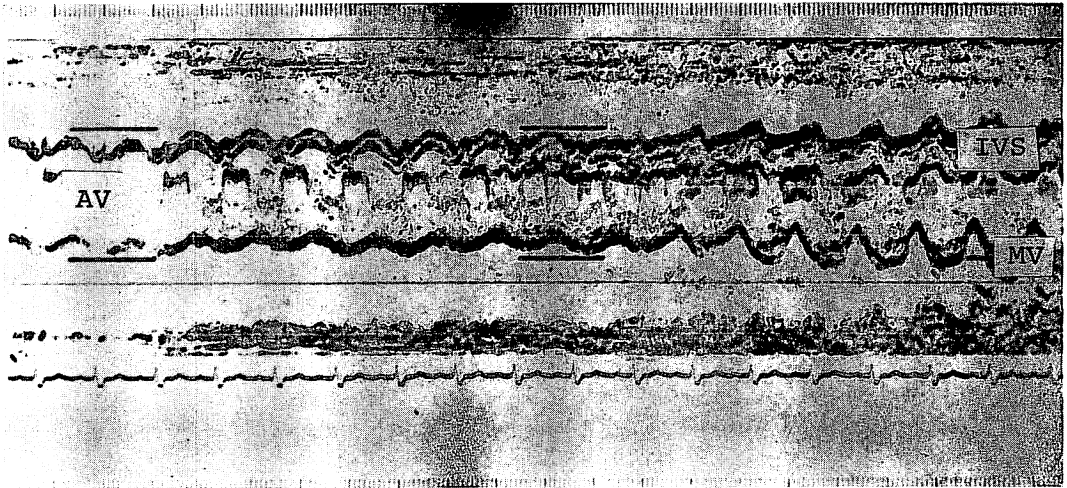


Fig. 2. Echocardiogram in Case 1 (Jan. 12, 1976).

Irregular thick echoes at the aortic valve leaflet near the anterior wall of the aorta during systole, and abnormal echoes with fine fluttering at the left ventricular outflow tract during diastole. AV: aortic valve, IVS: interventricular septum, MV: mitral valve.

からの記録であり、第3肋間では異常エコーの記録が困難であった。

以上より大動脈弁閉鎖不全症および起因菌は検出されなかったが、SBEに由来したいわゆる flail aortic valve²⁾、ないしは大動脈弁疣腫と診断し、抗生物質および強心剤を使用して、症状は一時軽快したが、内科的治療の限界を考え、1976年2月12日に当院第1外科にて Björk-Shiley 人工弁による大動脈弁置換術を施行した。

手術所見：右冠状動脈弁尖の破壊が最も高度であった。左冠状動脈弁尖は肥厚、変形が著明。無冠状動脈弁尖は比較的保存されていた (Fig. 3)。疣腫はポリープ状を呈し、大きさは5mm×10mmであり、右冠状動脈弁尖と左冠状動脈弁尖の交連部直下の左室側に存在し、培養したが菌は検出されなかった。

術後の経過は順調であり、3月27日に退院した。術後 UCG (Fig. 4) では、左室流出路の異常エコーは消失し、大動脈腔に人工弁が記録されている。術後心音図 (Fig. 5) では拡張期雑音は消失し、人工弁によって生じた収縮期弁開放音と拡張期弁閉鎖音が記録され、また頸動脈脈波の切痕も

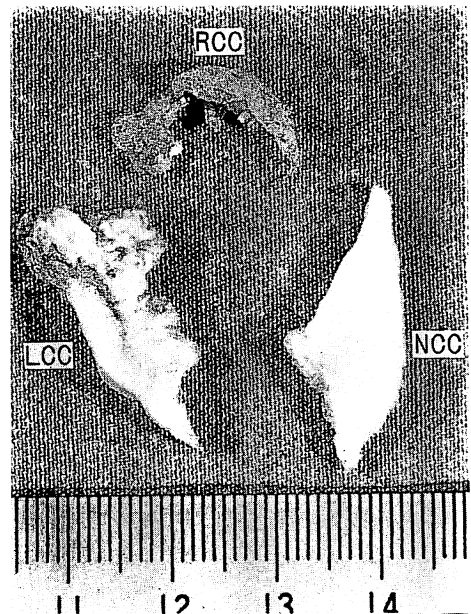


Fig. 3. Resected aortic valve leaflets in Case 1.

RCC is markedly destroyed and LCC has the moderate deformity. Aortic valve vegetation is attached to the left ventricular side of the RCC, polypoid in shape, 5 mm/10 mm in size. RCC: right coronary cusp, NCC: non coronary cusp, LCC: left coronary cusp.

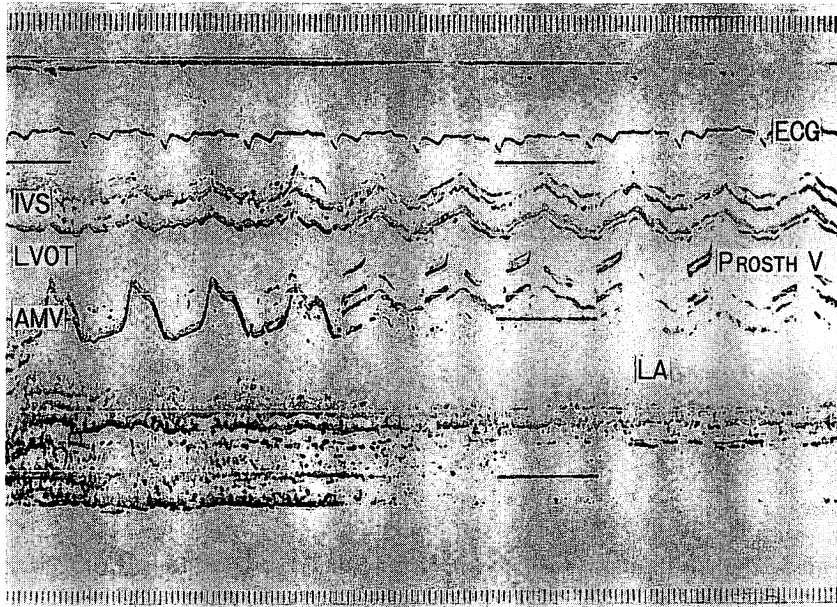


Fig. 4. Postoperative echocardiogram in Case 1.

Abnormal echoes in the left ventricular outflow tract has disappeared. Prosthetic valve in the aortic root is recorded. LA: left atrium.

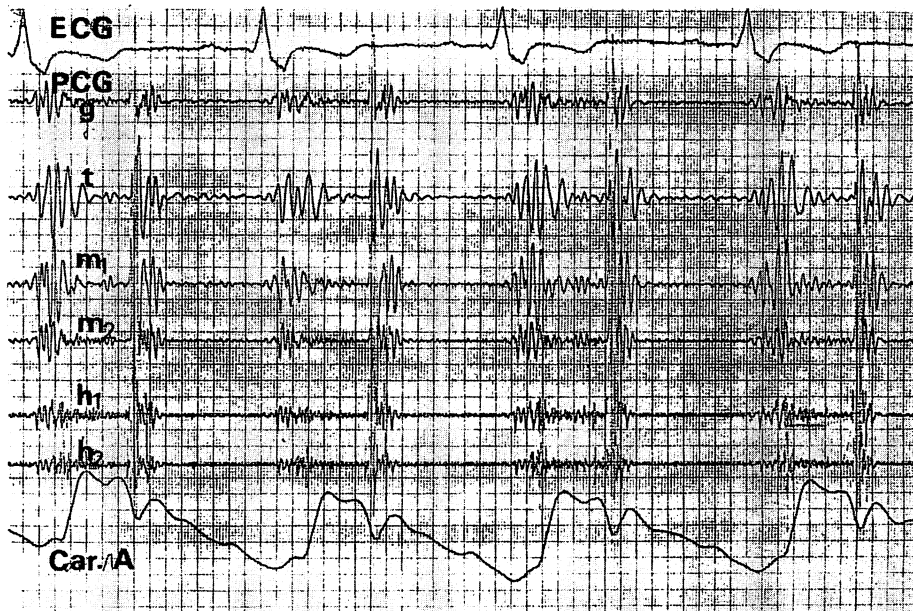


Fig. 5. Postoperative phonocardiogram in Case 1 (March 18, 1976).

Diastolic murmur has disappeared. Incisura is clear at the carotid pulse tracing.

明らかになっている。

症例 2: W. C. 40 歳 女性.

主訴: 発熱, 呼吸困難, および動悸.

既往歴: 1967 年に心雑音を指摘されたことがある.

現病歴: 1974 年 11 月末ころ, せき, たん, 嘔気, 頭痛などが出現し, 12 月 18 日に突然右片麻痺, 言語障害が現れ, 1 週間で軽快したが, 悪寒戦慄を伴った発熱, 呼吸困難, さらに起座呼吸も生じたので, 1975 年 2 月 21 日, 本院第 2 内科に入院した.

入院時所見: 体格中等度, 栄養不良. 眼瞼結膜に点状出血がある. 血圧は 138/38 mmHg. 聴診上, 心尖部から第 4 肋間胸骨左縁に Levine 3/6 の全収縮期雑音および漸減性を示す拡張期雑音を聴取. 第 2 肋間胸骨右縁では収縮期駆出性雑音があり, 頸動脈への放散があった. 大腿動脈上では

ピストル音を聴取. 肝は 3 横指触れ, オスラー結節を認めた.

検査成績: 赤血球 397×10^4 , 白血球 9,400, ヘマトクリット 32.8%, 血色素 8.6 g/dl. CRP: 2h(+), 20h(2+). 血沈: 1 時間 24 mm, 2 時間 45 mm. 血清電解質および肝機能検査には異常をみなかった. 血液培養で streptococcus viridans が同定された. 静脈圧: 155 mmH₂O. 循環時間: 腕-肺時間が 10 秒, 腕-舌時間が 24 秒. 心電図では, 洞調律で左室肥大の所見があった. 胸部 X 線像では, 肺紋理の増強, 胸水の貯溜があり, 心肺係数は 71%, 心陰影は左 3, 4 弓, および右 2 弓が突出していた. UCG では, 大動脈後壁に近い無冠状動脈弁尖¹⁾と思われる場所に, 収縮期に, 粗で厚い異常エコーがあり, 拡張期にも大動脈内腔の中央部に粗動を呈する不規則な異常エコーがあった (Fig. 6). このエコーは左室流出路の拡張期に粗動を呈する




Fig. 6. Echocardiogram in Case 2.

Irregular thick echoes at the aortic valve leaflet near the posterior wall of the aorta during systole (↑), and the same abnormal echoes with fine fluttering during diastole (↑↑). AoAW: anterior wall of the aorta, AV: aortic valve, AoPW: posterior wall of the aorta, LA: left atrium.

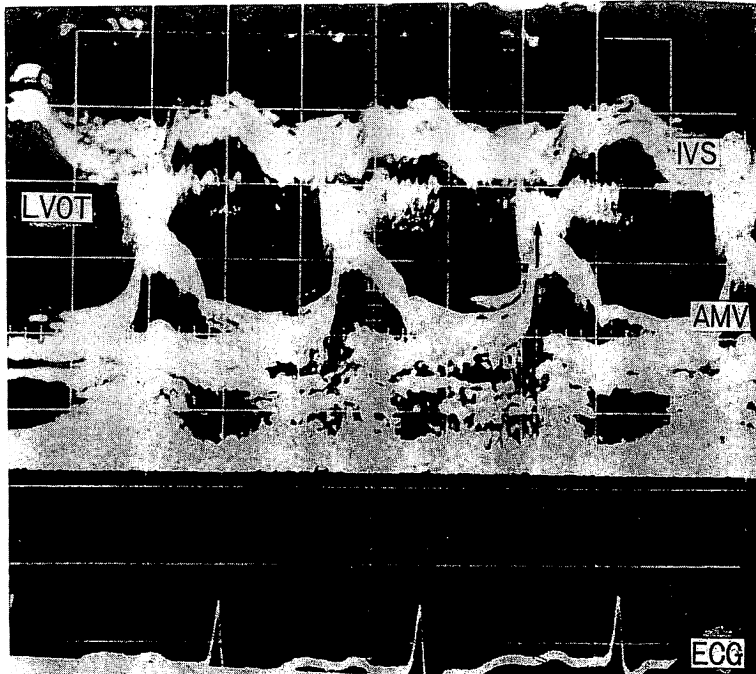


Fig. 7. Echocardiogram in Case 2.

Abnormal echoes with fine fluttering during diastole at the left ventricular outflow tract. Early closure of the mitral valve is observed.

異常エコーと連続性を持っていた。また僧帽弁の早期閉鎖⁹⁾がみられた (Fig. 7)。

以上から、僧帽弁閉鎖不全症兼狭窄症、および大動脈弁狭窄症兼閉鎖不全症に生じた SBE、および flail aortic valve、ないしは大動脈弁疣腫と診断し、大動脈弁置換手術を検討したが、症状悪化し 6 月 13 日に死亡した。

心の剖検所見 (Fig. 8): 大動脈弁は器質化による癒痕収縮と石灰化を伴う血栓性潰瘍性心内膜炎を呈し、無冠状動脈弁尖の心室側に石灰化を伴った 10 mm×12 mm の vegetation があった。左冠状動脈弁尖に穿孔があり、全体的に、弁破壊と弁変形があった。そのほかの弁には vegetation はなかった。

考 案

UCG による弁尖に生じた疣腫の報告は、大動

脈弁⁴⁻¹⁶⁾、僧帽弁^{5,14,15)}、三尖弁¹⁷⁾、肺動脈弁¹⁸⁾とそれぞれの報告がある。それらによると大動脈弁疣腫の UCG 所見は、大動脈弁部の収縮期、拡張期、あるいは心周期をとおして認められる不整で、粗な異常エコーである。

一方、Wray²⁾ は細菌性心内膜炎の症例で、大動脈弁から左室流出路にかけて連続性のある本例と同様な UCG 所見を認め、手術の結果、破壊された大動脈弁によって異常エコーが生じていることを示し、flail aortic valve と名付けた。

また Yoshikawa ら¹⁹⁾によると、左室流出路に異常エコーが記録されたら、flail aortic valve と可動性のある大きな大動脈弁疣腫の 2 つが考えられ、その鑑別診断は超音波心臓断層法ですべきであると報告している。

本例では大動脈弁と左室流出路に同じような異常エコーを認め、flail aortic valve と診断したが、

10 103-75 13 14 15 16

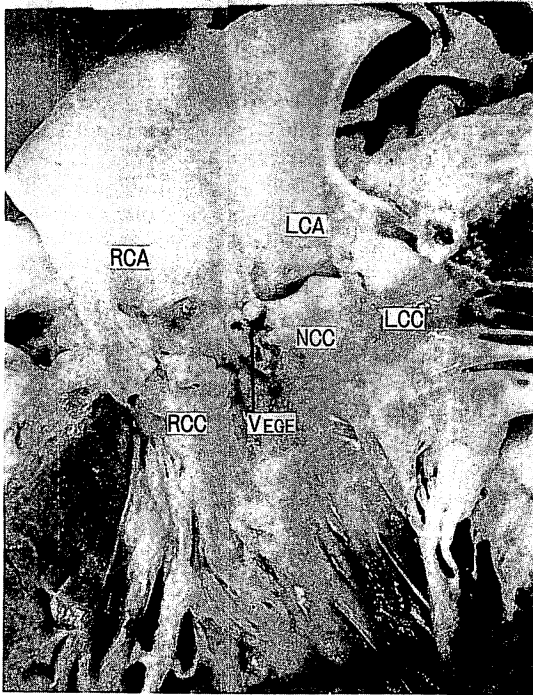


Fig. 8. Aortic valve vegetation found at autopsy in Case 2.

Aortic valve vegetation (↑) is attached to the left ventricle side of the NCC. Aortic valve leaflets are markedly destroyed. LCA: left coronary artery, RCA: right coronary artery, Vege: aortic valve vegetation.

超音波心断層法は施行していないので、その鑑別は十分でなかった。手術所見ならびに剖検では、大きな疣腫の存在と、弁の高度な破壊が認められた。

大動脈弁疣腫、または flail aortic valve が出現すると、心カテーテルや心血管造影等の観血的検査を施行する場合は、栓塞をおこす危険性があり、また2例目で記録された僧帽弁の早期閉鎖³⁾は緊急な弁置換の適応となる。

1例目では右冠状動脈弁尖に、2例目では無冠状動脈弁尖に病変が証明され、UCGによる我々の推定と一致していた。Hirschfeldら²⁰⁾も同様の観察をしており、UCGによる大動脈弁の部位診断もある程度可能と思われる。

また記録方法の注意として、ビーム方向によっては、疣腫が存在していても、異常エコーが得られない場合もあると報告^{5,13)}されている。1例目では、第4肋間でのみ、異常エコーの記録が可能であった。したがって臨床的に SBE が疑われる症例では、ビーム方向や肋間を変え、注意深くエコーを検出する必要がある。

まとめ

我々は2例の細菌性心内膜炎で、大動脈弁疣腫、ないしは flail aortic valve と思われる UCG 所見を得て、手術および剖検で、大きな疣腫と、高度の弁破壊を確認した。

文献

- 1) Gramiak R, Shah PM: Echocardiography of the aortic root. *Invest Radiol* 3: 356, 1968
- 2) Wray TM: Echocardiographic manifestations of flail aortic valve leaflets in bacterial endocarditis. *Circulation* 51: 832, 1975
- 3) Botvinick EH, Schiller NB, Wickramasekaran R, Klausner SC, Gertz E: Echocardiographic demonstration of early mitral valve closure in severe aortic insufficiency. *Circulation* 51: 836, 1975
- 4) 山田義夫, 小林敬司, 寺嶋昭彦, 木村 照, 河田肇, 仁村泰治, 松尾裕英: 亜急性心内膜炎を伴った大動脈二尖弁 UCG について. *日超医講演論文集* 21: 37, 1972
- 5) Dillon JC, Feigenbaum H, Konecke LL, Davis RH, Chang S: Echocardiographic manifestations of valvular vegetations. *Amer Heart J* 86: 698, 1973
- 6) Gottlieb S, Khuddus SA, Balooki H, Dominguez AE, Myerburg RJ: Echocardiographic diagnosis of aortic valve vegetations in *Candida* endocarditis. *Circulation* 50: 826, 1974
- 7) Martienz EC, Burch GE, Biles DT: Echocardiographic diagnosis of vegetative aortic bacterial endocarditis. *Amer J Cardiol* 34: 845, 1974
- 8) DeMaria AN, King JF, Salel AF, Candill CC, Miller RR, Mason DT: Echography and phonography of acute aortic regurgitation in bacterial endocarditis. *Ann Int Med* 82: 329, 1975
- 9) 田中久米夫, 吉川純一, 大脇 嶺, 加藤 洋, 高木 義博, 奥町富久丸, 黒田 昭, 石原亨介, 内平文章,

- 吉栖正之, 庄村東洋, 千種弘章, 平島尚武, 中村隆澄, 井上寛治, 渡辺 智: Echocardiography により診断できた aortic valve vegetation. 日超医講演論文集 27: 201, 1975
- 10) 三原謙郎, 岡元政和, 田中強充, 外山芳史, 金久卓也: Flail aortic valve. 日超医講演論文集 28: 213, 1975
- 11) 加藤泰一, 西田研治, 古田昭一, 町井 潔, 井田喜博, 遠田栄一: 高速度心臓断層法により診断し得た細菌性心内膜炎による大動脈弁疣贅の一例. 日超医講演論文集 28: 215, 1975
- 12) 笠原経子, 朱 敏秀, 田村康二, 松岡松三: 細菌性心内膜炎により発症した急性大動脈弁閉鎖不全症の一例. 日超医講演論文集 28: 217, 1975
- 13) 厚地良彦, 長井靖夫, 中村憲司, 小松行雄, 渋谷実, 広沢弘七郎: 種々の大動脈弁疾患における大動脈弁疣贅のエコーグラム. 心臓 7: 1383, 1975
- 14) 山門 実, 沢田 進, 梅田 徹, 町井 潔, 古田昭一: UCG にて弁 vegetation を認めた細菌性心内膜炎の2症例. 臨床心音図 5: 345, 1975
- 15) Roy P, Tajik AJ, Giuliani ER, Schattenberg TT, Gau GT, Frye RL: Spectrum of echocardiographic findings in bacterial endocarditis. Circulation 53: 474, 1976
- 16) Gomes JAC, Calderon J, Lajam F, Sakurai H, Friedman HS: Echocardiographic detection of fungal vegetations in Candida parasilopsis endocarditis. Amer J Med 61: 273, 1976
- 17) Lee CC, Ganguly SN, Magnisalis K, Robin E: Detection of tricuspid valve vegetations by echocardiography. Chest 66: 4, 1974
- 18) 厚地良彦, 中村憲司, 長井靖夫, 小松行雄, 渋谷実, 広沢弘七郎: エコーグラムによる肺動脈弁疣贅の検出. 心臓 8: 294, 1976
- 19) Yoshikawa J, Tanaka K, Owaki T, Kato H: Cord like aortic valve vegetation in bacterial endocarditis. Circulation 53: 911, 1976
- 20) Hirschfeld DS, Schiller M: Localization of aortic valve vegetation by echocardiography. Circulation 53: 280, 1976