

拡張期楽音様雑音を有する 大動脈弁閉鎖不全症の2例

Aortic regurgitation with diastolic musical murmur (sea-gull cry): Report of two cases

吉岡 春紀
寺沢 正寿
陣内 重三
古賀 義則
戸嶋 裕徳

Haruki YOSHIOKA
Masatoshi TERASAWA
Juzabu JINNOUCHI
Yoshinori KOGA
Hironori TOSHIMA

Summary

Simultaneous recording of echocardiogram (UCG) and phonocardiogram (PCG) was performed in 2 cases of syphilitic aortic regurgitation with musical diastolic murmur (sea-gull cry).

Both cases showed fine regular vibration of the aortic valve, which was coincided with diastolic murmur in duration and frequency (Fig. 3, 8). Similar vibrations were also observed on the aortic wall, posterior wall of the left atrium, interventricular septum, and posterior chorda (Fig. 3, 4, 8).

These vibrations seemed to be the sign of the resonance of cardiac structures, which would be responsible for the augmentation of the intensity of the musical murmur.

Key words

Sea-gull cry Phonoechocardiography Vibration of the cardiac structure Resonance

はじめに

大動脈弁閉鎖不全症にみられる拡張期楽音様雑音 (sea-gull cry) は、II 音に引きつづいて“クウー”という鳩の啼き声に似た雑音で、その音色は非常に特徴的であり、すでに多くの心音図学的な報告はみられている。またその音源に関しては、第5回本研究会で田中ら¹⁾の詳細な検討がなされている。

今回我々もこの sea-gull cry を有する大動脈弁

閉鎖不全症2例を経験し、心音図と心エコー図の同時記録により、大動脈壁、心室中隔、腱索などにも心音と一致する周波数の細動を認め、この雑音の発生に関して興味ある所見を得たので報告する。

方 法

心エコー図は Smith-Kline 製 Ekoline 20 を用い、E for M 製 DR8 stripchart recorder にて 50~150 mm/sec の紙送り速度で記録した。心音図の

久留米大学医学部 第三内科
福岡県久留米市旭町 67 (〒830)

The Third Department of Internal Medicine, Kurume University School of Medicine, Asahi-machi 67, Kurume, 830

Presented at the 13th Meeting of the Japanese Society of Cardiovascular Sound held in Tokyo, September 25-26, 1976

Received for publication October 20, 1976

みの記録には, Mingograph 81 を用いた. 症例 1 では左右心カテーテル, 大動脈造影を施行し, 心腔内心音図を記録した.

症 例

症例 1 (S. I.)

51 歳男子で既往歴として 20 歳時, 肺結核, 肋骨カリエス, 23 歳時梅毒の既往を有す.

1976 年 2 月, 朝自転車運転中急に拍動性の動悸と同時に前胸部に強い心雑音を自覚. その後夜間

睡眠中などにも胸部圧迫感, 動悸を覚えるようになり, 3 月当科に入院.

入院時血圧 156-60/50 mmHg, 脈拍 72/分 整, 肺副雑音なし, 肝腫, 下肢浮腫認めず. ワッセルマン反応陽性で TPHA (卅), 1,280 倍を示した.

聴診では (Fig. 1) 第 3 肋間胸骨左縁で最強の Levine II 度の駆出性収縮期雑音と, VI 度の拡張期楽音様雑音 (sea-gull cry) を聴取し, スリルを触れた. 拡張期雑音は II 音直後に発生し, 急速に振幅および周波数を増し, 次第に振幅, 周波数も

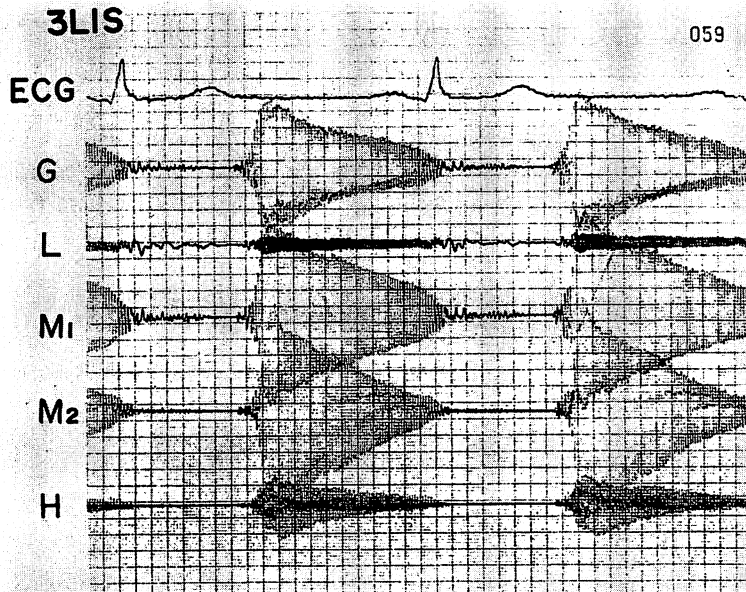


Fig. 1. Phonocardiogram of Case 1, showing diastolic musical murmur.

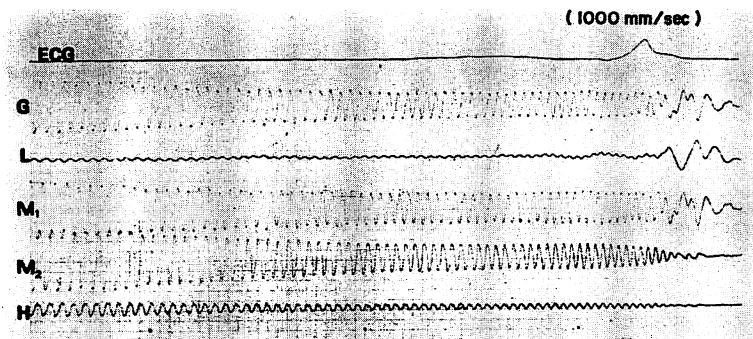


Fig. 2. High-speed phonocardiogram (1,000 mm/sec) of Case 1.

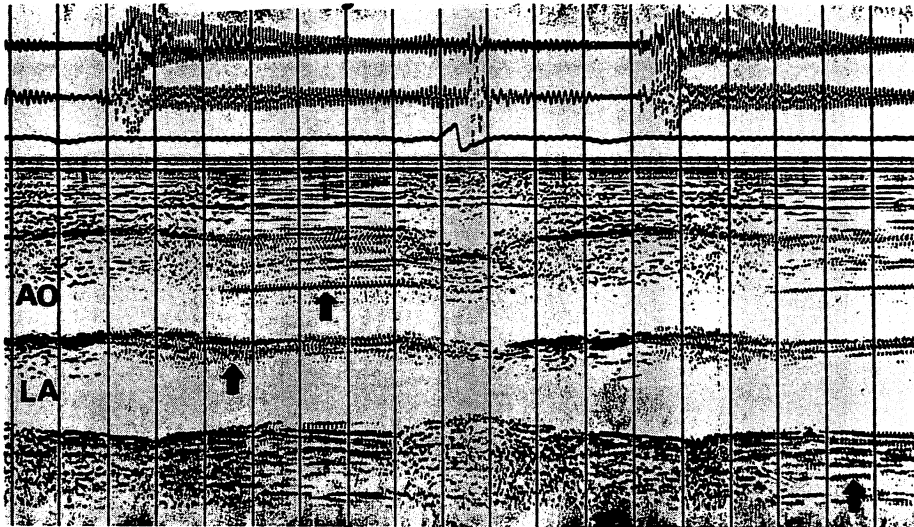


Fig. 3. Simultaneous recording of UCG and PCG (phonocardiogram) of Case 1.

Fine regular vibration on the aortic valve, aortic wall and posterior wall of the left atrium (arrow) was coincided with diastolic musical murmur in duration and frequency. Time line: 0.1 sec.

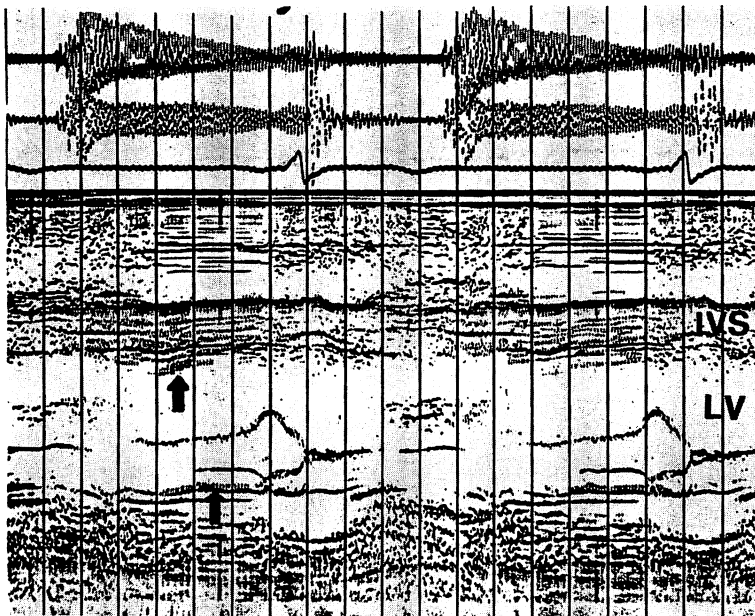


Fig. 4. Phonocardiogram of Case 1.

Fine regular vibration was recorded on the interventricular septum (IVS) and posterior chorda (arrow).

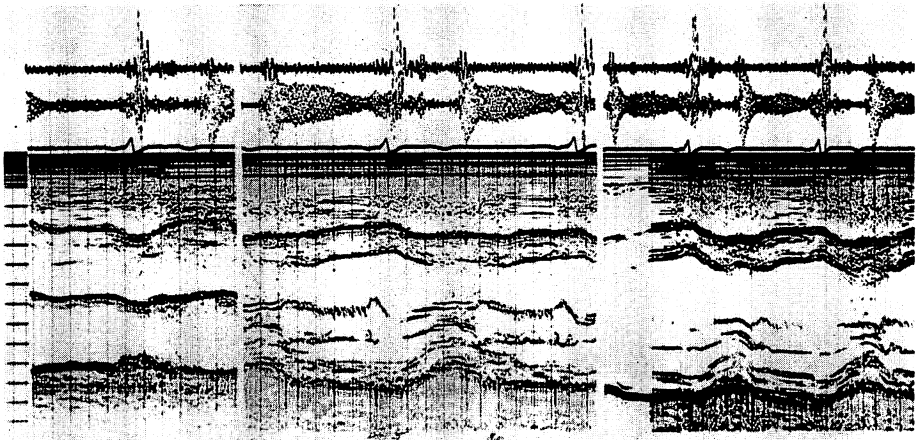


Fig. 5. Phonocardiogram of Case 1.

The vibration of the mitral valve was irregular and different from the other vibrations.

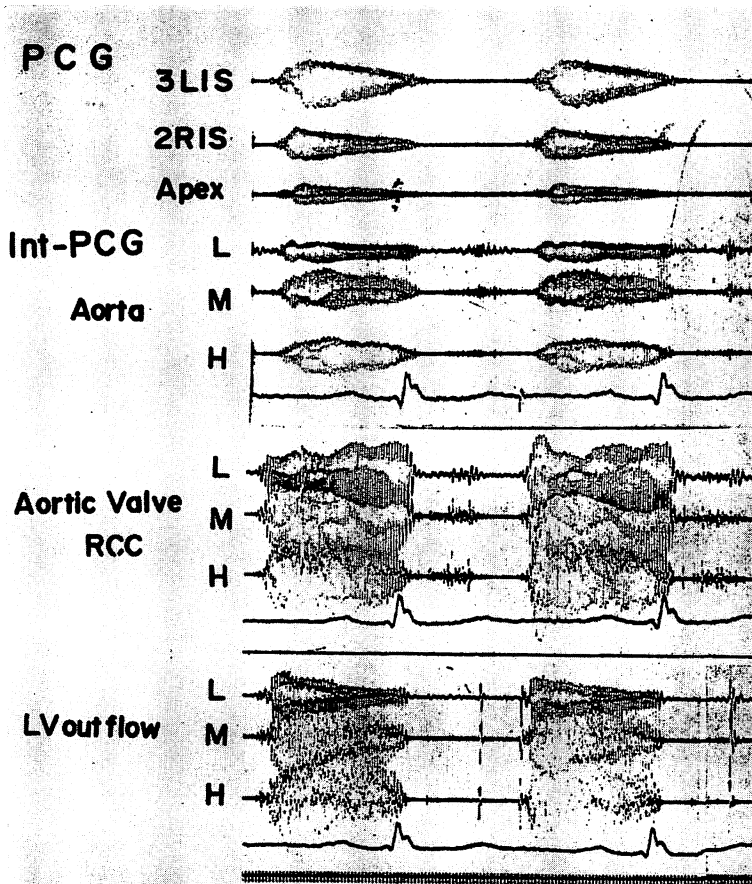


Fig. 6. Intracardiac PCG of Case 1.

The intensity of the murmur was maximum just above the right coronary cusp (RCC).

減じている典型的な musical murmur であった。またこの sea-gull cry は 1~2 m 離れても聴取可能であった。

Sea-gull cry の 1,000 mm/sec のハイスピード記録 (Fig. 2) では、拡張期雑音は正弦波を示し、その周波数は、拡張初期 160 Hz, 中期 130 Hz, 後期 110 Hz を示した。

Fig. 3 に心エコー図と心音図の同時記録を示す。心音は第 4 肋間胸骨左縁で記録し、紙送り速度は 150 mm/sec で、time line は 0.1 sec である。拡張期に大動脈弁および大動脈壁に規則正しい細動を認め、この細動は、上段の心音図の拡張期雑音の周波数と、その開始点、終了点、周波数はほぼ一致した。また一部左房後壁にも細動を認めた。

つぎに僧帽弁がみえかくれする左房左室移行部あたりの心エコー図の記録 (Fig. 4) では、心室中隔にも心音図と一致する周波数の細動を認め、一部後尖系の腱索と考えられるエコー上にも同様

の細動を認めた。

僧帽弁、左室心エコー図 (Fig. 5) では、僧帽弁前尖にも細動を認めたが、これは一定の周波数を示さず不規則な細動であり、心音図上の雑音とはその開始点、終了点は異なっていた。

心カテーテル時に施行した心腔内心音図を上行大動脈、大動脈弁、左室流出路、左室中間部、心尖部などで記録すると Fig. 6 のごとく、大動脈弁付近で雑音最強で、ついでその雑音は左室流出路方向に大であった。心尖部では正弦波が乱れ不規則な雑音であった。また大動脈造影では、II 度の逆流を認めたが cusp の落ち込む所見は検出できなかった。

症例 2 (T. N.)

45 歳男子で 20 歳ごろに梅毒の既往を有し、40 歳ころより全身倦怠感、黄疸を認め肝硬変の診断で入退院を繰り返しており、44 歳時はじめて心雑

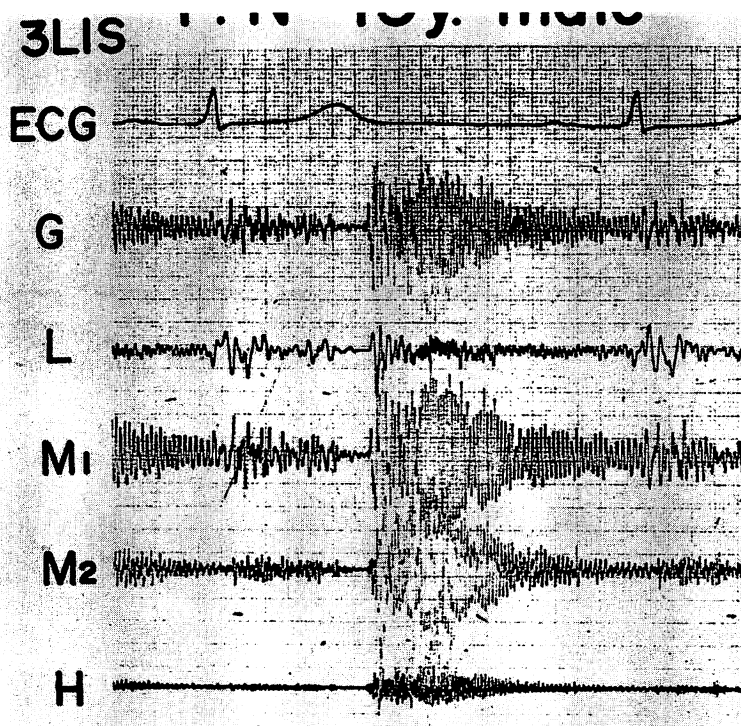


Fig. 7. Phonocardiogram of Case 2, showing diastolic musical murmur.

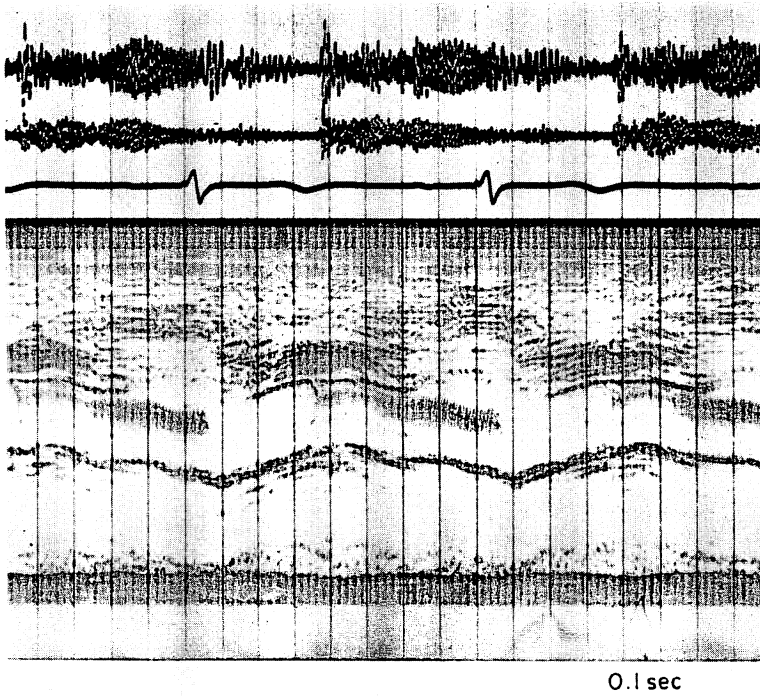


Fig. 8. Phonoechocardiogram of Case 2.
Fine regular vibration was recorded on the aortic valve and aortic wall.

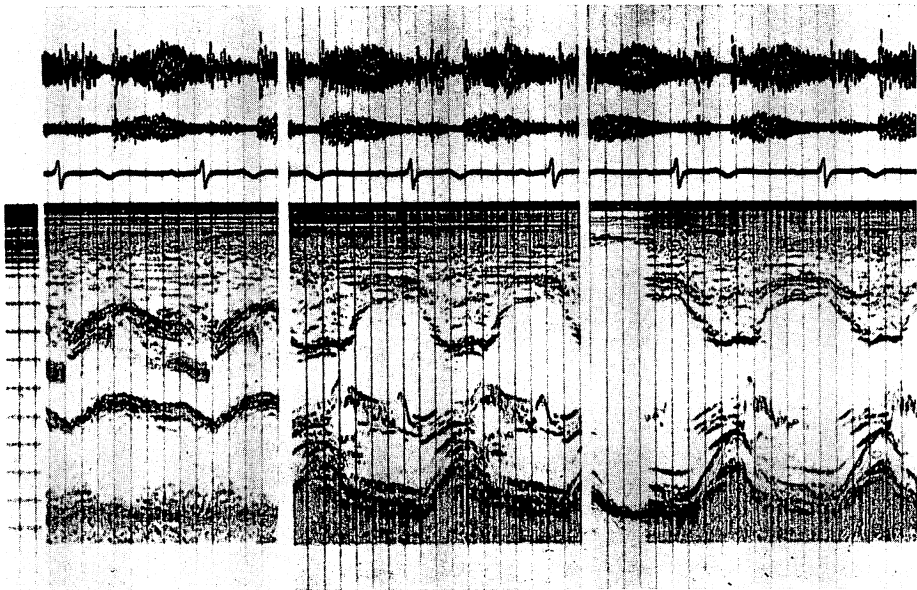


Fig. 9. Phonoechocardiogram of Case 2.
The vibration of the mitral valve was irregular and different from the other vibrations.

音を指摘され、45歳時体動時の動悸、全身倦怠感、黄疸を認め某医に入院した。

入院時所見：血圧 130-40/0 mmHg, 眼球結膜、皮膚に黄疸を認め、軽度の腹水、下肢の浮腫あり、検査ではワッセルマン反応陽性で、低色素性貧血、肝硬変の所見を認めた。

心音 (Fig. 7) は、胸骨左縁第3肋間で Levine II度の駆出性収縮期雑音と、II音より引きつづいておこる漸減性のV度の拡張期楽音様雑音 (sea-gull cry) を認め、1,000 mm/sec の記録では、ほぼ正弦波を呈し、拡張初期周波数は約 160 Hz, 中期 120 Hz, 後期 90 Hz を示した。

心エコー図と心音図の同時記録 (Fig. 8) では拡張期に大動脈弁の大きな細動を認め、大動脈壁にも細動を認めた。大動脈弁では、初期部周波数同定は困難であったが、中・後期周波数は心音図の周波数と一致した。

なおこの例では Fig. 9 のごとく、心室中隔の細動は認められず、僧帽弁前尖の細動は、拡張期雑音とその周波数を異にしていた。また、超音波断層法では、大動脈弁が拡張期に左室流出路に落ち込む所見が認められた。

考 案

拡張期楽音様雑音 (sea-gull cry) を有する大動脈弁閉鎖不全症の心音の記録は、Lewis らにより始まるといわれ、その後多くの心音図学的特徴は報告され、音源の検索もなされており、McKusick²⁾ は、この雑音の成因として右半月帆の後反を強調している。またその原疾患は、梅毒によるものが多いとされており、今回報告した2例いずれも梅毒の既往を有していた。しかしその音源に関して生前の詳細な検討は不十分で、明らかに音源を究明したのは田中ら³⁾ が最初と考えられる。彼らは、比較的柔軟性を保持している半月弁帆が音源となり、変形ないし硬化した弁尖はむしろ逆流血の流れの方向を決定づけるための働きをし、必ずしも音源にならないことを示し、半月帆が管楽器の reed のごとく作用して振動し、楽音様雑音を生じ

ていると述べている。今回の我々の検討では音源の決定には、検索不十分であると考えられるが、心エコー図、超音波断層法などの検査でも弁の変形、硬化は明らかでなく、音源は柔軟性のある大動脈弁と考えられた。

また sea-gull cry は予想外に大きな音量を示すことがある³⁾ が、今回の1例でも心雑音を自覚し、1~2 m 離れても聴取可能であった。このような雑音の音量は、弁の細動のみでおこるとは考えにくく、大動脈壁や心臓の共振が音量の増大に大きく関与しているものと考えられた。すでに大動脈弁、大動脈壁の細動は報告がみられる⁴⁾ が、今回心音図と同時記録した心エコー図にて、大動脈弁、大動脈壁に、1例では、左房後壁、心室中隔、後尖系の腱索にも雑音と一致する周波数の細動を認めることにより、大動脈弁よりの雑音が、心臓全体の共振にて増幅されたものと考えられた。

要 約

拡張期楽音様雑音 (sea-gull cry) を有する梅毒性大動脈弁閉鎖不全症2例で心エコー図と心音図の同時記録を行い、大動脈弁、大動脈壁に心音図上の雑音の周波数と一致する規則正しい細動を認めた。また1例では左房後壁、心室中隔、後尖系の腱索の一部にも心音と一致する周波数の細動が認められた。この楽音様雑音の音量の増大の成因として心臓全体の共振が考えられた。

文 献

- 1) 田中元直, 香坂茂美, 寺沢良夫, 海野金次郎, 仁田桂子, 柏木 誠: 音源を探知しえた大動脈弁閉鎖不全症における楽音様雑音. 臨床心音図 3: 1, 1973
- 2) McKusick VA: Cardiovascular Sound in Health and Disease. Williams & Wilkins, Baltimore, 1958
- 3) 上田英雄, 海渡五郎, 坂本二哉: 臨床心音図学. 南山堂, 東京, 1963
- 4) 田中忠治郎, 古川宏太郎, 川合清毅, 竹内一秀, 西本正紀, 奥 久雄, 田中久米夫, 塩田憲三: 楽音様雑音とその音源. 日超医講演論文集 28: 249, 1975