

特異な拡張中期雑音で疑った左冠動脈左室瘻の1例

A case of an atypical fistula of the left coronary artery to the left ventricle suspected by a peculiar type of mid-diastolic murmur

鼠尾 祥三
沢山 俊民
二木 芳人
津田 司

Shoso NEZUO
Toshitami SAWAYAMA
Yoshihito NIKI
Tsukasa TSUDA

Summary

An atypical fistula of the left coronary artery to the left ventricle confirmed by coronary cineangiography was presented.

A peculiar type of a high-pitched diastolic blowing murmur happened to be heard from a 35-year-old female admitted to our hospital because of an atypical chest pain and an abnormal electrocardiogram.

The murmur, located at the 4th intercostal space on the left midclavicular line, was intensified by methoxamine and unchanged by amyl nitrite.

On the left coronary cineangiogram, contrast material was diffusely pooled in the peripheral region of the left anterior descending artery in diastole and was ejected into the aorta through the left ventricle in systole.

Her chest pain proved to be due to cholelithiasis and subsided after cholecystectomy.

The characteristics of the murmur in relation to this peculiar type of the fistula was discussed.

Key words

Diastolic blowing murmur Methoxamine Amyl nitrite

はじめに

冠動脈瘻の心雑音は連続性雑音や to and fro 雑音を呈することが多いとされている¹⁻⁴⁾。我々は特異な拡張中期雑音を聴取し、冠動脈シネアン

ジオで非定型的な左冠動脈左室瘻を確認しえた1例を経験したので報告する。

症 例

症例: 35歳, 主婦。

川崎医科大学 循環器内科
倉敷市松島 577 (〒701-01)

Division of Cardiology, Department of Medicine,
Kawasaki Medical School, Matsushima 577, Kurashiki,
701-01

Presented at the 14th Meeting of the Japanese Society of Cardiovascular Sound held in Tokyo, April 3, 1977
Received for publication May 2, 1977

既往歴, 家族歴: 特記すべきことなし.

現病歴: 前胸部痛と心電図の虚血性変化を認めるため, 心筋梗塞を疑われ某医により紹介, 入院.

現症: 脈拍整で 78/分. 血圧 108/60. 一般状態良好でチアノーゼ, 太鼓バチ指, 貧血は認めない. 頸静脈の怒張なく, 胸郭にも異常なし. 心尖拍動は左側臥位にて第 5 肋間左鎖骨中線で, 2 峰性に触知した. 聴診では第 4 肋間左鎖骨中線内側に最強点を有し, 拡張中期にはじまる高調性雑音を聴取した. また第 2 肋間胸骨左縁では Levine 3 度のダイヤモンド型の収縮期雑音を聴取した. 肺には異常なく, 腹部正常. 下肢に浮腫を認めない.

胸部X線写真 (Fig. 1): 左第 2, 第 3 弓の軽度突出を認めるが, 心 4 方向では異常なく肺野も正常.

心電図 (Fig. 2): 洞調律. aV_L , $V_2 \sim V_5$ にかけて ST 低下, T 逆転を認めた. この ST・T の変化は変動し, ときによってはさらに増悪の所見がみられた. 左室高電位と右室高電位を認めるが, ベクトル心電図では右室肥大の所見は認めなかつ

た.

心機図: 心尖部において心尖拍動図上 A 波の増高と収縮後期の bulge 形成を, 心音図上 I 音に接近して 4 音を認めた (Fig. 3). 拡張期雑音の最強点で記録した心音図 (Fig. 4) では, IIA から約 130 msec 遅れてはじまる高調な拡張期漸減性雑音を認めた. この雑音の強度は日々変動し, 最強時には Levine 3 度で談笑時にも増大したが, 全く聴取しえない時もあった. この雑音はメトキサミン負荷にて増大した (Fig. 5). コントロール時拡張期雑音を認めないが, メトキサミン投与後 IIA から約 150 msec 遅れてはじまる著明な高調性拡張期雑音の出現をみた. 一方, 亜硝酸アミル負荷では有意な変動はみられなかった.

このような特徴を有する拡張期雑音を認め, 加えて大動脈弁閉鎖不全症などほかに拡張期雑音を生じる状態は否定的であったので, 冠動脈左室瘻を疑いさらに検索を進めた.

なお Fig. 4 でみられる収縮期雑音は, 最強点が第 2 肋間胸骨左縁にあり, しかも拡張期雑音の

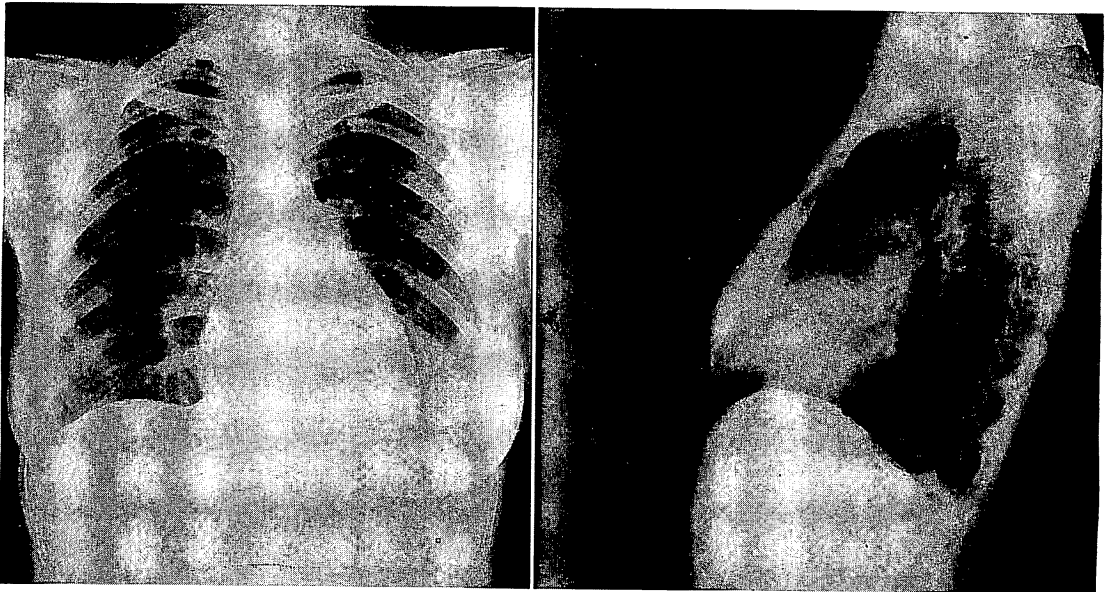


Fig. 1. Chest roentgenograms.
No pathological findings are observed.

日々の変動とは無関係で、亜硝酸アミルで軽度増大、メトキサミンで著変をみなかった。また心腔内心音図では肺動脈弁の部位で最強であった。

心血管造影：左室シネアング正常。右冠動脈シネも正常。一方、左冠動脈シネでは左冠動脈の走行は正常で蛇行、拡大はみられなかったが、血流速度は著しく速く、拡張期には左前下行枝領域にビマン性の造影剤の pooling を認めた (Fig. 6)。一方、収縮期にはこの造影剤の pooling がそのま

ま左室内を通じて大動脈へ駆出されるのを観察した。Fig. 7 にもその一時相がみられる。この図では造影剤があたかも心尖部のみに集積されて駆出されるかの像がうかがえる。しかし、シネで観察すれば拡張期に広範囲に pooling された造影剤が、収縮期にはそのまま一気に左室腔を通じて大動脈に駆出される現象が観察された。この一連の現象は、例えていえば左室造影時の late phase に造影剤が拡張期には心室よりも拡散され、収縮期には大動脈へ駆出される一連の動きに似ている。

心カテーテル (Table 1)：左心系右心系とも圧

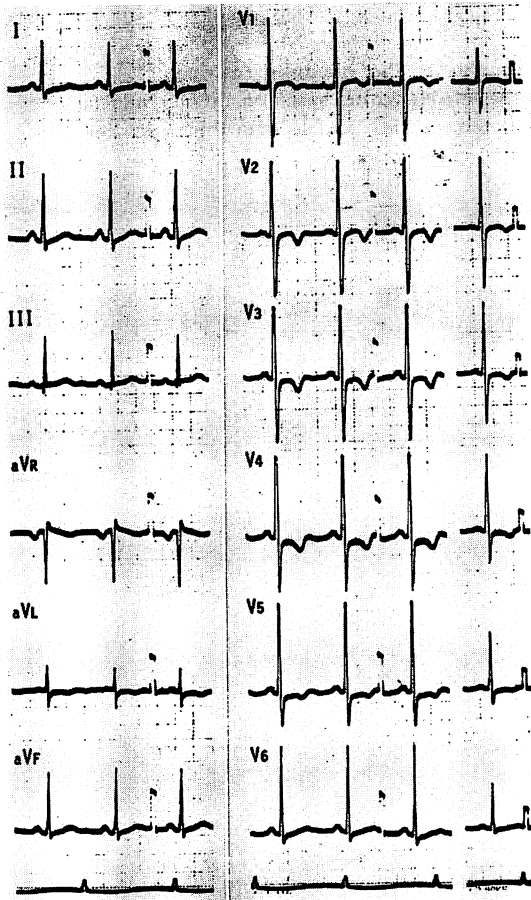


Fig. 2. Electrocardiogram.

Normal sinus rhythm with ST-T changes in aVL, V₂-V₅ and biventricular high voltage are observed, however, no signs of right ventricular hypertrophy on vectorcardiogram is demonstrated.

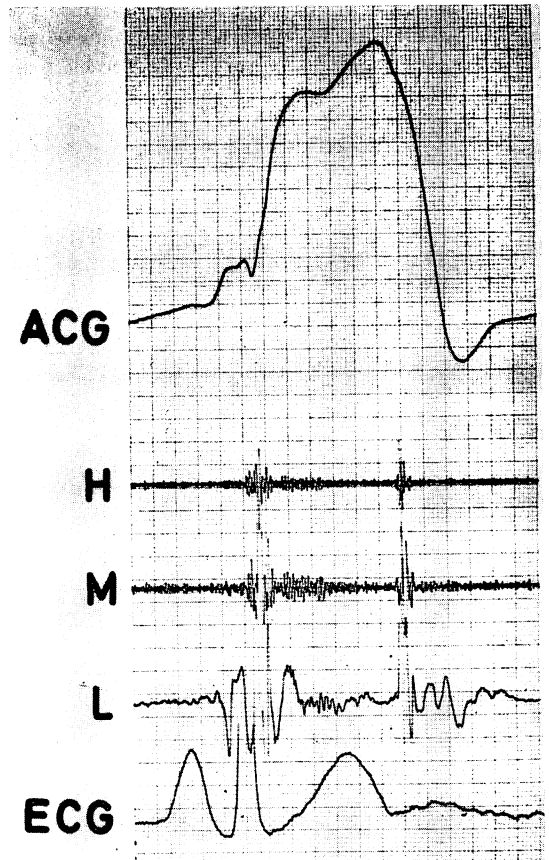


Fig. 3. Apexcardiogram (ACG) and phonocardiogram at the apex.

Large A wave, late systolic bulge and S₄ are recorded.

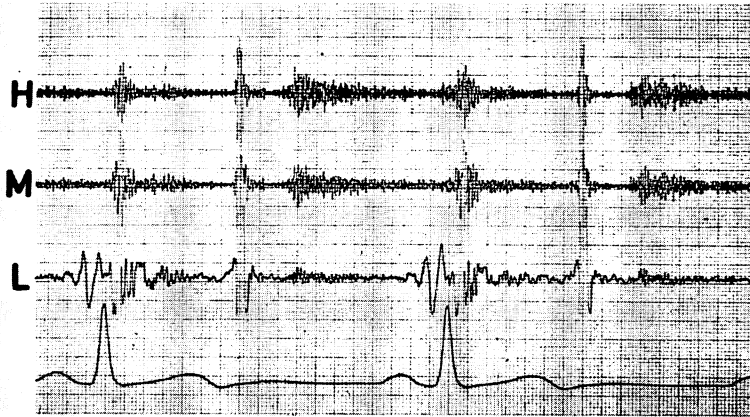


Fig. 4. Phonocardiogram at maximal point of intensity of the diastolic murmur.

A high-pitched middiastolic murmur is recorded at the 4th intercostal space on the left midclavicular line. This murmur is changeable in its intensity time to time and is sometimes inaudible.

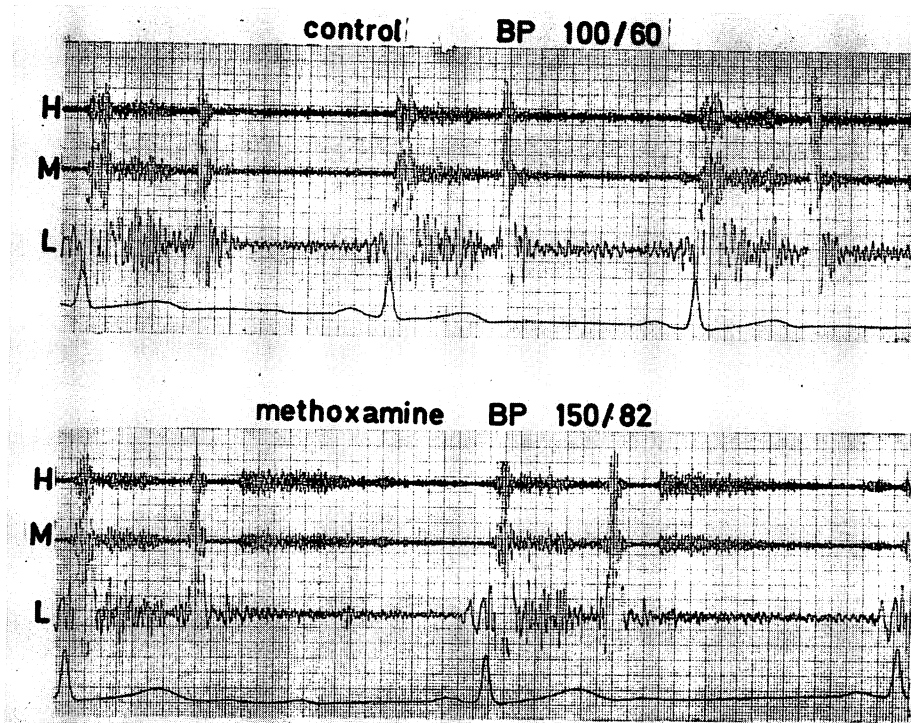


Fig. 5. Phonocardiogram before and after methoxamine administration.

The diastolic murmur not seen before the test (top) appears after methoxamine injection (bottom).

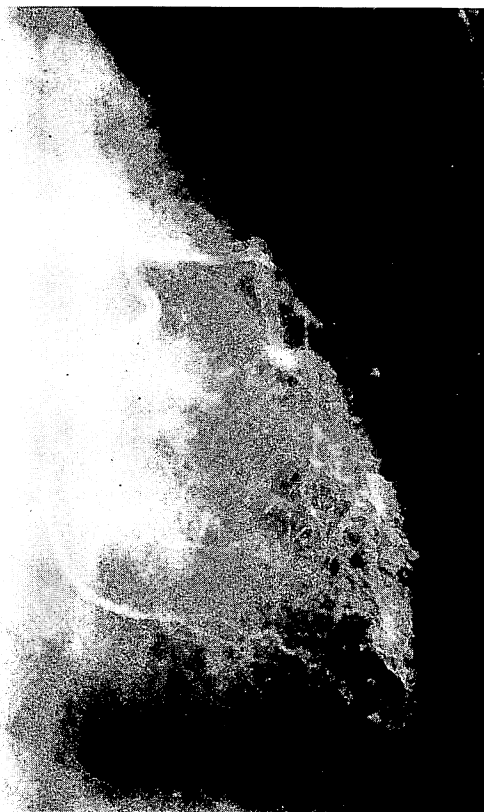


Fig. 6. Left coronary angiogram (diastolic phase).
Diffuse pooling of contrast material in the area of the left anterior descending artery is demonstrated.

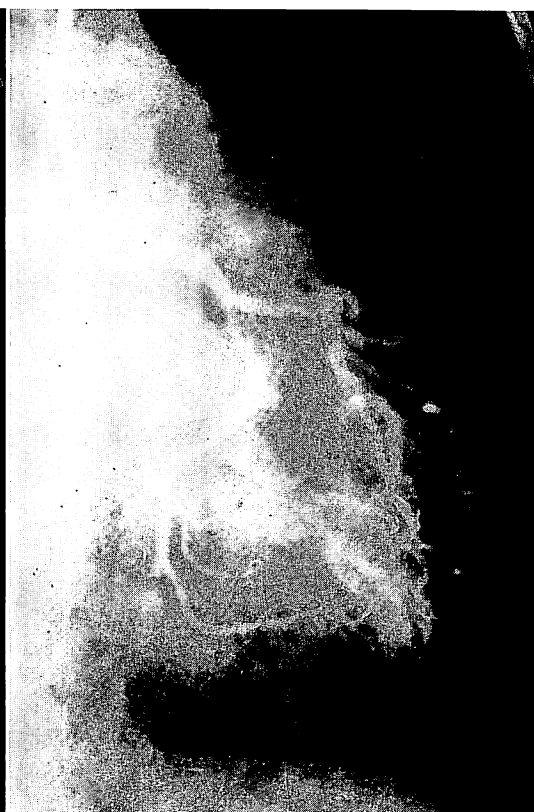


Fig. 7. Left coronary angiogram (systolic phase).
Contrast material is ejected into the aorta through the left ventricle.

Table 1. Cardiac catheterization data

site	pressure (mean) mmHg	O ₂ saturation %
PA, wedge	a=10, v=9 (7)	98
PA, left	20/7 (10)	76
PA, main	22/6 (11)	76
RV	22/-2 (EDP 3)	74
RA	a=5, v=3 (3)	75
IVC		79
SVC		75
Ao	104/60	100
LV	106/0 (EDP 5)	

Intracardiac pressures and O₂ saturations are within normal limits.

正常で、酸素飽和度も正常であった。

以上の所見から、この拡張期雑音の成因は左冠動脈から左室へのシャントのためと診断した。

考 案

先天性冠動脈瘻は現在まで200例以上の報告があり、まれな疾患とはいえない^{5,6)}。しかし、冠動脈瘻の大部分は右心系への開口例であり、左心系への開口例は少なく^{1,4-7)}、とくに左冠動脈左室瘻は非常にまれで、現在まで4例報告されているにすぎない^{1,8-10)}。

冠動脈瘻の心雑音は連続性雑音や to and fro 雑音を呈することが多く、我々の症例のごとく拡張

張期雑音のみを呈することはまれである。なお本例でみられた収縮期雑音は、前述のごとく肺動脈の機能的駆出性雑音で冠動脈瘻とは無関係のものと考えられる。

現在まで報告されている左冠動脈左室瘻の心雑音を検討してみると、Lovitt の例⁹⁾は病理解剖により発見されたもので、心雑音の記載はない。MacNamara らの例¹⁾は連続性雑音、鈴木らの例⁸⁾は to and fro 雑音であり、一方 Binghi らの例¹⁰⁾は我々の症例と同じく拡張期雑音のみである。

冠動脈左室瘻 15 例を集め検討した村木ら¹⁵⁾の報告では拡張期雑音のみを呈した例は 5 例で、他は連続性雑音や to and fro 雑音を認めている。左室瘻の場合には拡張期に圧較差を生じるため、拡張期雑音を呈するのは当然といえるが、村木らの報告のごとく収縮期にも雑音を認めることが多い。

冠動脈瘻の心雑音発生の機序には種々の要因が複雑にかみあわさっているものと思われる、議論も多い^{3,11,12)}。我々の症例が拡張期雑音のみを認めた機序としては、Eguchi ら¹²⁾が報告しているごとく、収縮期には瘻孔の開口部が圧迫閉鎖されるため血液の流入がほとんどなく、したがって拡張期にのみ雑音を呈したと考えるのが妥当と思われる。

雑音の最強点は、胸骨周辺にあることが多く、我々の症例のように胸骨から離れた位置に最強点を有する例は少ない。瘻孔開口部と心雑音最強点とは関連があるとする報告も多いが^{2,3,13)}、左室瘻に限って検討すると関連はあまり認められないようである¹¹⁾。我々の例は左前下行枝領域の冠動脈瘻であり、大体一致するものと思われる。

冠動脈造影所見では、冠動脈自体には異常なく、拡張期に左前下行枝領域にあたかも泉がわきのごとく造影剤のピマン性の pooling を認め、収縮期にはそれが大動脈に駆出されるのが観察された。拡張期に造影剤が pooling する部位はシネで観察すると、心筋内とするよりも心室腔内にす

でに漏出していると考えたいが詳細は不明である。このような型の冠動脈瘻の報告はみられない。その本体は明らかでないが、末梢レベルにおいて多数の微少な瘻孔を形成していることが推測される。

本例で、拡張期雑音が IIA から 130~150 msec と著明に遅れて発生した機序として、この解剖学的特徴が関係していることが考えられる。

また入院時みられた前胸部痛は胆石発作によることが判明し、胆のう摘出術を行ったところ胸痛は消失した。

ま と め

特異な拡張中期雑音を聴取し、冠動脈造影にて非定型な左冠動脈左室瘻を認めた 1 例を報告した。

文 献

- 1) MacNamara JJ, Gross RE: Congenital coronary artery fistula. *Surgery* 65: 59, 1969
- 2) De Nef JJE, Varghese PJ, Losekoot G: Congenital coronary artery fistula: analysis of 17 cases. *Brit Heart J* 33: 857, 1971
- 3) 上田富美子, 小松行雄, 高橋早苗, 堀江俊伸, 松本陽子, 渋谷 実, 広沢弘七郎: 左背部に連続性心雑音を有する先天性冠動静脈瘻の 1 症例. *臨床心音図* 2: 211, 1972
- 4) 古賀芳男, 春谷重孝, 室田欣宏, 松沢秀郎: 先天性冠動脈瘻——本邦における症例報告の集計と検討. *日胸外会誌* 24: 1409, 1976
- 5) Oldman HN, Ebert PA, Young WG, Sabiston DC: Surgical management of congenital coronary artery fistula. *Ann Thor Surg* 12: 503, 1971
- 6) 古瀬 彰, 松本博志, 山口貴司, 三枝正裕, 伊藤敬, 村田瑞穂, 松本進作, 伊藤良雄, 山口 洋, 中西成元: 冠不全を伴う冠動脈瘻. *心臓* 8: 1047, 1976
- 7) 榎原 仟, 遠藤真弘, 今野草二, 山崎統四郎: 先天性冠動脈異常の臨床と手術. *心臓* 2: 229, 1970
- 8) 鈴木俊雄, 星野俊一, 永峯 堯, 浜田修三, 岩谷文夫, 本宮憲治, 藤井真行, 菊池節夫, 本多憲児: 左室に開口せる左冠動脈瘻の一治験例および文献的考察. *日胸外会誌* 21: 893, 1973
- 9) Lovitt WV, Lutz MS: Embryological aneurysm of the myocardial vessels. *Arch Path* 57: 163, 1954
- 10) Binaghi G, Mortarino G, Garesano A, Del Fa-

- vero C, Repetto S, Roella C: Un caso di fistola congenita tra arteria coronaria sinistra e ventricolo sinistro. *Giorn It Card* 1: 168, 1971
- 11) 村木寛茂, 井上昭一, 小崎 武, 魚住善一郎, 佐藤徹: 左心室へ開口する冠動脈瘻の臨床. *呼吸と循環* 23: 47, 1975
- 12) Eguchi S, Nitta H, Asano K, Tanaka M, Hoshino K: Congenital fistula of the right coronary artery to the left ventricle. *Amer Heart J* 80: 242, 1970
- 13) Sakakibara S, Yokoyama M, Takao A, Nogi M, Gomi, H: Coronary arteriovenous fistula: nine operated cases. *Amer Heart J* 72: 307, 1966