

座位により全収縮期性雑音
の出現した僧帽弁閉鎖不全
症の1例

A case of mitral insufficiency with a holosystolic murmur appeared in the sitting position

村上 英徳
村上 暎二
竹越 襄
平丸 義武
原 重樹
松井 忍
北野 英一
升谷 一宏
嵯峨 孝
野村 正幸
藤田 静

Hidenori MURAKAMI
Eiji MURAKAMI
Noboru TAKEKOSHI
Yoshitake HIRAMARU
Shigeki HARA
Shinobu MATSUI
Eiichi KITANO
Kazuhiro MASUYA
Takashi SAGA
Masayuki NOMURA
Shizuka FUJITA

Summary

A case of mitral insufficiency, a 33 year-old female with straight back, was reported. An apical hlo systolic murmur which could not be audible in the supine position appeared in the sitting position and/or right lateral position.

In the sitting position, the holosystolic murmur diminished after infusion of low molecular dextran.

Subsequently, frose mide was injected intravenously, and then the holosystolic murmur reappeared and increased in intensity. In the supine position, the holosystolic murmur did not appear, even after intravenous injection of furose mide. Selective left ventricular cineangiogram showed mitral regurgitation (grade II) in the 45° head up tilt position, but did not demonstrate it in the supine position. The ventricular buckling was shown by head up tilting.

The geneses of mitral regurgitation in this case was not prolapsing mitral valve, but thought to be reduction of the left ventricular volume induced by head up tilting and the papillary muscle dysfunction due to buckling of the left ventricle.

Key words

Stright back Mitral regurgitation Papillary muscle dysfunction Phonocardiogram

金沢医科大学 循環器内科
石川県河北郡内灘町字大学1-1 (〒920-02)

Department of Cardiology, Kanazawa Medical University, Daigaku 1-1, Uchinada-machi, Kahoku-gun, Ishikawa, 920-02

Presented at the 15th Meeting of the Japanese Society of Cardiovascular Sound held in Kyoto, October 15-16, 1977
Received for publication November 18, 1977

はじめに

一般に僧帽弁閉鎖不全症では、座位でむしろ全収縮期雑音は減弱するが、今回、我々は座位にて心尖部に全収縮期性雑音を聴取し、臥位に近づけると消失する僧帽弁閉鎖不全症の1例を経験し、その機序について若干の知見を得たので報告する。

症 例

症 例：N. T., 33歳, 女性, 工具。

主 訴：心雑音の精査。

家族歴：祖父, 祖母, 癌(臓器不詳)

既往歴：急性虫垂炎 14歳, 卵管妊娠 30歳。

現病歴：

生来健康で学生時代に心雑音を指摘されたことはない。1974年, 感冒に罹患したさい, 某医院にて心雑音を指摘された。その後, 下腿浮腫を認めることもあったが自覚症状がないので放置していた。

1977年5月12日, 仕事中に胸部不快感と軽い眩暈を自覚した。以前にも心雑音を指摘されており, 不安だったので再び某医院を受診した。そこで心雑音と心肥大を指摘され, 心臓弁膜症と診断された。その翌日, 某病院を受診し同様の診断を受け入院をすすめられた。その後, 自宅にて安静にしていた。5月20日, 当科を受診し入院した。

入院時現症：

体格中等, 栄養良(身長 155 cm, 体重 48 kg), 意識清明, 顔面に肝斑あり, その他皮膚に発疹, 貧血, 黄疸を認めない。口唇, 指尖にチアノーゼなく, 太鼓ばち指は認めない。体温 36.6°, 呼吸 整。脈博 60/分 整, 血圧 102/80 mmHg。扁桃腫大なく, 甲状腺, 腫リンパ節腫大なし。胸廓では前胸部は扁平で胸椎の生理的後弯が少ない。心濁音界の拡大は認められない。聴診にて I 音, II 音は正常, 過剰心音を聴取しない。座位にて心尖部に最強点を有する Levine III/VI の全収縮期性雑音を

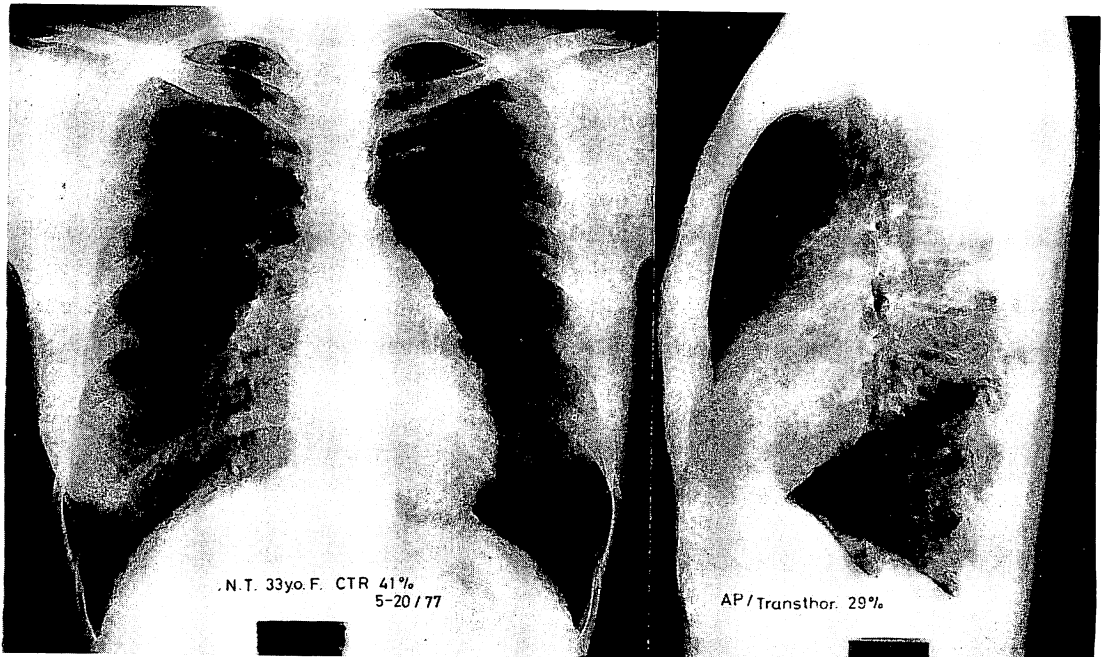


Fig. 1. Chest roentgenogram.

The second and third arcs of the left border are enlarged. The antero-posterior diameter is decreased due to the less marked physiologic kyphosis of the thoracic supine.

聴取する。臥位にすると全収縮期性雑音は消失し Levine II/VI の収縮早期雑音を聴取する。肺野では呼吸音正常、音を聴取しない。腹部において肝、脾、および腎を触知しない。圧痛や抵抗は認めない。下肢に浮腫はなく、足背動脈に異常を認めない。腱反射は正常で病的反射はみられない。

入院時の尿、血液生化学的検査所見には特記すべき異常は認められなかった。

胸部 X 線正面像では心陰影は左第 2 弓と第 3 弓がやや拡大している。心肺係数は 41% で、肺野にはとくに異常を認めない。側面像では胸椎の生理的後弯は少なく、前後径は 7.9 cm, anteroposterior transthoracic ratio は 29% で、straight back¹⁾ を示している。肺野にはとくに異常を認めない (Fig. 1)。ECG (Fig. 2) では不整脈はみられず、ST-T にも異常は認められなかった。

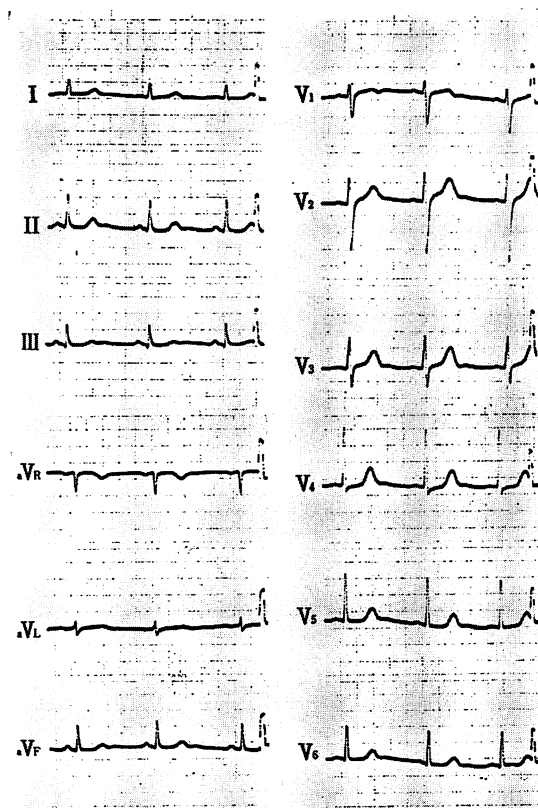


Fig. 2. Electrocardiogram.

心音図所見：

座位では、心尖部において全収縮期性雑音が聴取される。臥位ではこの雑音は消失し収縮早期雑音が認められる (Fig. 3)。全収縮期性雑音は約 30° の head up tilt にて出現し、角度を大きくすると増強する傾向がある。また、右側臥位でも全収縮期性雑音は生じ、左側臥位では生じない (Fig. 4)。下肢挙上によっても全収縮期性雑音は生じなかった。座位にて低分子 dextran を約 200 ml 点滴静注したところ、全収縮期性雑音はほとんど消失した。さらにその状態から furosemide 20 mg を静注し、約 600 ml の排尿後では全収縮期性雑音は安静座位におけるよりも増強した (Fig. 5)。臥位において furosemide 20 mg を静注し約 500 ml の排尿後や、亜硝酸アミル吸入負荷および nitroglycerine 0.6 mg 舌下投与負荷後のいずれにおいても全収縮期性雑音は生じなかった。臥位におけるメトキサミン負荷試験では全収縮期性雑音が出現した。

UCG では左室長軸に沿った M モードスキャン (Fig. 6) で、臥位、半座位ともに僧帽弁逸脱を示唆する所見は得られなかった。

また臥位におけるメトキサミン負荷や亜硝酸アミル負荷においても僧帽弁逸脱を示唆する所見は得られなかった。

超音波高速度断層撮影 (Fig. 7) では座位、臥位ともに僧帽弁前尖および後尖の逸脱は認められなかった。75° head up tilt での収縮中期には左心室後壁が臥位に比べて背方に突出し、左室短軸は臥位に比べて延長しているのが観察された。姿勢の変化による左室後壁と乳頭筋の収縮様式の変化が推測された。

心臓カテーテル検査では、左室拡張末期圧が 20 mmHg と上昇している以外はとくに異常は認められなかった。経肺動脈左室造影の右前斜位 60° と選択的左室造影による正面および側面像では僧帽弁逸脱は認められなかった。半座位における選択的左室造影では収縮期に II 度の僧帽弁逆流が認められたが臥位においては認められなかった。

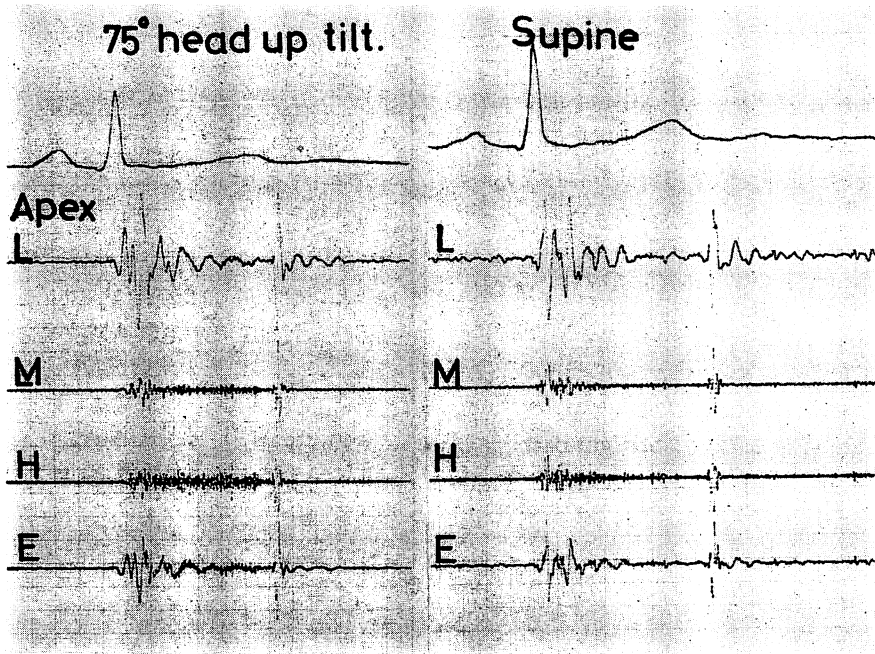


Fig. 3. Phonocardiogram.

Pansystolic murmur appears at the 75° head up tilting. This murmur disappears in the recumbent position.

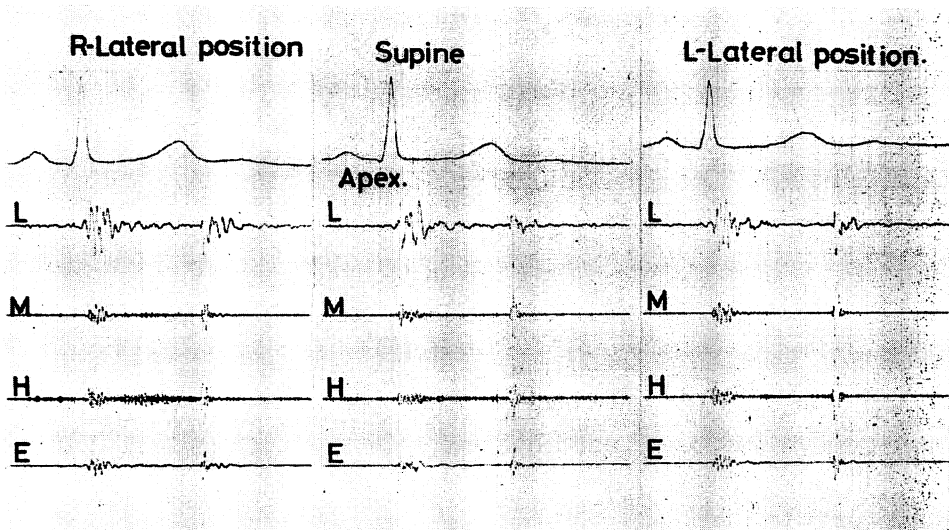


Fig. 4. Phonocardiogram.

Pansystolic murmur is recognized in the right lateral position, whereas it is not noted in the left lateral position.

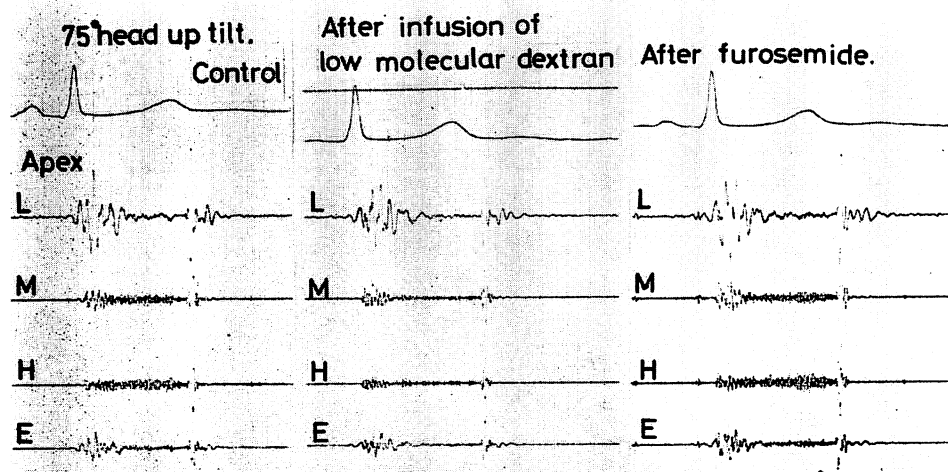


Fig. 5. Phonocardiogram.

Pansystolic murmur decreases by the injection of low molecular dextran at the 75° head up tilting, and it re-appears by the intravenous administration of furosemide with exaggerated intensity.

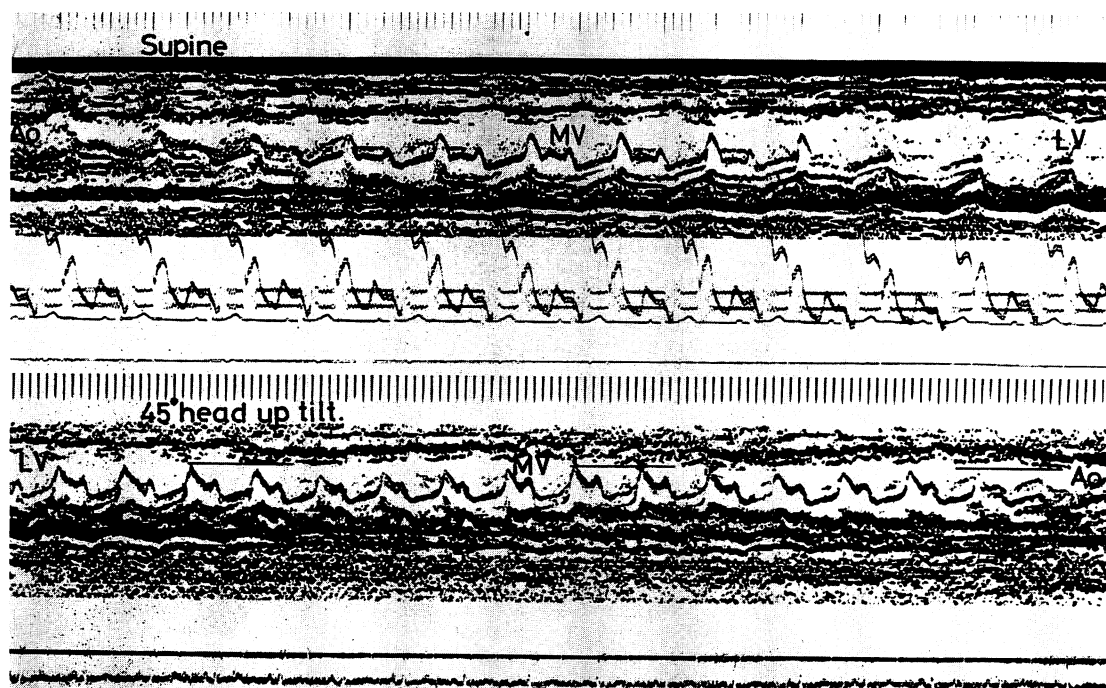


Fig. 6. Echocardiogram.

No mitral valve prolapse is noted on the echocardiogram in the recumbent position as well as 45° head up tilting.

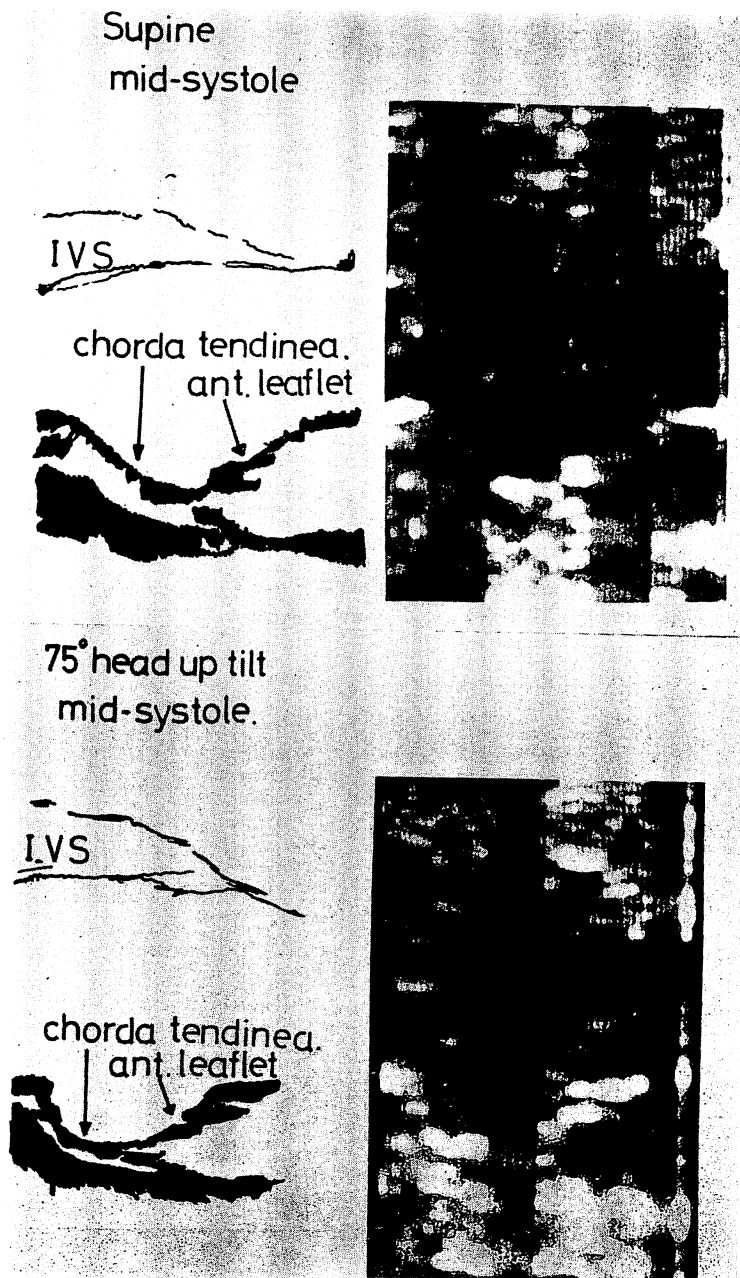


Fig. 7. Cross-sectional echocardiogram.

No mitral prolapse is observed in the recumbent position as well as 75° head up tilting, but the ventricular buckling and lengthening of the left ventricular short axis are observed.

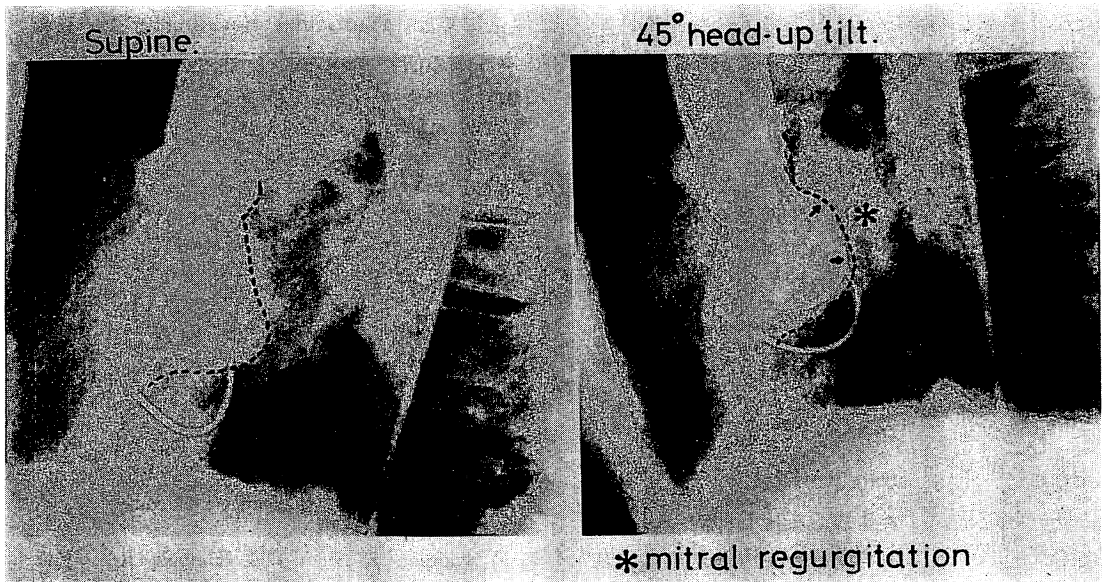


Fig. 8. Left ventriculogram.

Mitral regurgitation is observed in the lateral film of the left ventricle (left) or by 45° head up tilting (right). Left ventricular posterior wall shows more marked buckling than in the recumbent position. No prolapse of the mitral valve is observed.

臥位に比べて半座位では収縮期に左室後壁が buckling を示し、左室壁の収縮様式に変化の生ずることが示唆された。これは超音波高速度断層撮影の 75° head up tilt における左室後壁収縮様式の変化と類似しているようであった。

考 察

本症例では straight back を合併し、姿勢の変化により、心尖部の全収縮期雑音が出現したり消失したりする。最近 straight back あるいは funnel chest などの胸廓の変型に僧帽弁逸脱を合併しやすいという報告²⁻⁴⁾があり、また、僧帽弁逸脱症候群では姿勢により収縮後期性雑音の増強、減弱などの変化がみられることは多数報告されている^{5,6)}。本例においてもその可能性があると考えられ、とくに僧帽弁逸脱の有無については注意して検索を行った。しかし、心エコー図法、超音波高速度断層撮影、左室造影にても僧帽弁の左房への落ち込みはみられなかった。

本症例の僧帽弁閉鎖不全の発生には第 1 に坐位

や右側臥位などの姿勢の変化により出現していること、第 2 にこれらの姿勢は静脈還流と左心室容積を減少させ、左心室拡張末期圧を低下させる⁷⁻⁹⁾ことが関与していると思われる。この 2 点が、全収縮期性雑音の発生機序を考察するうえに重要と思われた。

まず、全収縮期性雑音の聴取される座位において、左心室容積を増加させる目的¹⁰⁾で、低分子 dextran を点滴静注すると、全収縮期性雑音は減弱しほとんど消失する。この状態から左室容積を減少させるために、furosemide を静注、排尿後は安静座位におけるよりも雑音は増強した。これは少なくとも座位においては左室容積の増減が全収縮期性雑音の発生の有無に関与していることを示唆するものと考えられた。左心室容積の減少が全収縮期性雑音を発生させるならば、臥位においても同様の結果が得られるはずである。そこで臥位にて furosemide 静注負荷を行ったが全収縮期性雑音は生じなかった。また、血行動態的に若干異なるが、左室容積を減少させる亜硝酸アミルヤニ

トログリセリン負荷^{11,12)}においても全収縮期性雑音は出現しなかった。これらから、左室容積の減少のみでは全収縮期性雑音の出現には十分な条件ではないと推測された。

もう1つの姿勢の変化が血行動態に及ぼす影響としては、左心室の収縮様式に対してである。超音波高速断層撮影や左室造影所見より臥位と半座位では、左心室後壁の収縮様式と腱索の位置の変化が示されており、この左心室後壁の収縮様式の変化により乳頭筋と腱索の機能不全が発生し僧帽弁前尖と後尖の間にわずかなずれが生ずるためではないかと推定された。

本症例は、とくに straight back のために左心室の位置や収縮様式はより強く変化している可能性がある。そして、僧帽弁逆流を生ずるためには左心室の容積が減少を伴う姿勢の変化が必要であると推測された。

僧帽弁が正常にその機能を営むためには弁尖、弁輪、腱索、乳頭筋さらに乳頭筋附着部の左心室壁が形態的にも機能的にも正常でなければならない。乳頭筋や腱索など弁の支持組織の機能異常、さらに乳頭筋附着部左心室壁の収縮様式の変化は、当然、僧帽弁閉鎖不全の原因となりうる。本例も一種の乳頭筋機能不全症候群と考えられるが、一般にいわれる心筋虚血、乳頭筋や腱索の断裂、心膜疾患、左心室拡大、乳頭筋装置の先天性異常などと異なり、姿勢の変化が乳頭筋機能不全を生ぜしめた点で珍しいと思われた。

要 約

33歳の straight back を示す女性の僧帽弁閉鎖不全を示す1症例を報告した。座位と右側臥位で心尖部に全収縮期性雑音が認められるが臥位では聴取されない。座位にて全収縮期性雑音は低分子 dextran を注入すると減弱し、furosemide を静注すると再び増強した。臥位では、全収縮期性雑音は furosemide 静注後も生じなかった。半座位での選択的左室造影では2度の僧帽弁逆流が認められた。しかし臥位においてはみられなかった。

座位にては ventricular buckling が認められた。本症例の僧帽弁逆流の原因としては、いわゆる僧帽弁逸脱は認められず、座位による左室容積の減少、左室後壁の buckling と、そのために生ずる乳頭筋と腱索の機能不全であると推測された。

文 献

- 1) Leon AC, Perloff JK, Twigg H, Majo M: The straight back syndrome. *Clinical cardiovascular manifestation. Circulation* 32: 193-203, 1965
- 2) DeLeon AC, Ronan JA: Thoracic bony abnormalities with click and late systolic murmur syndrome (abstr). *Circulation* 43 (Suppl II): II-157, 1971
- 3) Scamporionis G, Yang SS, Maranhao V, Goldberg H, Gooch AS: Left ventricular abnormalities in prolapsed mitral leaflet syndrome. *Circulation* 48: 287-297, 1973
- 4) Salomon J, Shan PM, Heinele RA: Thoracic skeletal abnormalities in idiopathic mitral valve prolapse. *Amer J Cardiol* 36: 32-36, 1975
- 5) Perloff JK, Roberts WC: The mitral apparatus. Functional anatomy of mitral regurgitation. *Circulation* 46: 227-239, 1972
- 6) Fontana ME, Pence HL, Leighton RF, Wooley CF: The varying clinical spectrum of the systolic click late systolic murmur syndrome. *Circulation* 41: 807-816, 1970
- 7) Rushmer RF: *Cardiovascular Dynamics*. W. B. Saunders, Philadelphia, 1971, p 171
- 8) Fontana ME, Wooley CF, Leighton RF, Lewis RP: Postural changes in left ventricular and mitral valvular dynamics in the systolic click late-systolic murmur syndrome. *Circulation* 51: 165-173, 1975
- 9) Rushmer RF: Postural effect on the base line of ventricular performance. *Circulation* 20: 897-905, 1959
- 10) Leob HS, Rahimtoola SH, Rosen KM, Sinno MZ, Chuquimia R, Gunnar RM: Assessment of ventricular function after acute myocardial infarction by plasma volume expansion. *Circulation* 47: 720-728, 1973
- 11) DeMaria AN, Vismara LA, Auditore K, Amsterdams EA, Zelis R, Mason DT: Effect of nitroglycerin on left ventricular cavity size and cardiac performance in man. *Amer J Med* 57: 754-760, 1974
- 12) Robin E, Cowan C, Puri P, Gunday S, DeBoyrrie E, Bing R: A comparative study of nitroglycerin and propranolol. *Circulation* 36: 175-186, 1967