

インピーダンスカルジオグラムにおける拡張期  $dz/dt$  波形と僧帽弁エコーの対比

Correlative study of impedance cardiogram with mitral valve echocardiogram

山本 忠生  
谷本 真穂  
安富 栄生  
巻幡 修三  
安藤 博信  
岩崎 忠昭  
依藤 進

Tadao YAMAMOTO  
Masaho TANIMOTO  
Nagao YASUTOMI  
Shuzo MAKIHATA  
Hironobu ANDO  
Tadaaki IWASAKI  
Susumu YORIFUJI

Summary

The basic principle of the interpretation of the impedance cardiogram was re-examined in this report. At first, an apparatus of the impedance cardiograph was attached to the barrel shaped tube of agar and the effect of the saline flow rate therein on the change of the impedance of the tube was investigated. The flow rate of the saline was changed from 12 cc/min to 46 cc/min, and it was confirmed that there existed quite the liner relationship between the decrease of the impedance and the increase of the saline flow rate. Since there is continuous blood flow in the thorax with its acceleration and deceleration in accordance with the cardiac action,  $dz/dt$  (the first differential of the impedance) must be interpreted as showing the acceleration or deceleration of the intrathoracic blood flow. That is to say that the waves of the impedance cardiogram  $dz/dt$  is thought to correlate with the acceleration or deceleration of the intrathoracic blood flow, which is not only aortic but also pulmonic and venous. The latter was confirmed by the observation of the huge early diastolic wave as large as the systolic in the impedance cardiogram of a case with mitral regurgitation.

The diastolic impedance cardiographic waves were not an accidental product, since it was also confirmed by the second experiment, which compared the time relationship between the mitral valve motion revealed by echocardiography and the diastolic waveforms on 20 healthy individuals. It was confirmed that the presystolic and diastolic waves of the impedance cardiogram correlated quite well with the A and E waves of the echocardiogram, respectively.

From those experiments and discussions, it was concluded that  $dz/dt$  of the impedance cardiogram corresponded to the acceleration or deceleration of the intrathoracic blood flow and the diastolic waves were not an accidental product but correlated with the rapid early diastolic influx of the blood

兵庫医科大学 第一内科  
西宮市武庫川町 1-1 (〒 663)

The First Department of Internal Medicine, Hyogo  
College of Medicine, Mukogawa-cho 1-1, Nishino-  
miya, Hyogo, 663

Presented at the 15th Meeting of the Japanese Society of Cardiovascular Sound held in Kyoto, October 15-16, 1977

Received for publication November 24, 1977

into the ventricle and the resultant of the presystolic deceleration and acceleration of it by the atrial contraction.

**Key words**

Impedance cardiography

Echocardiography

Mitral regurgitation

**はじめに**

非観血的に心機能を知ることは常に要求されることである。インピーダンスカルジオグラフは近年注目されている非観血的な心機能検査法の一つである。このインピーダンス波形は心拍出量を計測するためだけでなく、四肢の血流量や胸部内の水分量の検出等に用いられている<sup>1)</sup>。ところで、このインピーダンス波形 (dz/dt 波形) は、収縮期に認められる上向きの波 (実際はプラス・マイナスを逆にしているので陰性波であるが、本論文では陰性波を上向き、陽性波を下向きと記載する) の他に、大きな上向きの波を拡張早期や心房収縮の際に (心房収縮に伴う波は下向きであるが病的な場合しばしば上向きとなる) 認めることがある。これは心機能の低下した場合に認めることが多いため、dz/dt 波形の異常は患者の予後を決める指標であるとの報告もある<sup>2,3)</sup>。

しかしながら、今までこれらの拡張期波形を含むインピーダンス波形に関して、十分な説明がなされているとはいえない。

今回、我々はインピーダンス波形が今まで説明されていたごとく、大動脈の容積変化のみで成り立つのではなく、流量に比例して変化することを実験的に証明しようとした。さらに現在最も有力な非観血的な心機能検査法の一つである心エコー図と同時記録を行い、とくに僧帽弁エコーと dz/dt 波形を同時記録することにより、インピーダンスカルジオグラムにおける拡張期 dz/dt 波形の持つ意味を検討した。

これらの研究により、インピーダンスカルジオグラムの波形解析がより容易となり、臨床的な応用範囲がさらに広がると考えた。

**方法および結果**

実験 1: 装置には IFM 製ミネソタインピーダンスカルジオグラフモデル 304A を使い、記録には三栄社製直記式記録計を用いた。インピーダンス

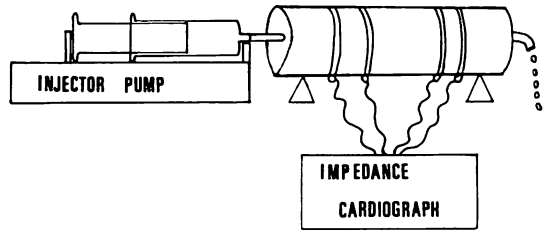


Fig. 1. Flow-model tube.

An apparatus of the impedance cardiograph is attached to the tubular agar model. The flow rate of the saline is changed from 12 cc/min to 46 cc/min.

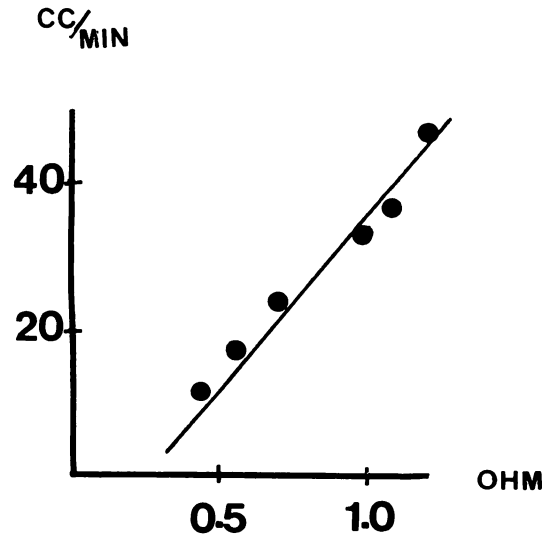


Fig. 2. Summary of experiments showing the liner relationship of the decrease of the impedance and the increase of the saline flow rate.

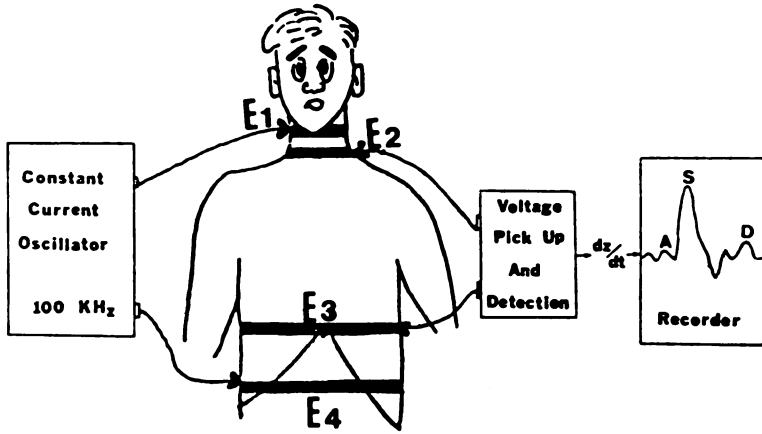


Fig. 3. The position of four electrodes for the measurement of impedance cardiograph.

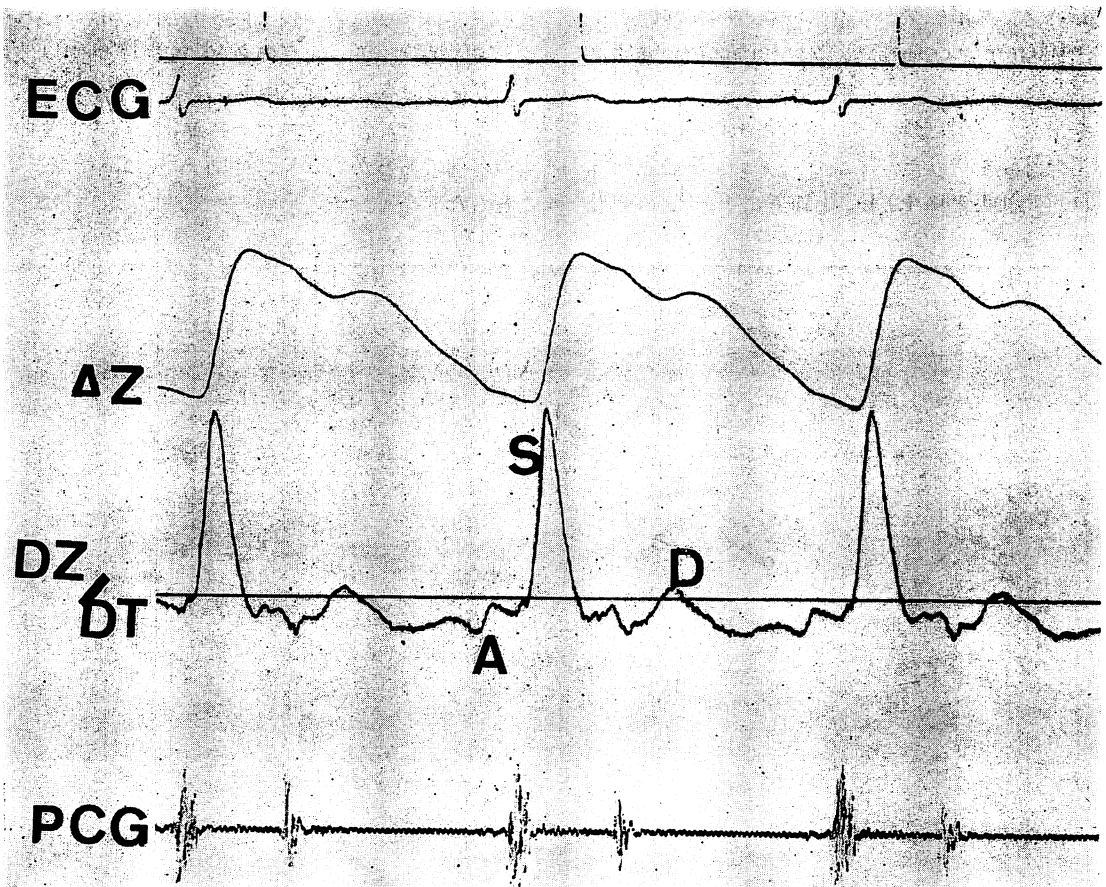


Fig. 4. An example of a record taken from a normal subject.

スの電極を直径 15 cm, 長さ 45 cm の円筒に装着し, 断面積 8 mm<sup>2</sup> の内孔をあけ, 一方から Harvard pump を用いて生理的食塩水を注入した (Fig. 1). この条件では円筒の壁は十分に厚く, 生理的食塩水の注入により内腔の容積は変化しないと考えられる. インピーダンスの計測は, 内側の 2 本の電極でなされ, 外側の 2 本の電極には 100 kHz の定常流を流している.

この実験の結果は Fig. 2 に示すごとく, 注入した生理食塩水の流量とインピーダンス値は完全な比例関係を示した.

実験 2: インピーダンスカルジオグラフは実験 1 と同一の装置を用いた. 心エコー図は Aloka SSD-90 を用い, 2.25 MHz の探触子を用いた. 記録はフクダ電子製 strip chart recorder を用い, 100 mm/sec (一部は 50 mm/sec) の速度で記録した.

健常成人 20 名を対象に, 1 名各 4 心拍, 合計 80 心拍で計測を行った. インピーダンス法の記録方法は, 頸部に電極 E<sub>1</sub>, E<sub>2</sub>, 上腹部に E<sub>3</sub>, E<sub>4</sub> の合計

4 本の電極を装着した (Fig. 3). E<sub>3</sub> は剣状突起の上にくるようにして, E<sub>1</sub>-E<sub>4</sub> 間に 100 kHz の定常流を流し, E<sub>2</sub>-E<sub>3</sub> 間のインピーダンス変化を測定した.

心エコー図は第 3 肋間または第 4 肋間で僧帽弁エコーが容易に記録できる場所で記録した. 一般にインピーダンス波形は心電図の P 波に続く A 波, 収縮期の S 波, 拡張早期の D 波が認められる (Fig. 4). 今回は Fig. 5 のごとく, a, b, x, y, o, の各点に注目した. すなわち, 心電図の P 波の終りにほぼ一致する下向き, 上向き, または二相性の波 (Fig. 4 の A 波) の開始点を a 点, 収縮期 S 波の開始点にできる小さなノッチを b 点, この b 点が 2 つある場合は前を b, 後を b' とした. S 波の終わりにできた 2 つの下向きのノッチは, それぞれ x, y 点とした. y 点のあと, 拡張早期波 D 波は 0 点を変曲点として下向き, あるいは平坦な波となる. 一方, 僧帽弁エコーは通常と同様の変曲点の名前であるが, とくに今回 A 波の開始点を A<sub>0</sub> とした.


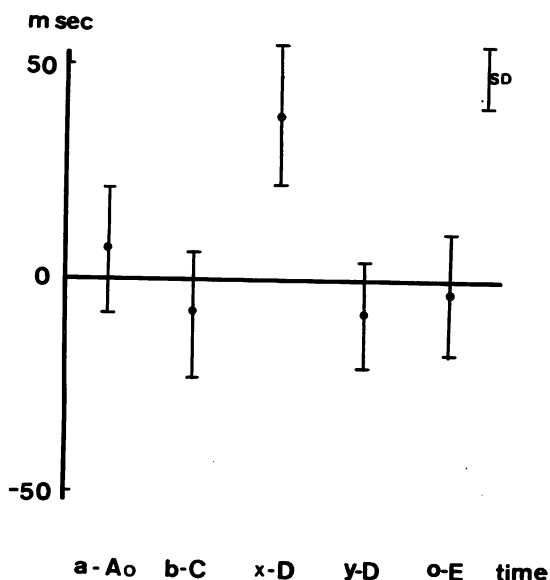


Fig. 5. Relationship between  $dz/dt$  impedance wave form and mitral valve echocardiogram in a normal subject.



**Fig. 6. Time relationships between impedance wave forms and echocardiograms in 20 normal subjects.**

Presystolic and diastolic waves of the impedance cardiogram correlate well with mitral valve motion of the echocardiogram.

計測はインピーダンス波形が僧帽弁エコーより先行する場合を(+)とし、逆に僧帽弁エコーがインピーダンス波形に先行する場合を(-)として、a-A<sub>0</sub>, b-C, x-D, y-D, o-E, の間隔を計測した。計測はインピーダンスおよび心エコー図上の変曲点のはっきりしている記録のみで行った。

結果は **Fig. 6** に示した。a-A<sub>0</sub> 間隔は 70% で計測でき、平均  $6.5 \pm 13$  msec であった。b-C 間隔は 70% で計測でき、 $-7.5 \pm 15$  msec であった。x-D 間隔は 80% で計測でき、 $38 \pm 16$  msec であった。y-D 間隔は 75% で計測でき、 $-8.5 \pm 12$  msec であった。o-E 間隔は 85% で計測でき、 $-3.5 \pm 14$  msec であった。以上より、a 点は心房収縮による僧帽弁の開放開始点 A<sub>0</sub> と、b 点は僧帽弁閉鎖点 C 点と、y 点は僧帽弁の開放開始点 D 点と、o 点は僧帽弁の最大開放点 E 点と良く一致した。

観察症例：**Fig. 7** は 50 歳女性で腱索断裂によ

る僧帽弁閉鎖不全症の症例である。心エコー図とインピーダンスカルジオグラムを同時記録したものであるが、この症例では b 点と C 点、y 点と D 点、o 点と E 点は良く一致した。さらに拡張期波は収縮期波よりも大きくなっていた。

### 考 察

すでに我々は収縮性心膜炎、僧帽弁閉鎖不全症、うっ血性心不全、うっ血性心筋症、心筋梗塞直後、狭心症発作等でインピーダンスカルジオグラムの拡張期波が増大することを示し<sup>4,5)</sup>、今回、また僧帽弁閉鎖不全症患者について、心エコー図とインピーダンスカルジオグラムを同時に記録し、僧帽弁エコーの E 波に一致して、インピーダンスカルジオグラムに著明な拡張期波を示すことができた。この拡張期波が偶発的な混入物でないことは、収縮期波と同じ位大きな波であること、僧帽弁エコーの動きと計測誤差の範囲でなく一致していることから推測できる。

従来、インピーダンスカルジオグラムは胸郭内の大動脈の断面積の変化によって説明され、断面積が拡大すると胸郭内のインピーダンスが減少し、z 波 [z はインピーダンスで、装置では (+)(-) を逆にインピーダンスが減ると z 波は大きくなる] が大きくなると説明されてきたが、ここに見るような著明な拡張期波の増大は、大動脈の断面積の変化によって説明することは不可能である。というのは、拡張期においては大動脈の直径は縮小するのであるから、インピーダンスは増大し、z 波は小さくなるはずであるからである。従って一般的に「インピーダンスカルジオグラムは単に大動脈の内径の変化のみを記録しているのではない」と考えておかねばならない。さらに、インピーダンスカルジオグラムの記録方法から考えても、E<sub>2</sub>~E<sub>3</sub> の電極は胸郭のほぼ全体を包んでいるのであるから、インピーダンスカルジオグラムがただ大動脈の起始部の断面積の変化のみを表すというのは電気物理学的に不可能なことで、むしろ胸郭内全体のインピーダンス変化を表現してい

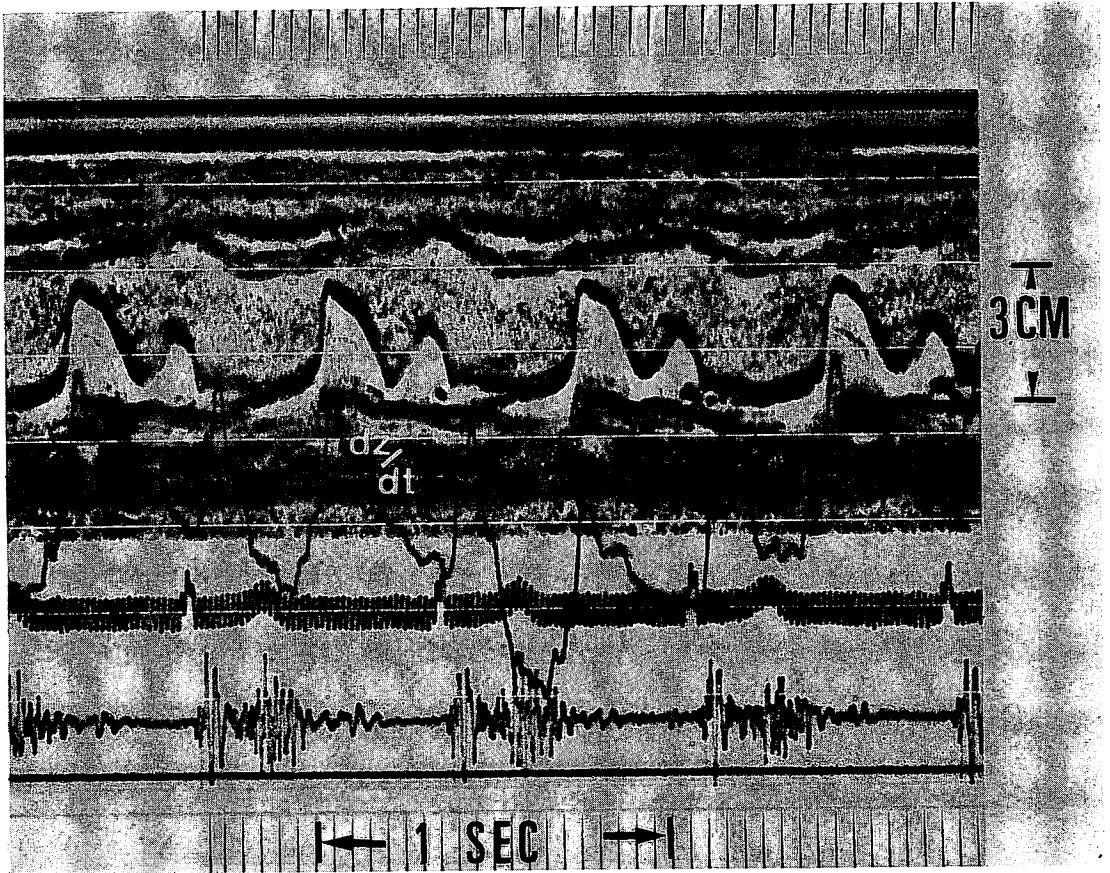


Fig. 7. An example of an abnormal  $dz/dt$  wave form in mitral regurgitation.

ると考えねばならない。そして胸郭内には常に血液が流れているのであるから、この多い少ないがインピーダンスの大小の原因になっていると考えることは物理的に何ら矛盾を含んでいない。

ところで我々の第一の実験が明らかにしたことは、イオンを含んだ液体の流量の増加度がインピーダンスの減少度と比例、すなわち流量と  $z$  が完全に比例するということであった。従って胸郭内を流れる血液の流量が増加すればインピーダンスは低下し、 $z$  波は大きくなり、流量が減少すればインピーダンスは大きく  $z$  波は小さくなり、その間に完全な比例式が成立すると考えることができる。すなわち、胸郭内に溜っている血液量ではな

く、単位時間内に胸郭内を流れる血液量が多ければ多いほどインピーダンスは低下し、 $z$  波が大きくなることを示している。このことは、Velick と Gorin<sup>6)</sup> が、流れている血液の抵抗は止まっている血液の抵抗より低いと言っていることと一致している。さて、 $z$  値が胸郭内を流れる血流量を示しているとすれば、我々が測定に用いる  $dz/dt$  は  $z$  値を時間で微分したものであるから、これは胸郭内を流れる血流速度の微分、すなわち、血流の加速度 ( $cc/sec^2$ ) を示していると考えなければならない。すなわち、 $dz/dt$  は胸郭内を流れる血流の加速、減速の状態を示していると考えなければならない。ところで、胸郭内を流れる血流の加速、減

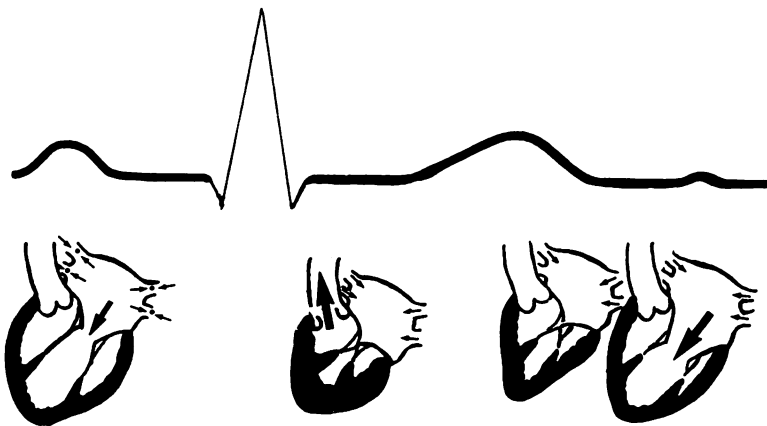
速は心臓の収縮、拡張によって影響されるのであるから、インピーダンスカルジオグラムの  $dz/dt$  は、これらの血行動態を最もよく表す心エコー図と一定の関係が成り立つはずである。

我々は心エコー図を用いて僧帽弁の動きを見、これとインピーダンスカルジオグラムの波形を比較したのであるが、僧帽弁の開閉は弁の弾性と左房圧と左室圧の関係により決定される。すなわち、弁の慣性による測定誤差範囲の時間的ずれはあるにしても、左房圧が左室圧より大きくなった瞬間に弁は開き、その逆になった時に弁は閉じるのであるが、この圧力というのは物理学の定義に従えば単位面積に加わる力“force”であるから、弁は力によって開閉すると考えて差支えない。ところで、力は物理的には質量に加速度を乗じたもの、すなわち、血流の加速度 ( $cc/sec^2$ ) と同一視しても差支えないので、弁の開閉と血流の加速、減速は同時に現れ、血流加速度が最高するとき、弁は最大に開いていると考えることが可能である。

このように考えると、インピーダンスカルジオグラムの  $dz/dt$  波も僧帽弁エコーでみる僧帽弁の動きも、ともに血流の加速度を表現しているのであるから、この両者の波の時間関係はよく一致し

ていなければならない。この考えが正しいかどうか試みたものが実験2である。実験の結果は、測定誤差の範囲で、僧帽弁開放開始点を示すエコーの D 点がインピーダンスの y 点、すなわち、拡張期波の始まりと一致し、血流加速度が最高になっていると思われるインピーダンスの 0 点が、僧帽弁エコーで僧帽弁の最大開放を示す E 点と一致している。また、僧帽弁の閉鎖を示すエコーの C 点とインピーダンスの b 点、すなわち、インピーダンスの血液の駆出を示す S 波の前にできる小さなノッチとはよく一致している。また、心房波についてもエコー上心房収縮の始まりを示す  $A_0$  点と、インピーダンスカルジオグラムの a 点、すなわち、心房収縮による波の始まりがよく一致している。すなわち、インピーダンスカルジオグラムの  $dz/dt$  波と僧帽弁エコーの曲線との一致が証明され、 $dz/dt$  波が胸郭を流れる血流の加速度 ( $cc/sec^2$ ) 曲線を示すということが証明されたといえる。

この考えを具体的に示し、インピーダンス波形の成立を図示したものが Fig. 8 である。まず、血液は常に胸郭内を流れているが、心房収縮により肺静脈から左房への血流が止まるため、流量の



**Fig. 8. Continuous blood flow in the thorax with its acceleration and deceleration.**

In atrial contraction, the flow from the pulmonic vein is decelerated, and in early diastole it accelerated by rapid influx of the blood into the ventricle.

減速が起こり, 下向きの波が形成される。僧帽弁が閉鎖した後は, 大動脈へ急激な加速が起こるため上向きの大きなS波が形成される。収縮期が終わると大動脈弁は閉鎖し, 逆に減速され, 下向きのx, y点を生じ, 僧帽弁の開放と一致して肺静脈から左房への血流が生じ, 上向きのD波が形成される。僧帽弁閉鎖不全症では拡張期に肺静脈から左房へ, 左房から左室への大量の血液流入を認めるため, 大きな拡張期波が生じ, 心筋梗塞症や狭心症発作時には肺静脈から左房, 左室への血流は拡張早期には一時的に急速になることと, 胸郭内を常に流れている血流速度は正常より遅くなるため微分波形は大きな拡張期波を描くと考えられる。

#### 結 語

- 1) インピーダンス値は流量(cc/sec)により変化し,  $dz/dt$  波形は加速度(cc/sec<sup>2</sup>)を表している。
- 2) 僧帽弁エコーのA<sub>0</sub>, C, D, E点と $dz/dt$ 波形のa, b, y, o点はよく一致した。

本論文の一部は第16回日本脈管学会(1975年)で発表した。

#### 文 献

- 1) Nyboer J, Murray P, Sedensky JA: Blood-flow indices in amputee and control limbs by mutual electrical impedance plethysmography. *Amer Heart J* **87**: 704-710, 1974
- 2) Ramos MU: An abnormal early diastolic impedance waveform: A predictor of poor prognosis in the cardiac patient? *Amer Heart J* **4**: 274-281, 1977
- 3) Kubicek WG, Kottke FJ, Ramos MU, Patterson RP, Witsoe DA, Labree JW, Remole W, Layman TE, Schoening H, Garamela JT: The Minnesota impedance cardiograph—theory and applications. *Biomed Engineering* **9**: 410-417, 1974
- 4) 依藤 進, 岩崎忠昭, 山本忠生: ミネソタインピーダンスカルディオグラフィ—臨床成人病 **7**: 1705-1710, 1977
- 5) 山本忠生, 安富栄生, 岩崎忠昭, 依藤 進: ミネソタインピーダンスカルディオグラムによる心拍出量の測定—狭心症, 心筋梗塞患者における $dz/dt$ 波形について—。日循誌 **41**: 98, 1977
- 6) Velick SE, Gorin HG: The electrical conductance of suspensions of ellipsoids and its relation to the study of avian erythrocytes. *J Gen Physiol* **23**: 753, 1940