

## 心尖部肥大型心筋症の心エコー図上の特徴

## Echocardiographic features of apical hypertrophic cardiomyopathy

西山信一郎  
山口 洋  
石村 孝夫  
長崎 文彦  
鷹津 文磨  
梅田 徹\*  
町井 潔\*

Shinichiro NISHIYAMA  
Hiroshi YAMAGUCHI  
Takao ISHIMURA  
Fumihiko NAGASAKI  
Fumimaro TAKATSU  
Toru UMEDA\*  
Kiyoshi MACHII\*

### Summary

Thirty-one patients with apical hypertrophic cardiomyopathy (AHCM) showing giant negative T waves in the ECG were echocardiographically evaluated. Diagnosis of AHCM was confirmed by cardiac catheterization and cine angiography.

Relationship between echocardiographic asymmetrical septal hypertrophy and the septal-posterior wall ratio obtained by cine-biventriculography was also studied.

The following results were obtained.

1) Only 6 out of 31 patients with AHCM showed asymmetrical septal hypertrophy in the echocardiogram (UCG).

2) Towards the apex, the left ventricular posterior wall became hyperkinetic and hypertrophic. The proportional cavity narrowing in the apex was also observed.

3) Asymmetrical septal hypertrophy is not necessary for the diagnosis of hypertrophic cardiomyopathy.

### Key words

Apical hypertrophic cardiomyopathy (AHCM)  
hypertrophy (ASH)      Biventriculography

Giant negative T wave

Asymmetrical septal hyper-

### はじめに

著者らは、心電図上、巨大陰性T波を呈する心

尖部肥大型心筋症 (apical hypertrophic cardiomyopathy: AHCM) を、主に心血管造影に基づき報告してきた<sup>1,2)</sup>。今回、これら AHCM に超

虎の門病院 循環器科  
東京都港区虎ノ門 2-2-2 (〒107)

\*三井記念病院循環器センター

東京都千代田区神田和泉町 1 (〒101)

Department of Cardiology, Toranomon Hospital,  
Toranomon 2-2-2, Minato-ku, Tokyo, 107

\*Center for Cardiovascular Disease, Mitsui Memorial  
Hospital, Kanda-izumi-cho 1, Chiyoda-ku, Tokyo, 101

Presented at the 15th Meeting of the Japanese Society of Cardiovascular Sound held in Kyoto, October 15-16, 1977

Received for publication December 1, 1977

音波検査を施行し, その UCG 上の特徴を, とくに非対称性肥大 (asymmetrical septal hypertrophy: ASH) との関係に注目し, 両室造影 (biventriculography) の結果とも比較検討したので報告する.

#### 対象と方法

対象は Fig. 1 に示す通り, 心電図上前胸部誘導  $V_{4-6}$  にて 10 mm 以上の深さを有する巨大陰性 T 波を呈し, かつ  $RV_5+SV_1$  が 35 mm 以上の high voltage を示し, 心血管造影においても, Fig. 2 に示すごとく, 典型的な心尖部肥大型心筋症 31 例とした.

Fig. 2 はその左室造影第一斜位を示す. 拡張終期, 左室内腔は“スペード型”を示し, 心尖部は著明に肥大している. 収縮は良好である.

31 例中高血圧を合併するものは 6 例であるが, 高血圧の程度はいずれも軽度であり, これほど高

度の肥大を説明しうるものではなかった. なお, 参考として正常 25 例, およびカテーテル検査にて圧較差を認め, 左室造影にても心尖部肥大を示さなかった肥大型閉塞性心筋症 (hypertrophic obstructive cardiomyopathy: HOCM) 5 例を対照として比較した.

記録は, 主に東芝製 Sonocardiograph model SSL-51H, 2.0 MHz, 直径 10 mm の平板型トランスデューサーを使用し, 50 mm/sec の速度で心電図と同時連続記録した.

被検者は, 原則として仰臥位, トランスデューサーは第 3~4 肋間にて記録し, 中隔, 後壁の厚さは心電図上 p 波の前, すなわち急速充満期の後で, かつ心房収縮の前で計測した.

#### 結 果

心室中隔の厚さは Fig. 3 に示す通り, HOCM では全例 15 mm 以上, 平均 20.2 mm と著明な

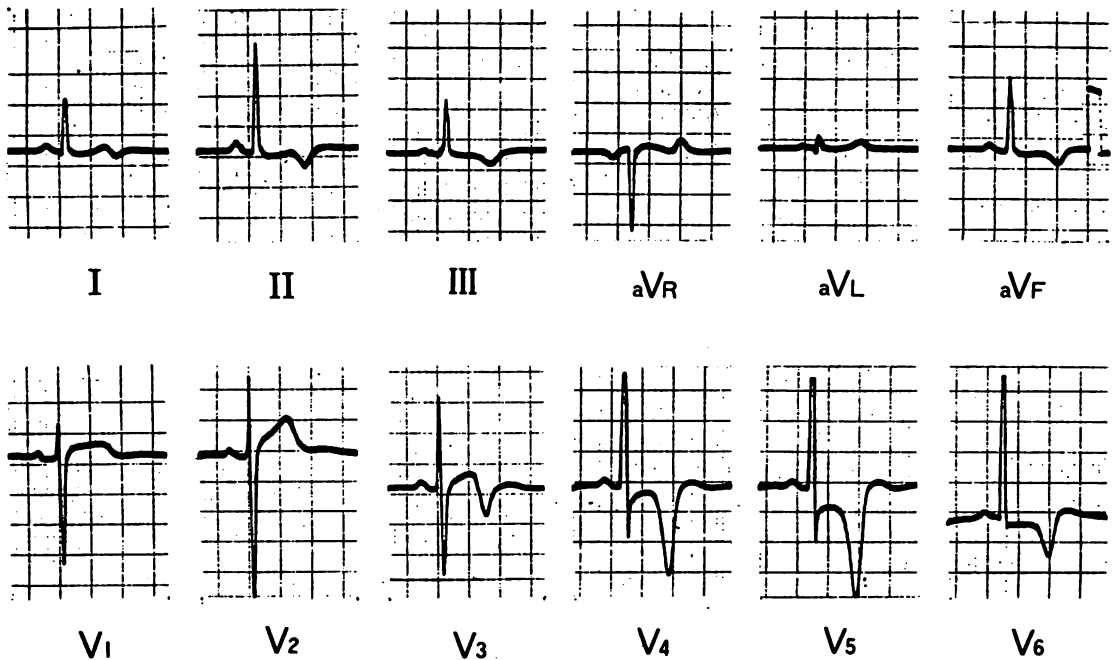
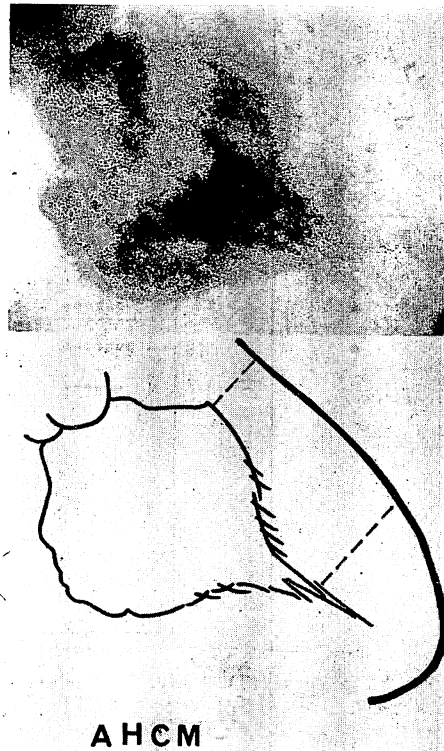

Fig. 1. Electrocardiogram of a patient with apical hypertrophic cardiomyopathy (AHCM) showing “high voltage” ( $RV_5+SV_1 > 35$  mm) and “giant negative T waves” (T in  $V_{4-6} > 10$  mm).



**Fig. 2. Left ventriculograms exposed at end-diastole in the RAO projection.**

Note spade-like configuration with a marked increase in the free wall thickness toward the apex. Cavity in the apical segment is concave and reduced in its lumen diameter by markedly hypertrophied myocardium.

肥厚を示すのに対し、AHC M では 7~21 mm と幅広く分布してはいるが、その多くは 10~11 mm で平均 11.2 mm と、正常群の平均 7.5 mm に比し軽度の肥厚を示しているにすぎなかった。

左室後壁の厚さは Fig. 4 に示す通り、AHC M では 9~14 mm、平均 10.7 mm と、正常群平均 8.0 mm に比し肥厚傾向を示していた。また、数は少ないが HOC M は、分布においては AHC M と差はなく、平均値にてわずかに上まわっていた。

Fig. 5 は心室中隔と左室後壁の厚さの比、すなわち“septal-free wall ratio”を示す。図から明らかのように、AHC M では平均 1.07 と心室中隔と後壁はほぼ同程度に肥厚しており、“septal-free wall ratio”が 1.3 以上を示す、いわゆる ASH を

示す例はわずか 6 例にすぎなかった(ただし心室中隔の絶対値が 13 mm 以下の 1 例は ASH としなかった)。これに対し、HOC M では全例が 1.3 以上と心室中隔が後壁に比し、非対称的に肥大していることを示していた。

また、AHC M における UCG 上のもう一つの特徴は Fig. 6 に示すごとく、心尖方向への scan にて左室後壁は乳頭部付近より肥大が著明、かつ hyperkinetic となり、左室腔が狭小化することであった。

この他、AHC M に特徴的所見ではないが、左室後壁の hyperkinetic な動きのために僧帽弁前尖が前方運動を示すものが 79%、step formation 71% と高率に認め、DDR も平均 72 mm/sec と

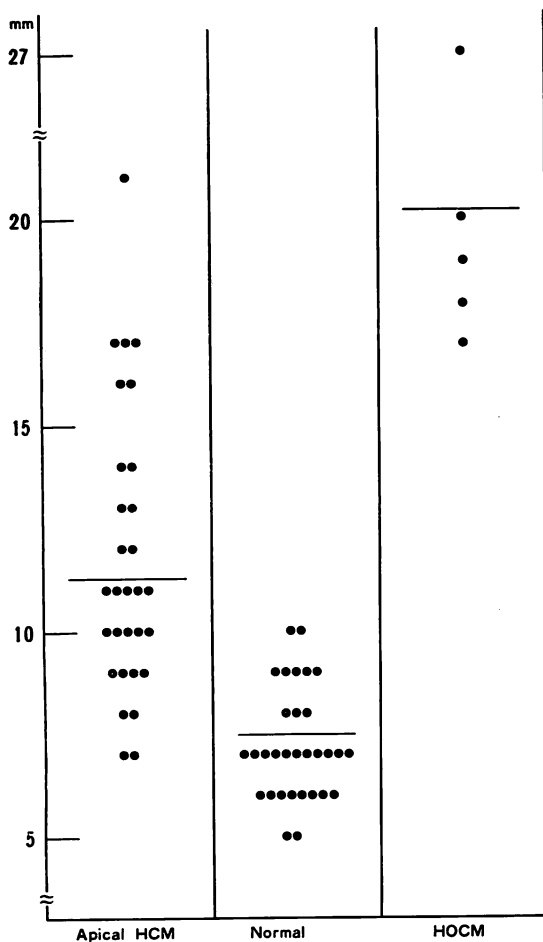


Fig. 3. Septal thickness.

Apical HCM: apical hypertrophic cardiomyopathy.

正常群 102 mm/sec に比し低下を示した。

つぎに, 以上の UCG の結果と両室造影の結果とを比較してみたい. Fig. 7 は AHCM の両室造影第二斜位を示す. 拡張期にはその肥大は心尖部に著明であるが中隔は厚くない, 収縮期には中隔は三角形となり outflow に閉塞を認めない.

Fig. 8 は拡張終期, 両室造影における心室中隔, 後壁の測定部位を示している.

Fig. 9 は両室造影にて測定した AHCM 16 例, HOCM 2 例の心室中隔, 後壁の厚さとその比を示すが, これにても AHCM で, 中隔が後壁に




Fig. 4. Posterobasal LV free wall thickness.

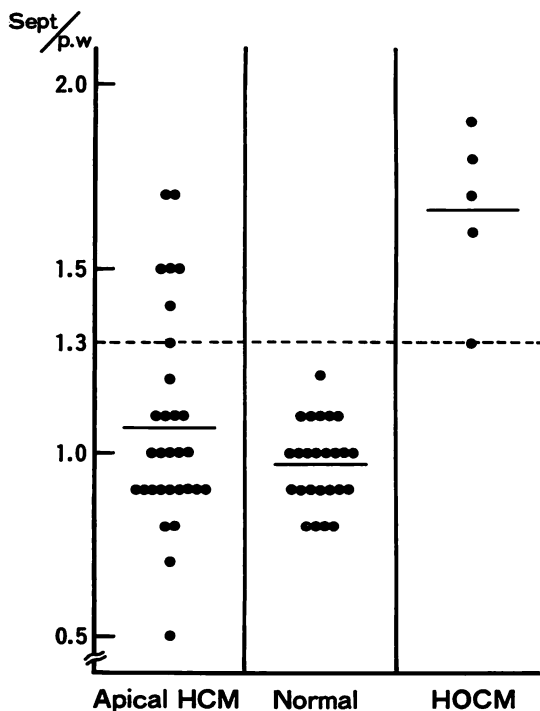


Fig. 5. Septal-posterior LV free wall ratio.




Fig. 6. M-mode scan of a case with AHCM.

Note proportional cavity narrowing towards the apex. IVST: interventricular septum, AML: anterior mitral leaflet, PML: posterior mitral leaflet, PWT: posterior wall thickness.

比し非対称的に肥大を示すものは、16例中2例12.5%にすぎなかった。

#### 考 案

特発性心筋症は Goodwin<sup>3)</sup>以降“原因または関連の不明な心筋疾患”と定義され、その概念はかなり整理されてきたとはいえ、とくに肥大型心筋症の病態、診断には、いまだ議論の多いところである。

近年 UCG の進歩により、心室中隔、後壁の壁の厚さの測定が可能となり、肥大型心筋症を非観血的に診断するうえに大きな役割を果たしてきた。

Henry ら<sup>4)</sup>は、心室中隔の非対称性肥大、すな

わち ASH をもって肥大型心筋症に特徴的な所見と考え、一つの疾患単位として提唱するに至った。しかし、ASH は高血圧例、大動脈弁狭窄症、右室肥大にても認められ、また最近になって必ずしも ASH を伴わない肥大型心筋症も報告され、問題となるところである。

今回、著者らが検討した巨大陰性 T 波を呈する心尖部肥大型心筋症は、臨床的にその高度の肥大の成り立ちを説明しうる明らかな原因も不明であり、また左室心尖部からの生検にても、Henry らが ASH の中隔に見出したと同様の病理学的所見を認めており<sup>5)</sup>、肥大型心筋症の一型と考えるのが妥当と思われる。

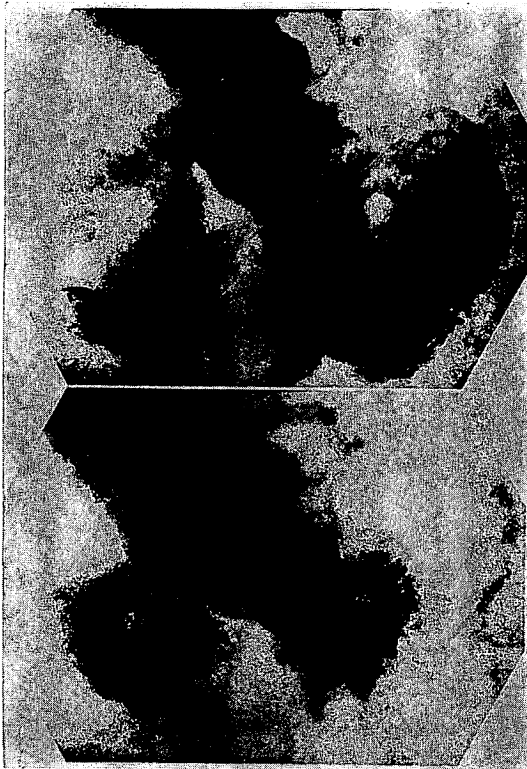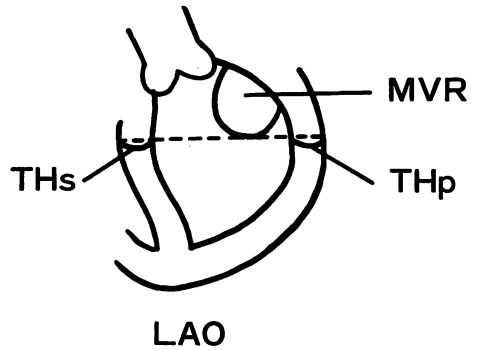


Fig. 7. End-diastolic (upper) and end-systolic (lower) frames of a biventricular cineangiogram.

The interventricular septum exhibits a triangular configuration during systole and the left ventricular outflow tract is not obstructed.

今回、著者らはこれら心尖部肥大型心筋症に超音波検査を施行し、とくにASHとの関係について検討してみたが、前述の結果のごとく、心室中隔と左室後壁はほぼ同程度に肥厚しており、ASHを示したものは31例中6例と19%にすぎない。これに対し、HOCMでは全例がASHを呈し、ASHはHOCMの診断には密接な関係を有しているものと思われる。ただし、心室中隔測定は難しきは以前より指摘される所であり、とくにAHCMのように、中隔が心尖部に向かって肥大を増す場合、1肋間下よりの記録では、時にASHと誤認しうることに注意が必要である。

またUCGとangiographyでは、測定の時相、



THs : Septal Thickness

THp : Posterior Wall Thickness

MVR : Mitral Valve Ring

Fig. 8. Scheme of the biventriculogram in LAO projection.

測定部位の違いなど、一概に同等に論ずることができないのはもちろんのことであるが、AHCMではUCG上でASHを呈するものが少ないという今回の著者らの結果は、両室造影の所見とも一致し、肥大型心筋症の診断にASHは必ずしも必要条件ではないと考えられる。また、AHCMの中にもASHを呈する症例が存在するということは、肥大型心筋症における肥大の分布様式の多様性を示唆するものと思われる。

なお、Table 1は当院における肥大型心筋症とASHとの関係を示したものであるが、ASHを呈したのは全体で37%であった。

つぎに、心尖方向にて左室後壁が著明に肥大しhyperkineticとなり、左室腔が狭小化する現象は、AHCMでは必発の所見と思われるが、誤って後乳頭筋をscanすることにより同様の所見を呈し、false positiveとなりうるので注意が必要である。また、hyperdynamic stateにて、しばしばUCG上心尖部にて左室内腔が閉塞されるとき所見を得るが、かかる症例に心血管造影を施行する機会はなく、原因は不明といわざるをえない。

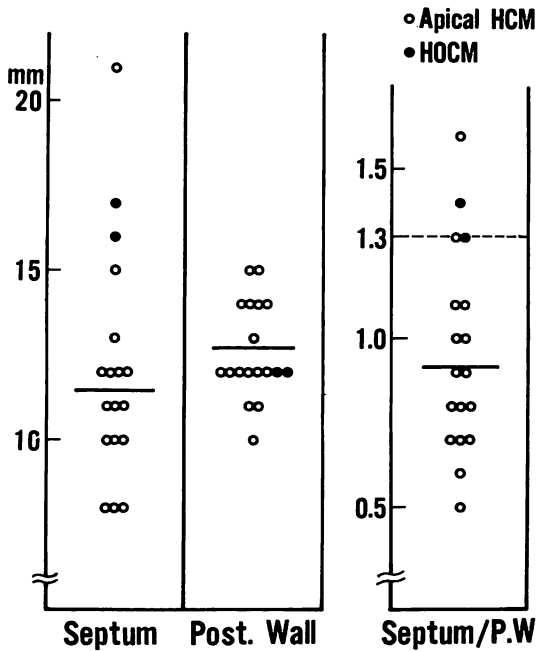


Fig. 9. Wall thickness by the biventriculogram.

Table 1. Incidence of ASH in 88 cases with hypertrophic cardiomyopathy

	No. of patients	ASH
HCM with GNT T in $V_{4-6} > 10\text{mm}$ $RV_5 + SV_1 > 35\text{mm}$	47	6/31* (19%)
HCM without GNT	34	8/16* (50%)
HOCM	7	5/5* (100%)
Total	88	19/52* (37%)

\* number of patients studied by echocardiography

このように、心尖部の正確な把握には、M-mode scan のみでは十分でなく、高精度の超音波断層装置の登場が待望される場所である。

結 語

1. 心尖部肥大型心筋症 (AHCM) では、asymmetrical septal hypertrophy (ASH) を呈するものは少なかった。
2. 心尖部肥大型心筋症では、UCG 上、心尖方向にて左室後壁は肥厚し、かつ hyperkinetic となり、左室腔は狭小化した。
3. 肥大型心筋症の診断に、ASH は必ずしも必要条件ではなかった。

文 献

- 1) 山口 洋, 中西成元, 西條 敬, 長崎文彦, 松本貞敏, 石村孝夫, 石見善一, 元田 憲: 巨大陰性 T 波を呈する肥大型心筋症. 診断的特長について. 日循誌 40 (Suppl): 110, 1976
- 2) 山口 洋, 石村孝夫, 鷹津文麿, 長崎文彦, 西山信一郎, 中西成元, 西條 敬, 松本貞敏: 心電図および左室造影より見た肥大型心筋症の診断的考察. 巨大陰性 T 波群を中心に. 日内会誌 66 (8): 1185, 1977 (抄)
- 3) Goodwin JF, Oakley CM: The cardiomyopathies. Brit Heart J 34: 545, 1972
- 4) Henry WL, Clark CE, Epstein SE: Asymmetric septal hypertrophy: Echocardiographic identification of the pathognomonic anatomic abnormality of IHSS. Circulation 47: 225, 1973
- 5) 中西成元, 石村孝夫, 鷹津文麿, 長崎文彦, 松本貞敏, 山口 洋, 原 満, 関口守衛: 巨大陰性 T 波を呈する肥大型心筋症における心筋微細構造について. 第 82 回日循関東甲信越地方会, 東京, 1976