

セクター式電子走査型超音波心臓断層法による僧帽弁輪動態の観察と弁輪径の計測

Dimensions and dynamics of mitral ring assessed by real-time phased-array cross-sectional echocardiography

桑子 賢司
梅田 徹
古田 昭一
町井 潔

Kenji KUWAKO
Toru UMEDA
Shoichi FURUTA
Kiyoshi MACHII

Summary

The mitral ring diameter (MRD) was assessed in 20 cases with mitral stenosis (MS), 10 with mitral insufficiency (MI), 4 with mitral valve prolapse syndrome (MVP), 16 with mitral stenosis after open mitral commissurotomy (OMC) and 12 of normal controls, using a real-time phased-array sector scanner (Table 1).

Tomographic planes used for the measurement were long axis (sagittal) view, short axis view and frontal view. MRD in long axis (MRD_L) could be determined in all cases, while MRD in either short axis (MRD_S) or frontal view (MRD_F) was determined in only 6 cases with MS and 6 cases with MI. Changes in MRD_L during one cardiac cycle were also measured every 1/60 sec in 3 cases of each group.

The longest and the shortest MRD_L were usually obtained in early- to mid-diastole and early systole, respectively (Fig. 5). MRD_L in MI, MS, MVP and OMC were significantly larger than that of normal control ($p < 0.01$) and MRD_L in MI was significantly larger than others ($p < 0.01 \sim 0.05$) (Table 2, Fig. 6). The MRD_F and MRD_S in 6 cases with MS and 6 cases in MI were well correlated with MRD_L (Fig. 7).

This study indicates that the diameter of the mitral ring can be estimated by echocardiographic measurement of MRD_L, and suggests that the enlargement of the mitral ring may be attributed to the enlargement of the left ventricle as well as to the enlargement of the left atrium.

Key words

Mitral ring Cross-sectional echocardiography

はじめに

僧帽弁疾患、とりわけリウマチ性僧帽弁疾患に

おいては、病変が僧帽弁のみならず、弁輪、腱索、乳頭筋および心筋にもおよんでいることが、手術あるいは剖検で認められている¹⁻⁴⁾。これら僧帽

三井記念病院 循環器センター
東京都千代田区神田和泉町1 (〒101)

Center for Cardiovascular Disease, Mitsui Memorial
Hospital, Kanda Izumi-cho 1, Chiyoda-ku, Tokyo 101

Presented at the 15th Meeting of the Japanese Society of Cardiovascular Sound held in Kyoto, October 15-16, 1977

Received for publication July 14, 1978

弁およびその付属支持組織を総体として考えることが、病態の把握や治療法決定の上で重要である^{5,6)}。その中で、僧帽弁輪は、括約運動をして弁閉鎖に重要な役割を担っていると考えられている^{4,6-10)}。僧帽弁輪の形態と機能を臨床的に観察できる唯一の方法は心エコー図であるが、従来のMモード法ではビームが弁輪に対して斜めに入射するためその精密な分析は極めて困難であった¹¹⁾。一方、最近開発された電子式セクタースキャンによる断層法によれば、弁輪前後径のみならず、症例によっては弁輪横径あるいは弁輪全周に近い像も得られるようになった。

我々は、リウマチ性僧帽弁疾患を中心に、電子式 sector scan による断層像から僧帽弁輪の動きと、大きさを測定し検討を加えたので報告する。

対象と方法

対象は、リウマチ性僧帽弁狭窄症 (MS) 20 例、リウマチ性僧帽弁閉鎖不全症 (MI) 10 例、僧帽弁逸脱症候群 (MVP) 4 例、僧帽弁交連切開術後群 (OMC) 16 例、正常者群 (Normal) 12 例である。性、年齢別内訳を Table 1 に示した。

装置は、東芝製 SSH-11A セクター電子走査型超音波診断装置およびその試作機で、超音波周波数 2.4 MHz、視野角度 78°、コマ数 30 コマ/秒、距離分解能 1.5 mm、方位分解能 3 mm (5 cm の深さ) の性能を有する。記録は 1/30 秒露出の静止像の直接撮影および 3/4 インチビデオテープレコ

Table 1. Number of cases, age and sex of the subjects

Group	Cases	Mean age (range)	Sex(M:F)
MS	20	47(36-73)	9:11
MI (Rheumatic)	10	46(27-75)	5:5
MVP	4	62(56-72)	3:1
OMC	16	37(29-58)	6:10
Normal	12	26(21-31)	9:3

MS: mitral stenosis, MI: mitral insufficiency, MVP: mitral valve prolapse syndrome, OMC: mitral stenosis after open mitral commissurotomy.

ダーに記録した。今回の研究は、録画の再生による動画の観察と、ビデオテープの静止像を 1/60 秒毎に Honeywell 製 hard copy (Tektronix 4632) を使用して記録したもので行った。

記録に使用した断層面は、Fig. 1 上段に示したごとく、1) transducer を第 3~4 肋間胸骨左縁において得られる左室長軸断面、2) これに直角な、僧帽弁輪の高さでの短軸断面、3) 心尖部に transducer をおき、ビームを心基部に向けビーム面を長軸断面にほぼ垂直にしたとき得られる前額面の 3 断面である。

僧帽弁輪径 (MRD) は、Fig. 1 下段に示したごとく、長軸断面では、僧帽弁前尖基部の屈曲点前縁から後尖付着部前縁までを計測した (MRD_L)。短軸断面では、大動脈—僧帽弁—左室とスキャンすると、激しく収縮拡張運動をする左室断層像の得られる直前に、左室流出路と左房後壁の間に弁輪の一部を記録し、その内縁間を計測した (MRD_S)。前額断面では、前尖、後尖付着部の左房側の内縁間を計測した (MRD_F)。

Fig. 2, Fig. 3, Fig. 4 に MS, MI の各断層像の実例を、収縮期 (S) と拡張期 (D) に分けて示した。

成 績

1. 心周期と僧帽弁輪前後径

各群 3 症例ずつの長軸断層像のビデオテープを再生し、弁輪前後径と前尖の動きを 1/60 秒毎にプロットして描いた。各疾患とも弁輪前後径は、収縮早期で最小、拡張早~中期で最大であった。

Fig. 5 に正常者例、MS 例を示した。以下収縮早期、拡張早~中期をもってのおの弁輪収縮期径、拡張期径とした。

2. 僧帽弁輪前後径 (MRD_L)

長軸断層像から各疾患毎に収縮期径 (S)、拡張期径 (D) を計測したが、全例で計測しえた (Table 2, Fig. 6)。いずれの群も、収縮期径より拡張期径が大であった。正常者群では、収縮期径 22.5 ±

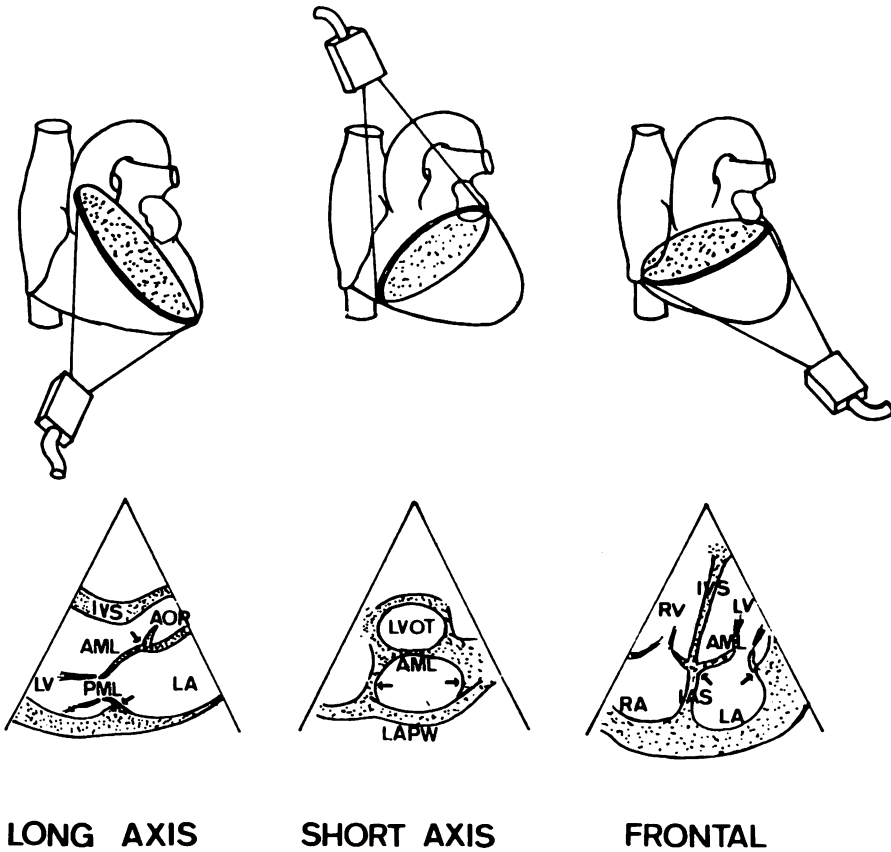


Fig. 1. Schematic illustrations of the three cross-sectional echocardiographic planes and measurement of the mitral ring diameter.

From left to right: long axis view, short axis view and frontal view. Mitral ring is indicated by the arrows and mitral ring diameter is measured between both arrows.

LA: left atrium, LV: left ventricle, RV: right ventricle, IVS: interventricular septum, AOR: aortic root, LVOT: left ventricular outflow tract, LAPW: posterior wall of the left atrium, AML: anterior mitral leaflet, PML: posterior mitral leaflet.

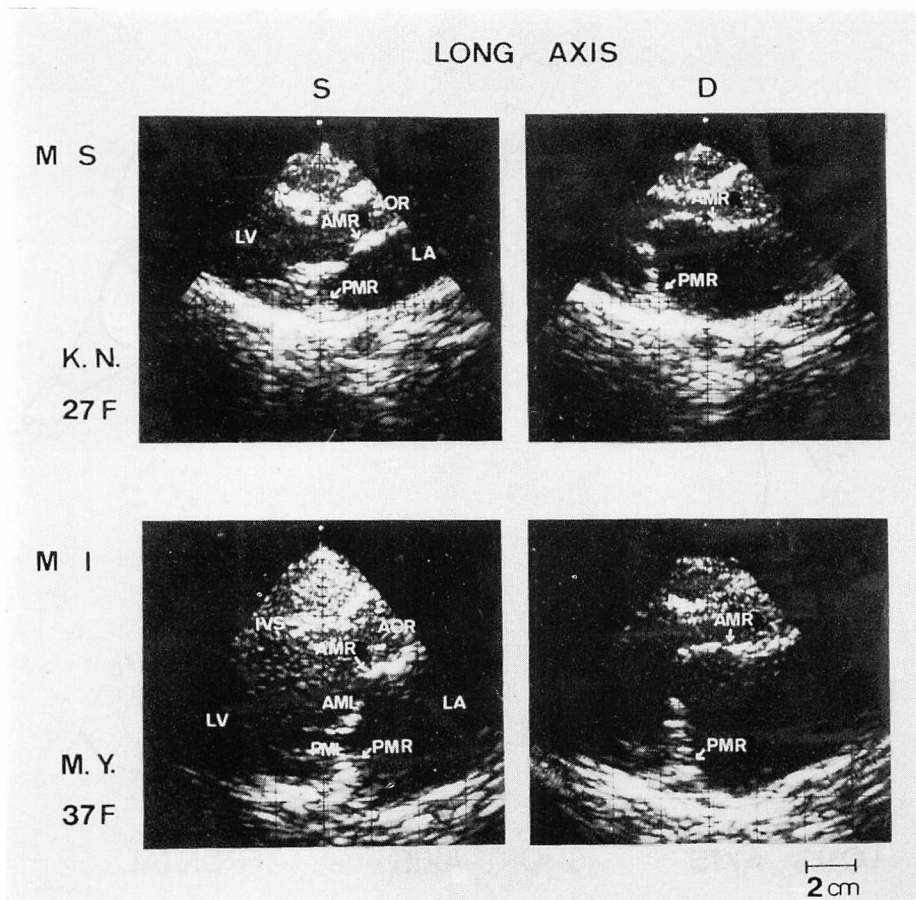


Fig. 2. Cross-sectional echocardiograms in the long axis view.

Upper panel: mitral stenosis, lower panel: mitral insufficiency. Left: in systole, right: in diastole. Mitral rings are indicated by arrows.

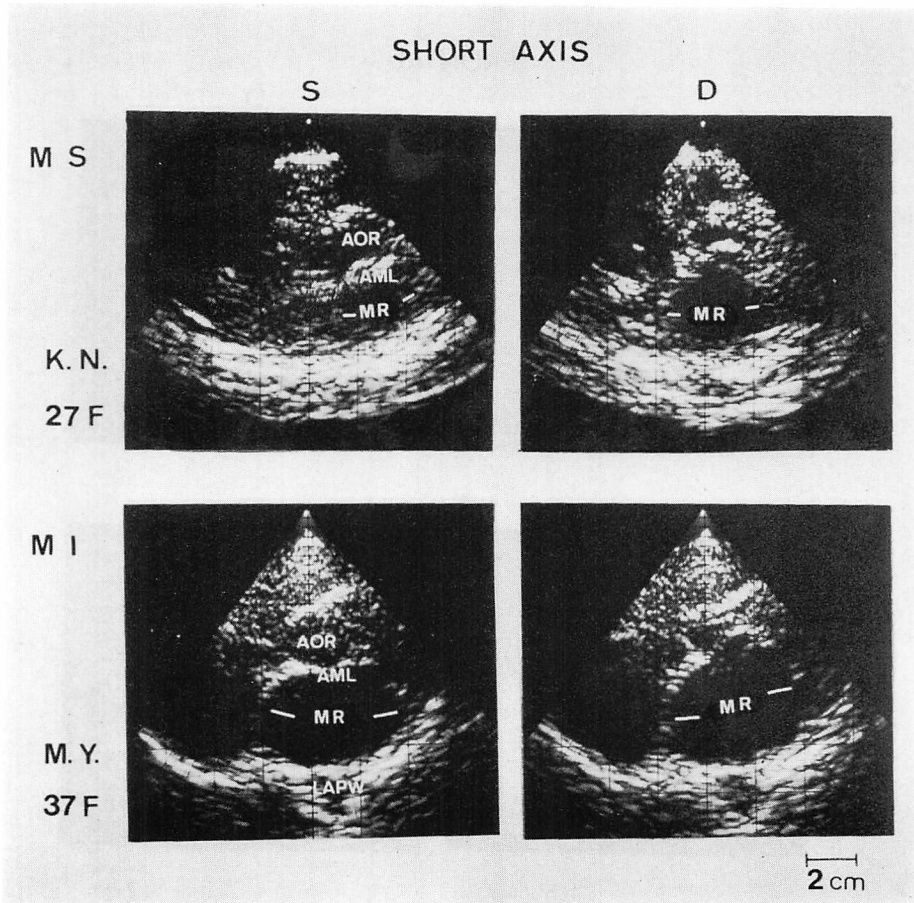


Fig. 3. Cross-sectional echocardiograms in the short axis view.

Upper panel: mitral stenosis, lower panel: mitral insufficiency.

Left: in systole, right: in diastole. Mitral rings are indicated by arrows.

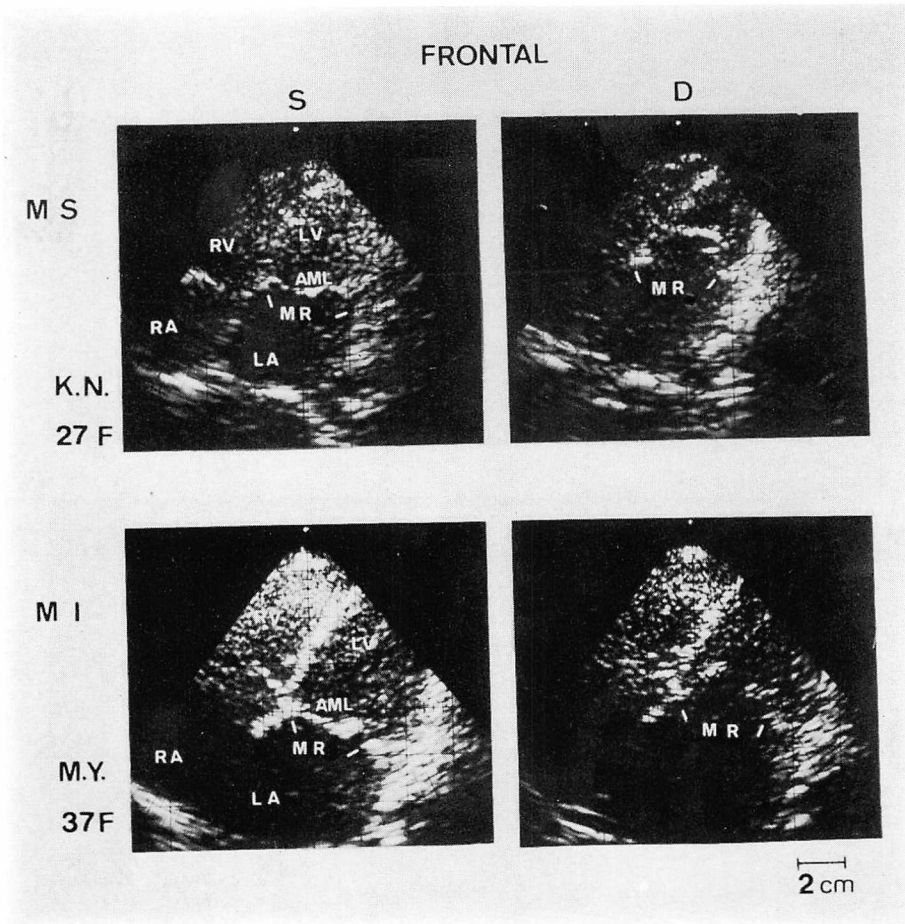


Fig. 4. Cross-sectional echocardiograms in the frontal view.

Upper panel: mitral stenosis, lower panel: mitral insufficiency. Left: in systole, right: in diastole. Mitral rings are indicated by arrows.

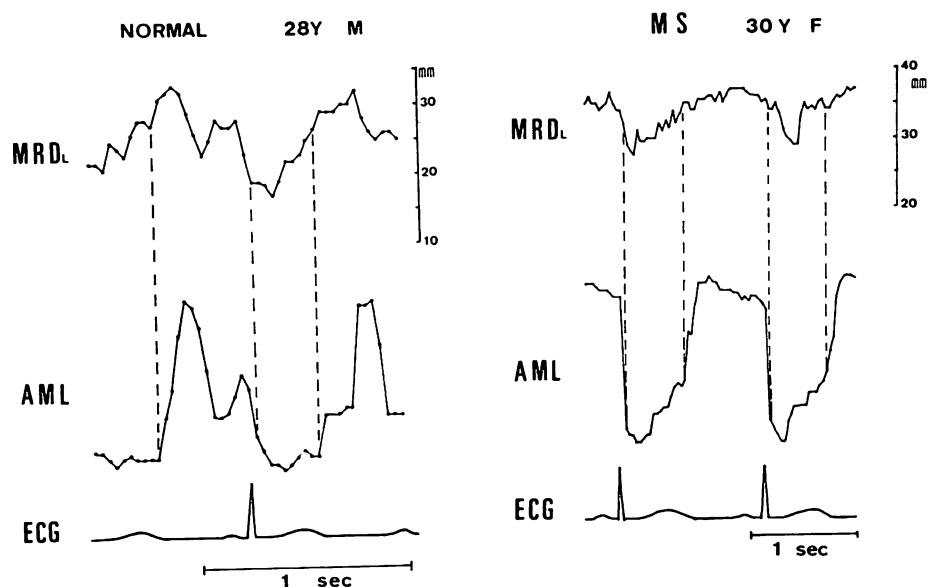


Fig. 5. Change of the mitral ring diameter in the long axis view and the excursion of the anterior mitral leaflet are plotted each 1/60 second in a cardiac cycle using a videotape recorder and Honeywell hard copy system.

Left: normal subject, right: mitral stenosis.

MRD_L: mitral ring diameter in the long axis view, AML: anterior mitral leaflet. The interrupted vertical lines indicate the border between systolic and diastolic periods.

2.1 mm, 拡張期径 25.5±1.9 mm であり, 他のいずれの群もこれより有意に大であった (p<0.01). MI 群は, 収縮期径 46.8±10.5 mm, 拡張期径 54.6±12.0 mm と他のいずれの群よりも有意に大きく (p<0.01~0.05), また収縮期と拡張期の弁輪径差 (ΔMRD_L) も 7.8±2.9 mm と他のいずれの群よりも有意に大きかった (p<0.01~0.05). その他の MS 群, OMC 群, MVP 群は正常者群と MI 群の中間の値を示し, これら 3 群間には,

収縮期径, 拡張期径, 収縮期と拡張期径差に有意差は認められなかった.

3. 前額断面像における僧帽弁輪径 (MRD_F) および短軸断面像における僧帽弁輪径 (MRD_S)

前額断面像, 短軸断面像は必ずしも全例で鮮明な像が得られぬため, 両者ともに鮮明な像の得られた MS, MI 各 6 例を対象に MRD_F, MRD_S を測定し, 長軸断面より求めた弁輪前後径 (MRD_L)

Table 2. Mitral ring diameter in the long axis view

Group	MRD _L (Syst)	MRD _L (Diast)	ΔMRD _L
MS	36.4± 4.2 mm	40.4± 4.0 mm	4.0±1.9 mm
MI (Rheumatic)	46.8±10.5	54.6±12.0	7.8±2.9
MVP	32.8± 3.0	35.5± 5.2	2.8±2.2
OMC	33.6± 4.2	36.8± 3.8	3.1±1.8
Normal	22.5± 2.1	25.5± 1.9	3.0±1.2

MRD_L (Syst): systolic mitral ring diameter in the long axis view, MRD_L (Diast): diastolic mitral ring diameter in the long axis view, ΔMRD_L: difference between MRD_L (Syst) and MRD_L (Diast).

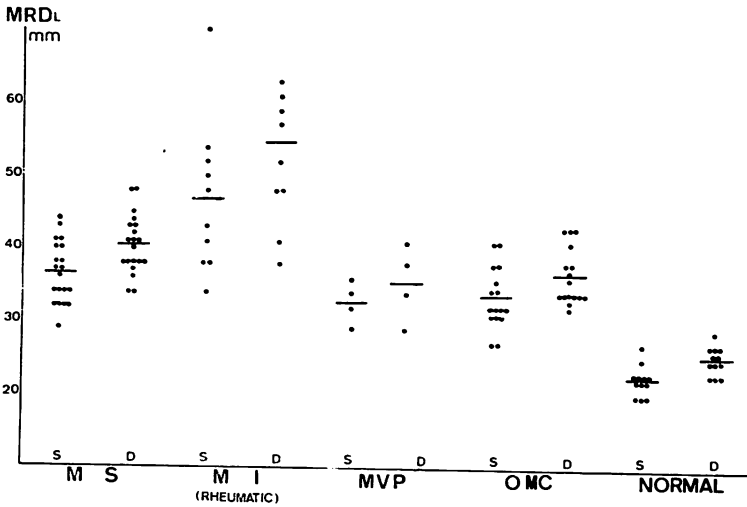


Fig. 6. Mitral ring diameter in the long axis view in each group.

MRD_L in MI is longer than those in all other groups in both systole and diastole ($p < 0.01$). MRD_L in normal subjects is shorter than those in all other groups in both systole and diastole ($p < 0.01$).

MRD_L: mitral ring diameter in the long axis view, MS: mitral stenosis, MI: mitral insufficiency, MVP: mitral valve prolapse syndrome, OMC: mitral stenosis after open mitral commissurotomy.

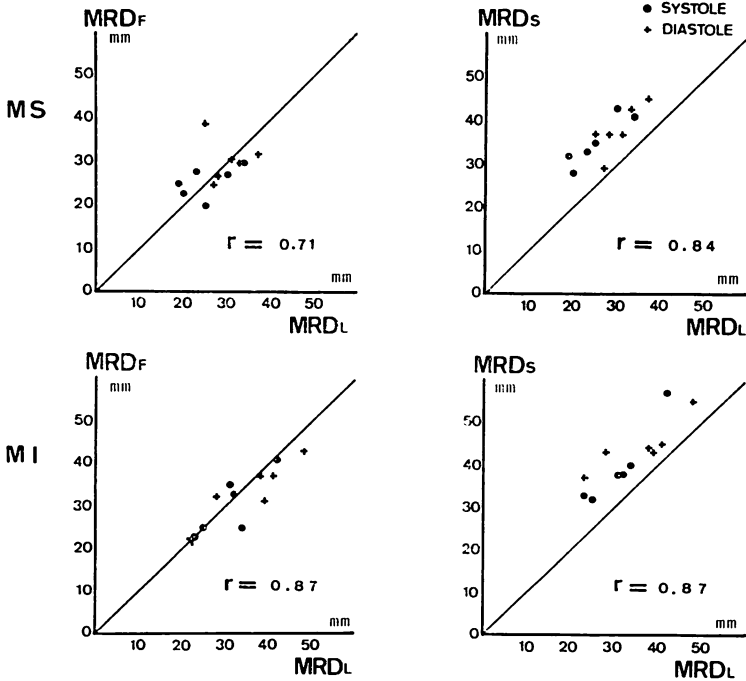


Fig. 7. Correlations between MRD_F, MRD_S and MRD_L.

The oblique lines indicate $y = x$.

Upper: mitral stenosis, lower: mitral insufficiency. Left: correlation between MRD_F and MRD_L, right: correlation between MRD_S and MRD_L. MRD_F: mitral ring diameter in the frontal view, MRD_S: mitral ring diameter in the short axis view, MRD_L: mitral ring diameter in the long axis view.

と比較した。MS, MI 両群とも, MRD_F , MRD_S は MRD_L と良い相関を示した ($r=0.71\sim 0.87$)。収縮期, 拡張期の両方ともに MRD_F は MRD_L にほぼ等しく, MRD_S は MRD_L より大きい値を示した (Fig. 7)。

考 案

僧帽弁輪が括約運動をすることは摘出心や開胸灌流心で観察されていたが^{9,10}、心周期と弁輪の動き, 大きさの詳細は不明であった。Davis らは, イヌの僧帽弁輪に鉛ビーズを縫いつけて, X線映画法で弁輪の動き, 心周期と弁輪面積との関係を観察した⁷。Tsakiris らは, これと同じ方法で, より詳細な実験を試み, 弁輪が左房, 左室の収縮と同時に括約運動をすること, 弁輪面積が収縮後期に最小, 拡張後期に最大となることを示した⁸。こうして弁輪は, 収縮期にその面積を 10~50% 減じることが知られた^{7,8}。

著者らは以前に, 高位肋間から超音波ビームを入射すればある程度弁輪前後径を推定できることを報告したが¹¹、弁輪の傾きが一定でなくかつ未知のため, 正確な計測はもとより不可能であった。セクター電子走査型断層装置を用いると, 弁輪の空間的な位置, 大きさ, 動きが種々の断面から観察可能であり, 初めて実用的な弁輪の臨床評価が可能になったといえよう。

我々が長軸断面より求めた弁輪前後径は, 拡張末期から収縮を始め, 収縮早期に最小となり, それより次第に拡大して拡張早~中期に最大となる (Fig. 5)。これは, Davis ら, Tsakiris らがイヌの弁輪面積について観察した結果とよく一致する。

各群について, 収縮期, 拡張期の弁輪前後径をみると, いずれも正常者群に比して有意に大きく, とりわけ MI 群で顕著であった。このことから, 弁輪の拡大には, 左房のみならず左室の拡大も大きく関与していることが示唆される。

前額断面像, 短軸断面像では, 全例で鮮明な弁輪像を得ることは難しかった。とくに短軸断面像

では弁輪自体の同定が難しく, また, 装置のビームと直角方向の方位分解能が距離分解能より劣るため, その計測値の信頼性は前後径よりも多少悪いことも否定できない。

手術あるいは剖検時の観察から, 僧帽弁輪は円形ないし楕円形をしていると考えられるが, MRD_L が MRD_F , MRD_S とよく相関することはこれを支持する。したがって弁輪前後径のみからでも弁輪拡大の程度を知ることが可能である。しかも, 長軸断面像は全例に記録可能であり, 僧帽弁尖 および 他の支持組織の性状と併せ考えて, 病態の把握と手術方法の決定に有力な情報となる。

結 語

セクター電子走査型超音波診断装置を使用して, 僧帽弁輪の動きと大きさを観察した。短軸断面像, 前額断面像は全例については記録することができなかったが, 長軸断面像は対象とした全例で記録可能であった。

弁輪前後径は, 拡張末期より収縮を始め, 収縮早期で最小となり, その後次第に拡張して, 拡張早~中期で最大となる。

弁輪前後径は, 各疾患群とも収縮期, 拡張期の両方で正常者群より有意に大きく ($p<0.01$), とりわけ MI 群は他のいずれの群よりも有意に大であった ($p<0.01\sim 0.05$)。MS 群, OMC 群, MVP 群は MI 群と正常者群の中間の値を示した。

前額断面像, 短軸断面像ともに鮮明な像の得られた MS, MI 群各 6 例について, その弁輪径を, 長軸断面像より求めた弁輪前後径と比較してみると, おおのよい相関を示した (MS: $r=0.71, 0.84$) (MI: $r=0.87, 0.87$)。このことから, 全例で計測しえた弁輪前後径のみからでも弁輪拡大の程度を知ることが可能であると考えられた。

文 献

- 1) Grant RP: Architectonics of the heart. Amer Heart J 46: 405-431, 1953
- 2) Rusted IE, Scheifley CH, Edwards JE: Studies of the mitral valve. II. Certain anatomic features of

桑子, 梅田, 古田, ほか

- the mitral valve and associated structures in mitral stenosis. *Circulation* **14**: 398-406, 1956
- 3) Levy MJ, Edwards JE: Anatomy of mitral insufficiency. *Prog Cardiovasc Dis* **5**: 119-144, 1962
 - 4) Roberts WC, Perloff JK: Mitral valvular disease. *Ann Intern Med* **77**: 939-975, 1972
 - 5) Silverman ME, Hurst JW: The mitral complex. *Amer Heart J* **76**: 399-418, 1968
 - 6) Perloff JK, Roberts WC: The mitral apparatus; functional anatomy of mitral regurgitation. *Circulation* **46**: 227-239, 1972
 - 7) Davis PKB, Kinmonth JB: The movements of the annulus of the mitral valve. *J Cardiovasc Surg* **4**: 427-431, 1963
 - 8) Tsakiris AG, von Bernuth G, Rastelli GC, Bourgeois MJ, Titus JL, Wood EH: Size and motion of the mitral valve annulus in anesthetized intact dogs. *J Appl Physiol* **30**: 611-618, 1971
 - 9) Smith HL, Essex HE, Baldes EJ: A study of the movements of heart valves and of heart sounds. *Ann Intern Med* **33**: 1357-1359, 1950
 - 10) Padula RT, Cowan GSM Jr, Camishion RC: Photographic analysis of the active and passive components of cardiac valvular action. *J Thoracic Cardiovasc Surg* **56**: 790-798, 1968
 - 11) 桑子賢司, 夏目隆史, 田村 勤, 野田汎史, 尾本良三, 古田昭一, 町井 潔: 僧帽弁輪エコー. *日超医講演論文集* **31**: 71-72, 1977