

## 特発性心筋症の頸静脈波に関する検討

## Jugular phlebogram in patients with idiopathic cardiomyopathy

谷口 哲三  
仁木 敏晴  
坂井 秀樹  
福田 信夫  
大木 崇  
沢田 誠三  
河原 啓治  
森 博愛

Tetsuzo TANIGUCHI  
Toshiharu NIKI  
Hideki SAKAI  
Nobuo FUKUDA  
Takashi OKI  
Seizo SAWADA  
Keiji KAWAHARA  
Hiroyoshi MORI

### Summary

Fifty-one patients with idiopathic cardiomyopathy (ICM) were studied by jugular phlebograms to evaluate the diastolic hemodynamic properties of the right-sided heart.

Jugular phlebogram was recorded simultaneously with phonocardiogram and electrocardiogram. The three parameters measured were v/a ratio, v-y/v-x ratio and v-y time (Fig. 1). Twenty-seven normal subjects, 22 patients with hypertrophic non-obstructive cardiomyopathy (HCM), 15 with hypertrophic obstructive cardiomyopathy (HOCM) and 14 with congestive cardiomyopathy (CCM) were studied by using these three parameters, and were compared with each other. Cases with atrial fibrillation, tricuspid insufficiency and tachycardia were excluded from this study.

Decreased v/a and v-y/v-x ratios were observed in all types of ICM, but the v/a ratio was smaller in HOCM than in HCM ( $p < 0.01$ ).

The v-y time was prolonged in HCM and HOCM, but was markedly shortened in CCM ( $p < 0.001$ ). This finding indicated that the hemodynamic pattern of rapid filling of the right ventricle was different among HCM, HOCM and CCM groups.

The early diastolic filling in HCM might be slow due to a decreased diastolic compliance, and this slowing of diastolic filling was considered to be compensated by the forceful atrial contraction in end-diastole. A shallower "y" descent and a taller "a" wave in HOCM than in HCM suggested more pronounced disturbance of right ventricular filling in the former. Marked shortening of the v-y time in CCM was considered to be due to the decreased distensibility of the ventricular wall caused by histological changes of the myocardium.

The hemodynamic pattern of rapid filling of the right ventricle in three types of ICM estimated by the jugular phlebogram was quite similar to that of the left ventricle reported by the other authors. Therefore the three parameters of the jugular phlebogram, namely v/a, v-y/v-x and v-y

徳島大学医学部 第二内科  
徳島市蔵本町 2-50 (〒770)

The Second Department of Internal Medicine  
Tokushima University, Kuramoto-cho 2-50, Tokushima 770

Presented at the 17th Meeting of the Japanese Society of Cardiovascular Sound held in Sendai, October 20-21, 1978  
Received for publication December 6, 1978

time, was considered to offer the useful clue for the evaluation of diastolic hemodynamic properties of the right ventricle in ICM.

**Key words**

Idiopathic cardiomyopathy

Jugular phlebogram

Diastolic hemodynamics

はじめに

特発性心筋症 (ICM) における心筋病変は、左心系と同様に右心系にも認められることが報告されている<sup>1)</sup>。

本症の左心動態に関する研究は多いが、右心系については、特発性肥大型大動脈弁下狭窄 (IHSS) のさいに、右室側にも狭窄を伴う例があること<sup>2-4)</sup> や、右室流入抵抗増大を示唆する所見<sup>5,6)</sup> が報告されているに過ぎない。

今回、我々は特発性心筋症の頸静脈波を記録し、本症の右心動態、特にその拡張期動態について検討した。

研究対象および研究方法

1. 研究対象

当教室で ICM と診断した 51 例 (Table 1) で、Goodwin, Oakley (1972)<sup>7)</sup> に従い、肥大型非閉塞性心筋症 (HCM, 22 例)、肥大型閉塞性心筋症 (HOCM, 15 例) およびうっ血型心筋症 (CCM, 14 例) の 3 群に分けた。心房細動、三尖弁閉鎖不全、心のう液貯留を合併する例および心拍数毎分 100 以上の例は本研究から除外した。したがって本研究で用いたのは、HCM 20 例、HOCM 14 例および CCM 8 例の計 42 例である。健常対照

Table 1. Subjects

Idiopathic Cardiomyopathy	No.	Age mean ±SD	Sex		
			male	female	
HCM	non-obstructive	22	42.9 ± 12.7 (15-61)	17	5
	obstructive	15	52.5 ± 11.5 (36-74)	13	2
CCM		14	44.2 ± 16.0 (16-66)	10	4
Total	51	46.1 ± 13.7 (15-74)	40	11	

群としては、臨床的に心疾患のない 16~70 歳 (平均 45.3 歳) の健常な男女 27 例について検討した。

2. 頸静脈波の記録および分析法

仰臥位、半呼気呼吸停止位で頸静脈波を記録した。脈波用ピックアップとしてフクダ電子製 TY-303 型、増幅器としては生体電位用増幅器 UA-211 型 (時定数 2 秒) を用い、噴記式記録計を用い、記録速度 100 mm/sec で心音図、心電図と同時記録した。

頸静脈波の測定は最も安定した記録について行い、(i) a 波高、(ii) y 谷の深さ、(iii) v 波頂点から y 谷までの時間 (v-y time) の 3 項目を計測した (Fig. 1)。なお a 波高および y 谷の深さは、v/a および v-y/v-x とし、相対的に表現した。v-y time は Bazett の式  $\sqrt{RR}$  (秒) で補正した (v-y time /  $\sqrt{RR}$  (秒))。

研究成績

1. 一般的観察

HOCM と CCM の代表的頸静脈波形を Fig. 2, 3 に示す。

Fig. 2 は右室流出路と心尖部間に 25 mmHg の圧差を認めた HOCM の頸静脈波である。巨大で尖鋭な a 波があり、収縮後期に shoulder を有する v 波に続き、浅く不鮮明な y 谷を認めた。

Fig. 3 は僧帽弁閉鎖不全を伴う 51 歳、女性の CCM の頸静脈波である。比較的大きい a 波があり、y 下降は急峻で浅く、早期に終了していた。

これら 2 例の頸静脈波では、a 波および y 下降は明らかに異常で、特に右室急速流入を反映すると考えられる y 下降の態度は特徴的で、各病態の特徴をよく反映していると考えられる。

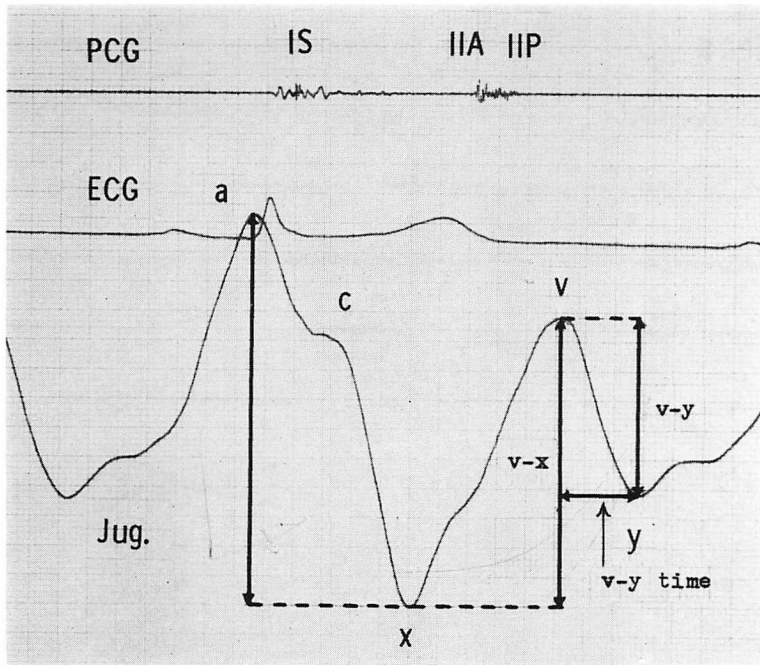


Fig. 1. Measurements of the jugular phlebogram.

$v/a$  ratio=ratio of  $v$  to  $a$  amplitude from  $a$   $x$  trough;  $v-y/v-x$  ratio=ratio of  $v-y$  to  $v-x$  distance;  $v-y$  time=the time interval between peak of  $a$   $v$  to  $y$  trough.

## 2. $v/a$

$a$  波増高の指標として、 $x$  谷を基準点として計測した  $a$  波と  $v$  波の高さの比 ( $v/a$ ) について検討した。Fig. 4 は健常対照群および ICM 3 群の  $v/a$  を示す。

ICM 3 群とも健常群に比べて  $v/a$  の有意な低下を認め、ICM のいずれの病型でも  $a$  波増高の所見が認められた。ことに HOCM 群でその傾向が強く、HCM 群よりも有意に低く ( $p < 0.01$ )、CCM 群でも著しい低値を示す例がみられた。

## 3. $v-y/v-x$

$y$  谷の深さの指標として、 $v$  波の頂点から  $y$  谷までの深さと  $v$  波高 ( $x$  谷から  $v$  波頂点までの高さ) の比 ( $v-y/v-x$ ) を求めた。

$v-y/v-x$  は、ICM 3 群ともに健常群に比べて有意に低値を示した (Fig. 5)。

## 4. $v-y$ time

右室の急速流入時間を示す  $v-y$  time は、 $v$  波頂点から  $y$  谷までの時間を測定し、 $\sqrt{RR}$ (秒) で補正した。

HCM, HOCM 群では健常群に比べて延長ないしその傾向を認めたが、CCM 群では健常群、HCM, HOCM 群に比べて有意の短縮を認めた ( $p < 0.001$ ) (Fig. 6)。

## 5. $y$ 下降

Fig. 7 は、縦軸に  $v-y/v-x$ 、横軸に  $v-y$  time/ $\sqrt{RR}$  をとり、 $y$  谷の深さと右室急速流入時間の関係、すなわち  $y$  下降の態度をみたものである。

健常群に比べて、HCM, HOCM 群では  $y$  谷は浅く、 $v-y$  time が延長する例が多く認められたが、CCM 群では  $y$  谷が浅く、 $v-y$  time の著しい短縮を認め、肥大型とうっ血型では右室拡張期動態に差があることが示された。洞調律を示す

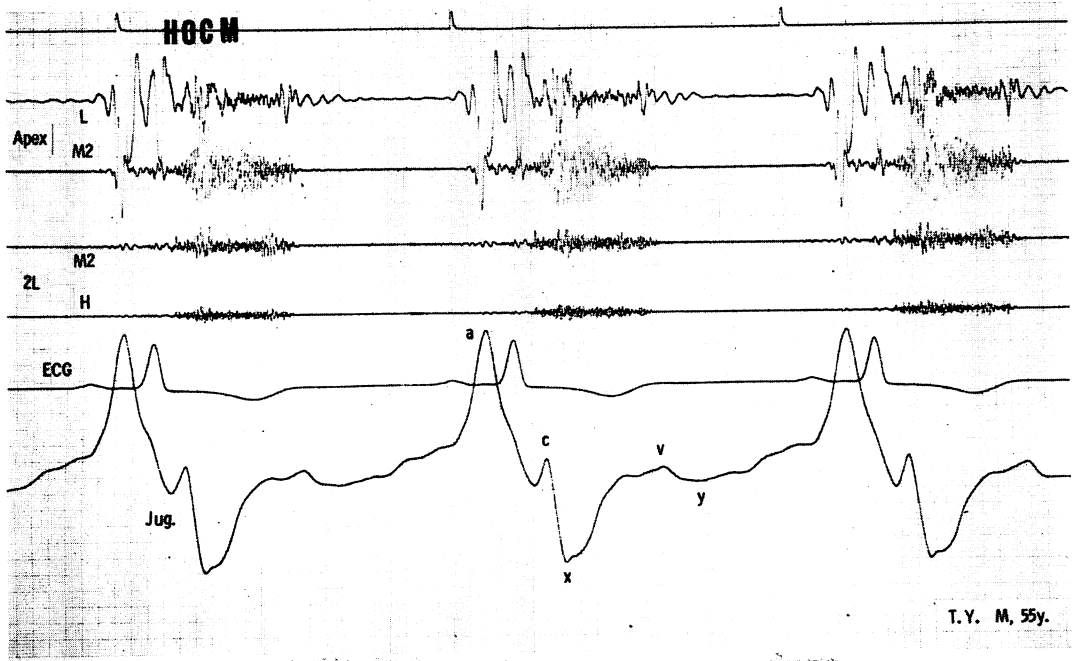


Fig. 2. Jugular phlebogram in a patient with hypertrophic obstructive cardiomyopathy (HOCM).

There is a giant a wave. The v wave shows shoulder formation in end-diastole, and is followed by a shallow and inconspicuous y descent.

収縮性心膜炎2例では、健常群に比べてy谷が深く、v-y time は短縮傾向を認めたが、その程度はCCM群より軽度であった。

### 考 察

従来、特発性心筋症の病態は主として左心系について検討されてきた。肥大型心筋症の病態の特徴は、心室中隔および自由壁の肥厚による拡張期コンプライアンスの低下が主であり、肥大型閉塞性心筋症ではこれに左室流出路の狭窄が加わる。うっ血型心筋症の病態の特徴は、心筋の変性、線維化により、心収縮力が低下することであると考えられている<sup>9)</sup>。

肥大型閉塞性心筋症のなかには、右室にも狭窄性変化が存在する例<sup>2-4)</sup>があり、これらの例では右房内圧曲線<sup>5)</sup>および頸静脈波<sup>6)</sup>でa波の増高を

認めることが知られている。一方、上田ら<sup>9)</sup>はFowler分類によるnon-obstructive group (HCM, CCMを含む)において、胸骨傍拍動の抬起性A波や頸静脈の巨大a波などの右室側病変を示唆する所見を得ている。関口ら<sup>10)</sup>は、右室心筋生検によっても、左室生検と同様の心筋病変を認め得ることを報告している。

頸静脈波は右心系の血行動態を知る方法として、非観血的で、簡単でかつ再現性があり、その有用性が認められている。本研究においては、心房細動、三尖弁閉鎖不全<sup>11)</sup>、pericardial effusion<sup>12,13)</sup>、頻脈<sup>11)</sup>などのような頸静脈波形に影響を及ぼす因子を除外して検討した。

心房収縮期を反映するa波高については、HOCM群のみならずHCM群、CCM群においても有意な増高を示唆する所見を得た。右室の

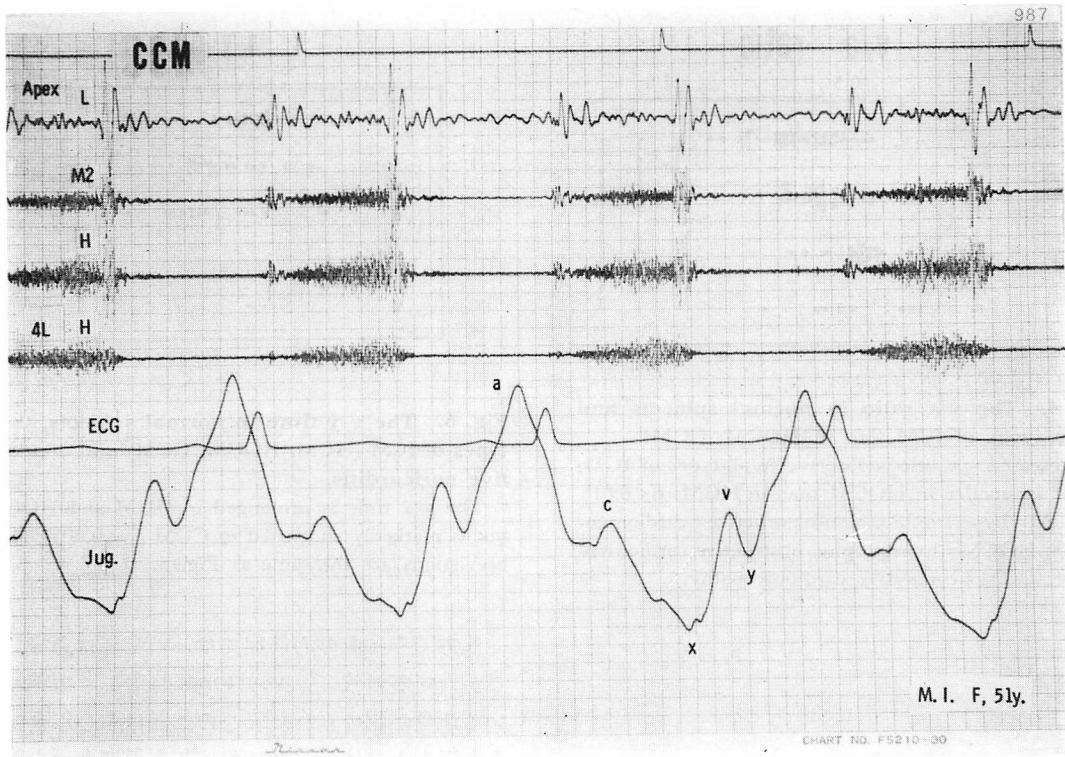


Fig. 3. Jugular phlebogram in a patient with congestive cardiomyopathy (CCM).  
In jugular phlebogram, a rapid and short y descent with a large a wave is observed.

急速流入期の病態を反映する y 谷については、ICM の各病型ともに y 谷が浅くなる所見を認めた。v 波頂点から y 谷までの時間 (v-y time) は、HCM, HOCM 群ではむしろ延長傾向を認めたが、CCM 群では逆に著しく短縮する所見を認めた。

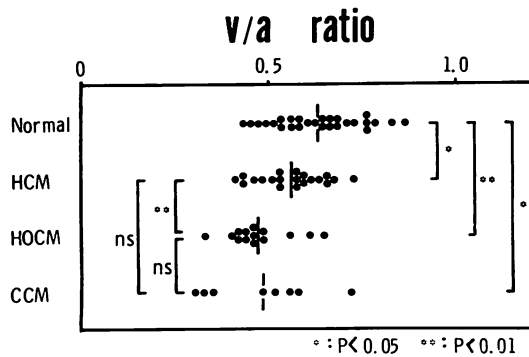
頸静脈波の a 波は、右房収縮のさいに、三尖弁領域あるいは右室に流入抵抗がある場合に増高する<sup>14)</sup>。肥大型心筋症で a 波増高がみられたことは、心室中隔の肥厚および右室自由壁の病変に伴う右室伸展性の減少、すなわち右室拡張期コンプライアンスの低下に対し、拡張末期の心房が代償的に強く収縮するために生じると考えられた。また HOCM 群の a 波が HCM 群のそれより有意に高いことは、前者における、より強い右室流入障害を示唆し、肥大した中隔の右室側への encroach-

ment が大きな要因となっているのではないかと推察された。

吉川ら<sup>15)</sup>は 11 例の HOCM の右室造影において、全例に肥厚した心室中隔の張り出しを認め、これらの例の頸静脈波は 11 例中 8 例において、 $v/a < 0.5$  であったと報告している。

うっ血型心筋症でも a 波増高がみられたが、これは右心不全に伴う右室拡張終期圧増大によると考えられた。

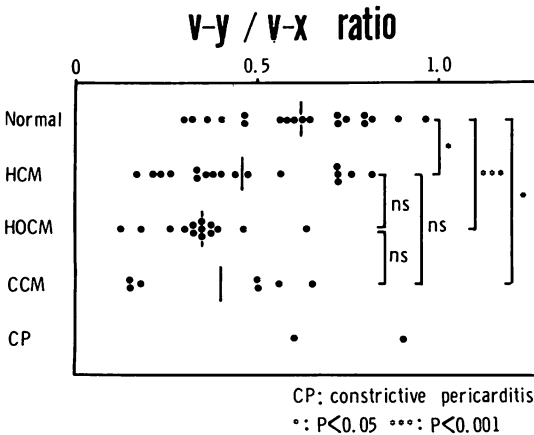
頸静脈波の y 谷は、三尖弁開放後に右房から右室への急速流入により生じる陰性波で、v-y time は右室の急速充満期に相当する<sup>16)</sup>。肥大型心筋症で y 谷が浅く、かつ v-y time がむしろ延長傾向を示したことは、右室コンプライアンスの低下に伴い、右室急速充満が緩徐に進行することを示すものである。



**Fig. 4.** The v/a ratio in normal subjects and three types of ICM (HCM, HOCM, CCM).

Decreased v/a ratio is observed in all types of ICM, but it is smaller in HOCM than in HCM ( $p < 0.01$ ).

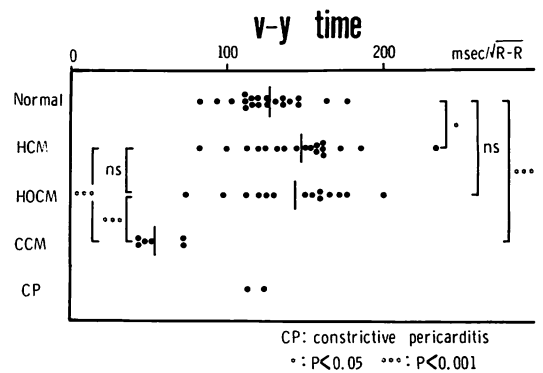
HCM=hypertrophic non-obstructive cardiomyopathy; HOCM=hypertrophic obstructive cardiomyopathy; CCM=congestive cardiomyopathy.



**Fig. 5.** The v-y/v-x ratio in normal subjects, three types of ICM (HCM, HOCM, CCM) and constrictive pericarditis.

The v-y/v-x ratio is decreased in all types of ICM.

HCM=hypertrophic non-obstructive cardiomyopathy; HOCM=hypertrophic obstructive cardiomyopathy; CCM=congestive cardiomyopathy; CP=constrictive pericarditis.



**Fig. 6.** The v-y time in normal subjects, three types of ICM (HCM, HOCM, CCM) and constrictive pericarditis.

The v-y time is prolonged in HCM and HOCM, but is markedly shortened in CCM ( $p < 0.001$ ). Abbreviations are the same as Fig. 5.

他方, うつ血型心筋症では, y 下降は急峻であるが, y 谷は浅く, v-y time は著しく短縮している所見が認められた. このことは右心不全に伴う右房および体静脈系における容量増大, 内圧増加により, 急速充満は急激におこるが, 右室拡張期容量が著しく大で, かつ心筋の組織変化も加わるため, 右室壁の distensibility が著しく制限され, 急速充満期が早期に終了することを示すものであると考えられた (Fig. 8).

以上, 特発性心筋症の右室拡張期動態を知る上に頸静脈波が有用であることが示された. また, 頸静脈波の分析で得られた特発性心筋症の右心拡張期動態は, 左心系について従来から知られている知見に類似し, 本症では右心系においても左心系と同様な病態が生じていることが示唆された.

### 要 約

頸静脈波を用いて健常者 27 例, 特発性心筋症 42 例 (HCM 20 例, HOCM 14 例, CCM 8 例) の右室拡張期動態を検討し, 以下の成績を得た.

1) 特発性心筋症のいずれの病型においても, 健常群に比べて v/a が低値を示し, 特に HOCM

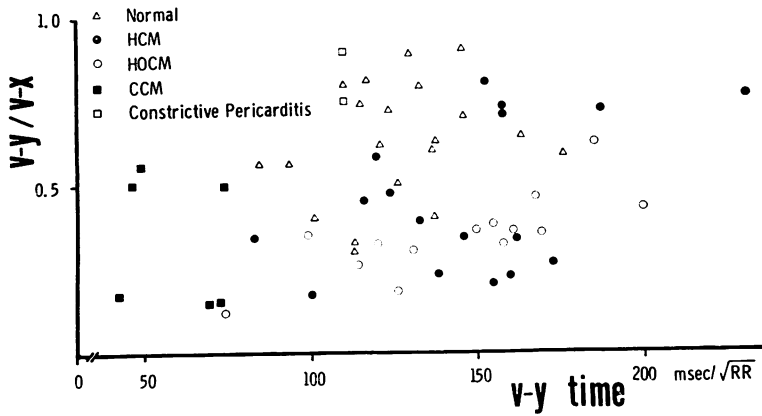


Fig. 7. Relationship between  $v-y/v-x$  ratio and  $v-y$  time in normal subjects, three types of ICM (HCM, HOCM, CCM) and constrictive pericarditis.

Shallow  $y$  descent and prolonged  $v-y$  time are observed in HCM and HOCM. Markedly shortened  $v-y$  time is observed in CCM. The  $v-y$  time is more shortened in CCM than in constrictive pericarditis. Abbreviations are the same as Fig. 5.

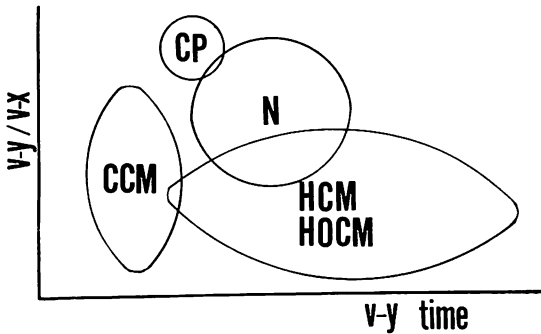


Fig. 8. The schematic illustration of Fig. 7.

The hemodynamic pattern in rapid filling of the right ventricle is different among normal, HCM, HOCM, CCM and CP groups. Abbreviations are the same as Fig. 5.

群で著明であった。

2)  $y$  谷の深さの指標である  $v-y/v-x$  も本症のいずれの病型においても、健常群に比べて低値を示したが、 $v$  波の頂点から  $y$  谷までの時間 ( $v-y$  time) は、HCM, HOCM 群ではむしろ延長傾向がみられたのに対し、CCM 群では著しく短縮することが認められた。

3) 以上の成績は、特発性心筋症のいずれの病

型においても、右心系の拡張期の異常現象の存在が考えられ、また肥大型とうっ血型では拡張期動態が明らかに異なることが示された。

文献

- 1) Pomerance A, Davies MJ: The Pathology of the Heart. Blackwell Scientific Publications, Oxford, 1975, p. 211-250
- 2) Frank S, Braunwald E: Idiopathic hypertrophic subaortic stenosis: Clinical analysis of 126 patients with emphasis on the natural history. Circulation 37: 759-788, 1968
- 3) Taylor RR, Bernstein L, Jose AD: Obstructive phenomena in ventricular hypertrophy. Brit Heart J 26: 193-198, 1964
- 4) Falcone DM, Moore D, Lambert EC: Idiopathic hypertrophic cardiomyopathy involving the right ventricle. Amer J Cardiol 19: 735-740, 1967
- 5) Braunwald E, Lambrew CT, Rockhoff SD, Ross J Jr, Morrow AG: Idiopathic hypertrophic subaortic stenosis. I. A description of the disease based upon an analysis of 64 patients. Circulation (Suppl. IV) 30: 3-119, 1964
- 6) 坂本二哉: 特発性肥大型大動脈弁下狭窄 (IHSS) — ことに最近における研究成績を中心として —. 肺と心 19: 83-100, 1972
- 7) Goodwin JF, Oakley CM: The cardiomyopathy.

谷口, 仁木, 坂井, ほか

Brit Heart J 5: 545-552, 1972

- 8) Oakley CM: Clinical recognition of the cardiomyopathy. Circ Res 34-35 (Suppl. II): 152-167, 1974
- 9) Ueda H, Sakamoto T, Uozumi Z, Kawai N, Yamada T, Inoue K, Horikoh U: Clinical aspects of primary myocardial disease. The diagnostic importance of phonocardiography and mechanocardiography. Jap Circulat J 31: 1921, 1967
- 10) 関口守衛, 近藤瑞香, 龍野勝彦, 今野草二, 広沢弘七郎: 原発性心筋疾患の生検診断. 血液と脈管 4: 939-950, 1973
- 11) Hartman H: The jugular venous tracing. Amer Heart J 59: 698-717, 1960
- 12) Shabetai R, Fowlwr NO, Guntheroth WG: The hemodynamics of cardiac tamponade and constrictive pericarditis. Amer J Cardiol 26: 480-489, 1970
- 13) 福田信夫, 松久茂久雄, 大木 崇, 仁木由子, 谷口哲三, 坂井秀樹, 沢田誠三, 仁木敏晴, 森 博愛: 浸出性心膜炎の頸静脈波に関する研究. J Cardio-graphy 8: 273-284, 1978
- 14) Colman AL: Clinical Examination of the Jugular Venous Pulse. Chares C Thomas, Springfield, 1966, p 48-55, p 108-109
- 15) 吉川純一, 大脇 嶺, 加藤 洋, 草島恒徳, 田中忠治郎, 古川宏太郎, 川合清毅, 竹内一秀, 田中久米夫: 特発性肥大型大動脈弁下狭窄の右心動態. 臨床心音図 4: 159-172, 1974
- 16) Tavel ME: Clinical Phonocardiography and External Pulse Recording. 2nd ed. Chicago, Year Book Med Publ, 1972, p 89, 216, 218, 245