

## 映画法両室造影による心室 中隔運動の検討

## Observation of inter- ventricular septal mo- tion by cine biventri- culography

光藤 和明\*  
野坂 秀行  
伊藤 幸義  
加藤 達治  
三島 徳雄  
和野 雅治  
坪田 若子  
延吉 正清

Kazuaki MITSUDO  
Hideyuki NOSAKA  
Yukiyoshi ITO  
Tatsuji KATO  
Norio MISHIMA  
Masaharu WANO  
Wakako TSUBOTA  
Masakiyo NOBUYOSHI

### Summary

Interventricular septal motion of 10 patients including 8 of normals, one of atrial septal defect (ASD), and one of ASD with pulmonary hypertension (PH) were studied by cine biventriculography.

In order to observe the profile of the interventricular septum (IVS) by cine biventriculography, slight cranio-caudal angle in addition to left anterior oblique (LAO) position was required. Since the left side of IVS is initiated just below the non-coronary cusp, the uppermost part of IVS is superimposed over the right ventricular outflow tract. We thought this fact must be taken into account when the left side of IVS was traced.

The mean thickness of middle and lower portions of IVS in normals were 7.7 mm and 7.7 mm, respectively. The ratio of IVS (middle) / left ventricular posterior wall (PW) was 0.85. Hinge point (H) was on the upper third of IVS ( $HP=0.31$ ;  $HP=AH/AB$ ).

The left side of IVS above the hinge point moved forward in systole, whereas moved backward below this point. In a patient with ASD, the hinge point was displaced inferiorly ( $HP=0.76$ ), and the entire IVS moved forward in early systole. In a patient with ASD+PH the hinge point was not displaced so inferiorly ( $HP=0.46$ ). Between the ratio of biventriculographic right to left ventricular area ( $RVa/LVa$ ) and the height of the hinge point, there was a slight correlation, although the hinge point was disproportionately high in spite of high  $RVa/LVa$  in a patient with ASD+PH.

In patients with ASD and ASD+PH, upper IVS was more convex to the left ventricle than in normal subjects. The convexity was more prominent in endsystole in a patient with ASD+PH, which may be responsible for the high hinge point.

小倉記念病院 循環器内科  
北九州市小倉北区貴船町1 (〒802)  
\*倉敷中央病院 内科  
倉敷市美和1-1-1 (〒710)

Department of Cardiology, Kokura Memorial Hospital,  
Kifune-cho 1-1, Kokurakita-ku, Kitakyushu 802  
\*Department of Internal Medicine, Kurashiki Chuo  
Hospital

Presented at the 17th Meeting of the Japanese Society of Cardiovascular Sound held in Sendai, October 20-21, 1978  
Received for publication January 30, 1979

In 2 patients with ASD, IVS showed paradoxical motion in the echocardiogram. It seems that both height of the hinge point and morphological change (convexity) affect septal motion.

### Key words

Cine biventriculography

Interventricular septal motion

Hinge point

Paradoxical septal motion

## はじめに

右室容量負荷時の心室中隔奇異性運動に関して、心エコー図 (UCG)、超音波断層法による研究は数多くあるが<sup>1-5)</sup>、その機序は必ずしも明らかではない。映画法両室造影による心室中隔運動を、UCG によるそれと対比するのは方法論上問題があるが、二次元的に形態変化および運動様式をより正確にとらえることができると考え、我々は心室中隔運動を映画法両室造影を用いて検討中である。今回は心室中隔の描出の方法とその動きについて若干の成績を得たので、考察を加え報告する。

## 対 象

対象は虚血性心疾患の疑いで当院に入院し、冠動脈造影を施行したが、有意の冠動脈病変を認めず、他の心疾患も存在しなかった正常者 8 名 (男 7 名, 女 1 名) と, ASD 1 例 (Qp/Qs: 2.2, 肺動脈平均圧 10 mmHg), ASD+PH 1 例 (Qp/Qs: 1.64, 肺動脈平均圧 42 mmHg) の計 10 例である。

## 方法および結果

造影の方法は右肘部のカットダウンにより、左室に 8F の Sones カテーテル、右室に 7F の NIH カテーテルを挿入し、左室には約 40 ml、右室には約 30 ml の 76% ウログラフィンを別々の注入装置を用いて注入した。左室への注入が始まり、心室中隔左室側が描出されて後に右室への注入を開始した。

撮影角度を Fig. 1 左に示す。単なる左前斜位 60° では心臓をより心尖部から眺めることになり、心室中隔を短軸により直角な方向からのぞむ危険性が高い (Fig. 1 左)。そこで我々は Fig. 1 右上

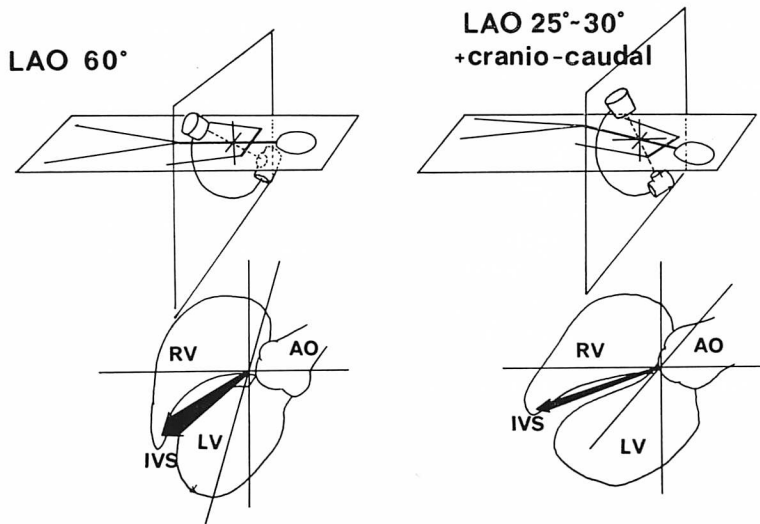
に示すように、頭を左に、足を右に傾けて、その上で左前斜位 25~30° にて両室造影を行った。これにより、心室中隔をより長軸に直角な方向から眺めることになり (Fig. 1 右下)、心室中隔のプロファイルがよりはっきりしてくる。なお、左前斜位の角度に関しては、少量の造影剤を左室および右室に注入しながら、心室中隔が一番良く描出できる角度を決定した。ASD および ASD+PH の 2 例では、より深い角度が必要であった。

Fig. 2 は実際の両室造影の写真である。左が拡張終期、右が収縮終期である。心室中隔左室側に関しては、大動脈無冠尖から始まり、左室心尖部に至る左室前縁までとした。心室中隔右室側は右室流出路と左室流出路とが交叉する点から、右室心尖部に至る右室後縁までとした。またイメージ面に V 字型のマーカー 2 個を reference point として置いた上で、拡張終期から拡張終期までの一心周期の心室中隔をトレースし、その厚さの計測と、形態および動きの pattern について検討した。

Fig. 3 左のように心室中隔 AB を上部 (upper)、中部 (middle)、心尖部 (apical) と三等分して、拡張終期における心室中隔中部、心尖部、および左室後壁の厚さを計測した。上部中隔に関しては右室流出路が上部中隔と重なるため、真の厚さの計測は不可能と考え、今回の計測からは除外した。

計測結果は Fig. 3 右のごとくで、正常者の心室中隔中部の厚さは平均 7.7 mm、心尖部もやはり平均 7.7 mm であった。左室後壁 (PW) の厚さは平均 9.1 mm であり、これらは Redwood らの報告<sup>6)</sup>に匹敵する値であった。また、中部心室中隔・後壁比 (IVS/PW) は平均 0.85 であった。

拡張終期と収縮終期の心室中隔左室側が交叉す

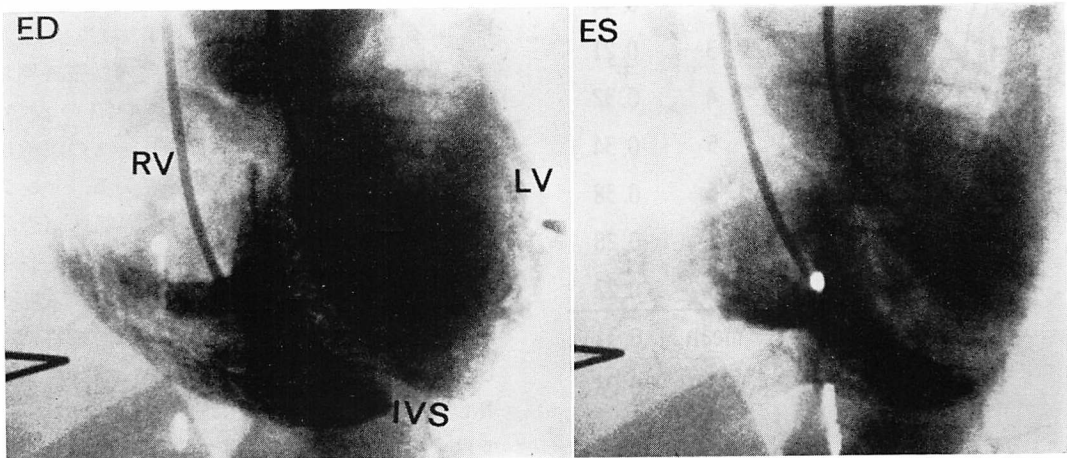


**Fig. 1. Angle to observe the profile of the interventricular septum by cine biventriculography.**

Left: usual LAO position, which is not suitable for the investigation of IVS.

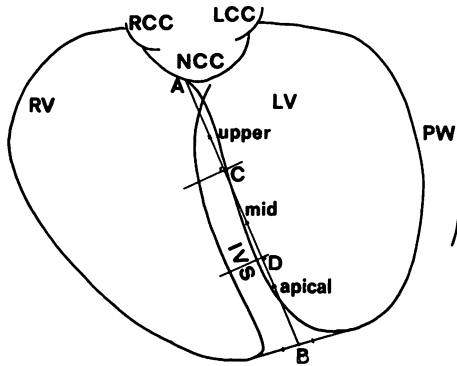
Right: Optimal angle is LAO position of 25~30° with patient's head leftward.

LAO=left anterior oblique position; AO=aorta; RV=right ventricle; LV=left ventricle; IVS=interventricular septum.



**Fig. 2. Frames of cine biventriculography obtained by aforementioned method.**

ED=end-diastole; ES=end-systole.



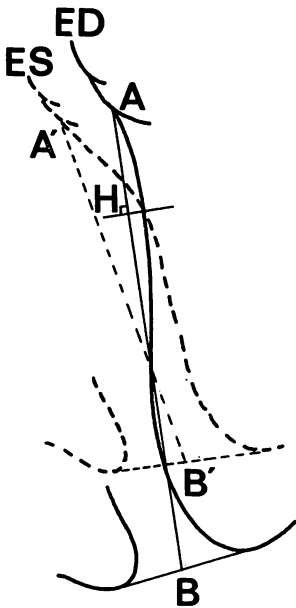
Case no.	IVS (mm)			PW	IVS/PW
	Mid	Apex	Mean		
1	6.1	7.1	6.7	7.5	0.81
2	6.6	6.3	6.4	9.3	0.71
3	7.8	8.4	8.1	10.0	0.78
4	8.9	7.3	8.1	10.4	0.86
5	7.1	7.5	7.3	8.2	0.87
6	9.4	7.8	8.6	10.0	0.94
7	7.1	7.2	7.1	6.7	1.06
8	8.4	10.3	9.4	10.7	0.79
mean	7.7	7.7	7.7	9.1	0.85
SD	1.2	1.2	1.0	1.47	0.11

Fig. 3. End-diastolic schema of biventriculography.

Interventricular septum (AB) is equally divided into upper (AC), middle (CD) and apical (DB) portion.

NCC=non-coronary cusp; RCC=right coronary cusp; LCC=left coronary cusp; PW=left ventricular posterior wall.

Measurements of thickness of the interventricular septum (middle and apical portion, and mean), and of PW, and ratio IVS/PW in normal subjects (right).



Case no. H P

1	0.28
2	0.44
3	0.21
4	0.32
5	0.34
6	0.38
7	0.28
8	0.22

mean 0.31

SD 0.08

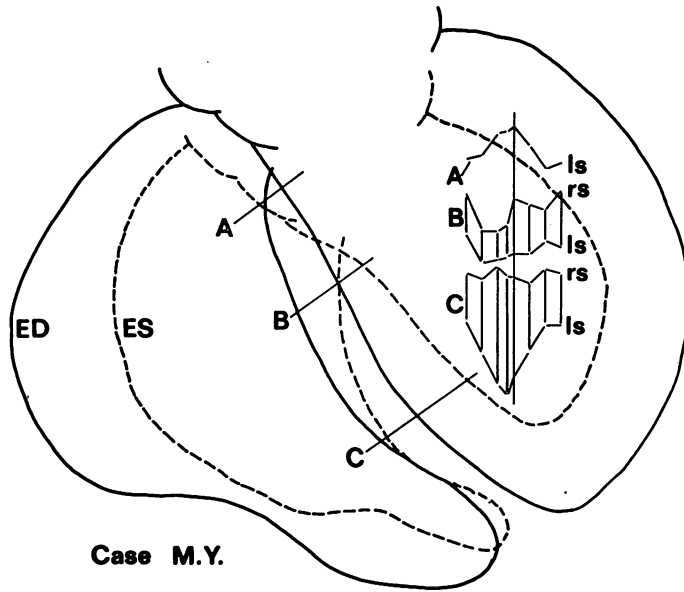
H.P.: AH/AB

Fig. 4. Illustration indicating hinge point, and measurement and calculation of HP in normal subjects.

る点をヒンジポイントとし、拡張終期の心室中隔長 AB にヒンジポイントから立てた垂線と AB との交点を H とし、AH/AB を HP とした (Fig. 4).

正常者の HP の測定値は Fig. 4 右に示すごとくで、その平均は 0.31 であり、ヒンジポイントは拡張終期中隔上部約 3 分の 1 にあることを示している。

代表的な正常例について、両室の拡張終期および収縮終期のトレースと、心室中隔の動きのパターンを Fig. 5 に示す。トレースの実線は拡張終期、破線は収縮終期を示している。ヒンジポイントの上下、A、B と、心室中隔部 C (恣意的に決めた) の各線上の中隔の動きのパターンを右側に示した。図は一心周期の拡張終期から拡張終期までを表しており、中間の縦線は収縮終期を表している。ls は心室中隔左室側、rs は右室側を表している。ls は A では収縮期に前方運動 (図では上方)、拡張期には後方運動をしている。C ではそれとほぼ対称な動きをし、B では基本的には C と同じ動きであるが、その振幅はより小さかった。rs は右室の trabeculation のために、と



**Fig. 5. Trace of biventriculography in a normal subject and patterns of septal motion on the lines of A, B and C. (Illustrated in the left ventricle. Longitudinal line indicates end-systole).**

Upper septum (A) and lower septum (C) move almost symmetrically each other. ls=left septum; rs=right septum.

くに収縮期にはトレースがきわめて困難であり、経時的变化を追うのには無理があった。

**Fig. 6** は UCG 上典型的な奇異性中隔運動を呈した ASD の症例 (Qp/Qs: 2.2, 肺動脈平均圧 10 mmHg) の、心室中隔左室側のトレースと動きの pattern である。特徴的なのはヒンジポイントがきわめて下方にあるということ (HP: 0.76) と、心室中隔上部の彎曲が左室側に若干凸となっていること、そして収縮早期には心室中隔全体が前方に動くということであった。

**Fig. 8** は両室造影から求めた右室面積と、左室面積との比 RVa/LVa, および HP との間の関係を見たものである。右室面積としては、便宜上、左室上部および大動脈と重なった右室流出路を除外した右室面積を用いた。星印の ASD+PH の症例は、正常者と ASD との回帰直線の左上方に偏位しており、UCG 上、心室中隔奇異性運動

を呈したにもかかわらず、ヒンジポイントの低下はわずかで、正常者と overlap していた。一方、奇異性中隔運動を呈した 2 例は、いずれも RVa/LVa 比が高値を示した。

### 考 案

両室造影法による心室中隔の描出には 2, 3 の報告があるが<sup>6,7)</sup>、我々は右室が心室中隔にかぶさらないようにするとともに、心室中隔をより長軸に直角な方向から見ることを心がけなければならないと考える。

Hagen ら<sup>1)</sup>は心室中隔の奇異性運動をヒンジポイントの低下に帰しているが、今回の我々の検討でも、PH のない ASD の症例では UCG 上典型的な奇異性運動を呈し、ヒンジポイントの低下をみた。しかしながら、よりフラットに近い奇異性運動を呈した ASD+PH の症例では、ヒンジ

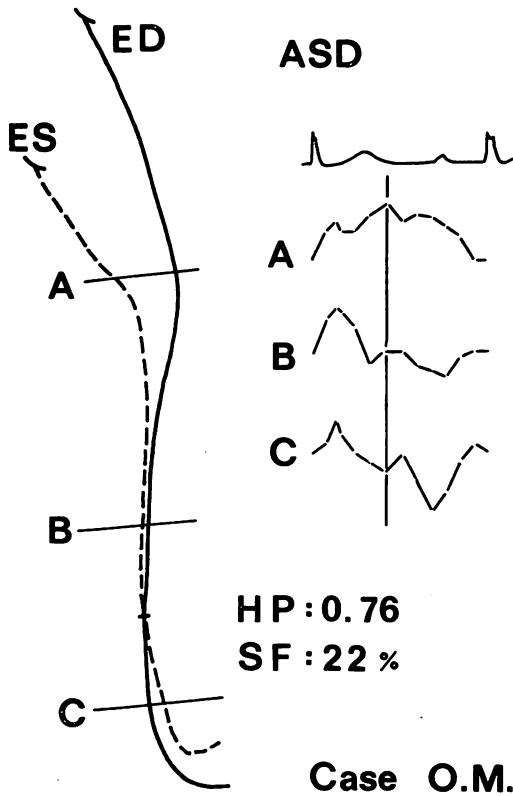


Fig. 6. Left septal motion in a patient with ASD. HP is high (0.76) (hinge point is low).

Upper septum is convex toward the left ventricle. In early systole, the whole left septum moves anteriorly.

ポイントの低下は著明でなく、正常者との間に overlap がみられた。奇異性中隔運動にはヒンジポイントの低下が関与していることは確かと思われるが、UCG 上でのビーム方向の影響、今回の両室造影法ではとらえきれない短軸方向の中隔の形態変化等をも合わせ検討しなくてはならないと考えられる。

UCG 上奇異性中隔運動を呈した2例では、心室中隔上部の彎曲が左室側により凸となっており、Weyman ら<sup>3)</sup>が短軸方向で起こっているとした心室中隔の形態変化が、長軸方向でも起こっている可能性を示唆するものと思われる。

また、ASD+PH の症例で、収縮期にさらに

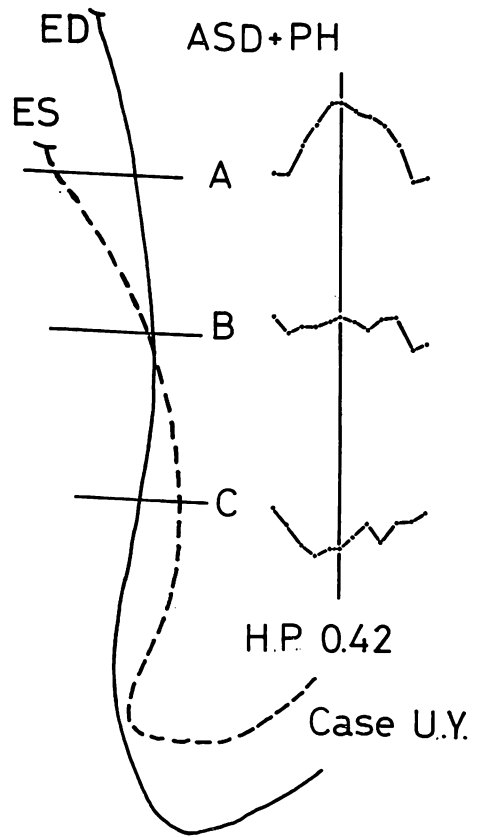


Fig. 7. Left septal motion in a patient with ASD and PH. HP is 0.42 (hinge point is not so low).

In end-diastole, upper septum is convex toward the left ventricle, and its convexity becomes more prominent in end-systole.

左室側へ凸となったのは、右室の圧負荷の関与が示され、またそのためにヒンジポイントの低下が少なかったとも考えられ、興味深い所見であった。

RVa/LVa とヒンジポイントとの関係から、右室と左室の拡張終期容量の比が、ある程度心室中隔の長軸方向の動きを規定していることが示唆された。

ASD+PH の症例でヒンジポイントが高いにもかかわらず、高い RVa/LVa を呈したのは、Qp/Qs と相関している可能性をもうかがわせるが、心室中隔の形態変化とも合わせ考えると、圧

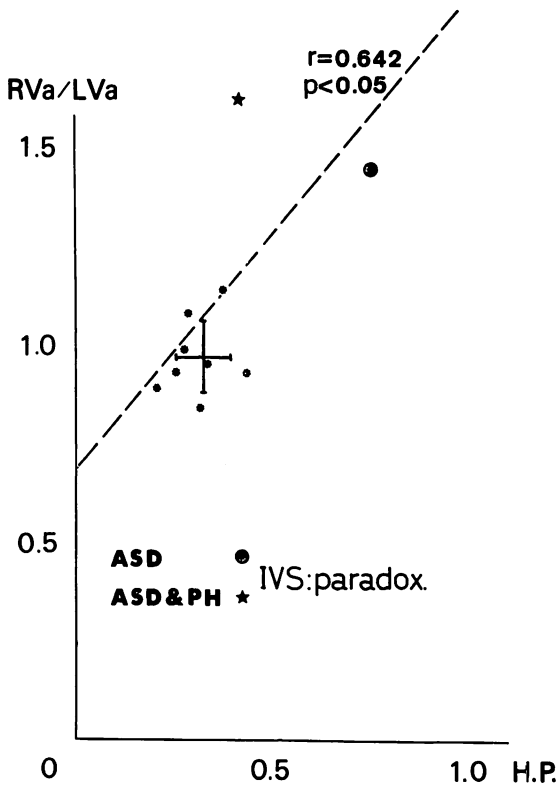


Fig. 8. Correlation between RVa/LVa and HP.

RVa and LVa=right and left ventricular area by cine biventriculography. IVS: paradox=paradoxical motion on echocardiogram.

負荷そのものがヒンジポイントを上昇させるように働いていることが強く示唆された。

以上より、奇異性中隔運動にはヒンジポイントの低下、心室中隔の形態変化が大きく関与し、そ

れらに右室と左室の拡張終期容量の比、右室圧負荷、 $Q_p/Q_s$  等が影響を与えているものと考えられるが、不明の点が多く、今後さらに症例を重ねて検討していきたい。

#### 文 献

- 1) Hagan AD, Francis GS, Sahn DJ, Karliner JS, Friedman WF, O'Rourke RA: Ultrasound evaluation of systolic anterior septal motion in patients with and without right ventricular volume overload. *Circulation* 50: 248-254, 1974
- 2) Meyer RA, Schwartz DC, Benzing III G, Kaplan S: Ventricular septum in right ventricular volume overload. An echocardiographic study. *Amer J Cardiol* 30: 349-353, 1972
- 3) Weyman AE, Wann S, Feigenbaum H, Dillon JC: Mechanism of abnormal septal motion in patients with right ventricular volume overload: A cross-sectional echocardiographic study. *Circulation* 54: 179-186, 1976
- 4) Pearlman AS, Clark CE, Henry WL, Morganroth J, Itscoitz SB, Epstein SE: Determinants of ventricular septal motion: Influence of relative right and left ventricular size. *Circulation* 54: 83-91, 1976
- 5) Laurenceau JL, Dumesnil JG: Right and left ventricular dimensions as determinants of ventricular septal motion. *Chest* 69: 388-393, 1976
- 6) Redwood DR, Scherer JL, Epstein JL: Biventricular cineangiography in the evaluation of patients with asymmetric septal hypertrophy. *Circulation* 49: 1116-1121, 1974
- 7) Baltax HA, Levin AR, Alonso DR: Appearance of the interventricular septum in obstructive lesions of the left ventricular outflow tract. *Amer J Roentgenol* 127: 573-577, 1976