

Subxiphoid two-dimensional echocardiography にて証明しえた三尖弁逸脱 症の 1 例

Tricuspid valve prolapse detected by subxiphoid two-dimensional echo- cardiography

井上 大介
勝目 紘
渡辺 俊光
松久保晴生
古川 啓三
鳥居 幸雄
杉原 洋樹
伊地知浜夫

Daisuke INOUE
Hiroshi KATSUME
Toshimitsu WATANABE
Haruo MATSUKUBO
Keizo FURUKAWA
Yukio TORII
Hiroki SUGIHARA
Hamao IJICHI

Summary

A case with a click and a late systolic murmur originated from the right side of the heart was reported. A 59-year-old farmer was referred to our hospital for evaluation of cardiac murmur. He had been treated for heart failure for last 4 years. The chest X-ray film revealed marked cardiac dilatation (CTR=72%) and the ECG showed atrial fibrillation and old anterolateral myocardial infarction. A non-ejection click and a late systolic murmur which was increased in intensity with inspiration were audible at the left lower sternal border. The click moved toward the first heart sound with inspiration and away from it with expiration. On echocardiogram, both leaflets of the mitral valve did not show any evidence of prolapse. Prolapse of the anterior tricuspid leaflet was demonstrated by subxiphoid two-dimensional echocardiograms, whereas neither M-mode echocardiograms by anterior and subxiphoid approaches nor two-dimensional echocardiograms by anterior approach could show any evidence of prolapse. The prolapsed anterior tricuspid leaflet and mild tricuspid regurgitation were confirmed by the right ventriculogram.

The unusual mode of respiratory movement of the click was considered to be due to the anterior papillary muscle dysfunction of the tricuspid valve.

Key words

Non-ejection click and late systolic murmur Tricuspid valve prolapse Subxiphoid two-dimensional
echocardiography Papillary muscle dysfunction

京都府立医科大学 第二内科
京都市上京区河原町広小路上ル梶井町 (〒602)

The Second Department of Internal Medicine, Kyoto
Prefectural University of Medicine, Kawaramachi-
Hirokoji, Kamikyo-ku, Kyoto 602

Presented at the 17th Meeting of the Japanese Society of Cardiovascular Sound held in Sendai, October 20-21, 1978
Received for publication December 20, 1978

はじめに

三尖弁逸脱症は僧帽弁逸脱症にかなりの頻度で合併することが、Gooch ら¹⁻³⁾によって報告されているが、そのエコー図所見は1975年に Chandraratna⁴⁾が最初の報告を行って以来数少なく⁵⁻⁹⁾、とくに超音波心断層法の報告は我々が知る範囲ではいまだ見当たらない。今回、我々は subxiphoid approach による超音波心断層法の適用によって三尖弁逸脱を証明しえたが、通常の前胸壁あるいは subxiphoid approach による M-mode 心エコー図では、逸脱を証明しえなかった症例を経験したので、その心エコー図所見と、興味ある態度を示した右心性滑走性クリックについての若干の考察をも加え報告する。

症 例

症例：西〇格〇郎，59歳，男性，農業。

主訴：労作性呼吸困難

既往歴：リウマチ熱(-)，SBE(-)。前胸部を強打したこともなく、その他に特記すべきものなし。

家族歴：兄が心不全，弟が心筋梗塞にてそれぞれ死亡している。

現病歴：約10年前から労作時呼吸困難が出現し始めたが，4年前からは日常労作時にも息切れをきたすようになり，某病院でジギタリスの投与を受けている。今回は心雑音と心不全の精査を目的として当第二内科に入院した。

入院時は NYHA 心機能分類 II 度であった。酒は1日3合，タバコは40本であったが，いずれも10年前にやめている。

入院時現症：身長155 cm，体重48 kg，可視粘膜に貧血，黄疸は認めなかった。頸静脈は軽度怒張。脈拍は毎分約50の絶対性不整脈。血圧は100/70 mmHg にて左右差なかった。両下肺に湿性ラ音を聴取した。心尖は第6肋間左鎖骨中線より2横指外方にやや起性性の拍動が認められたが thrill はなかった。腹部には右季肋部に辺縁鋭の

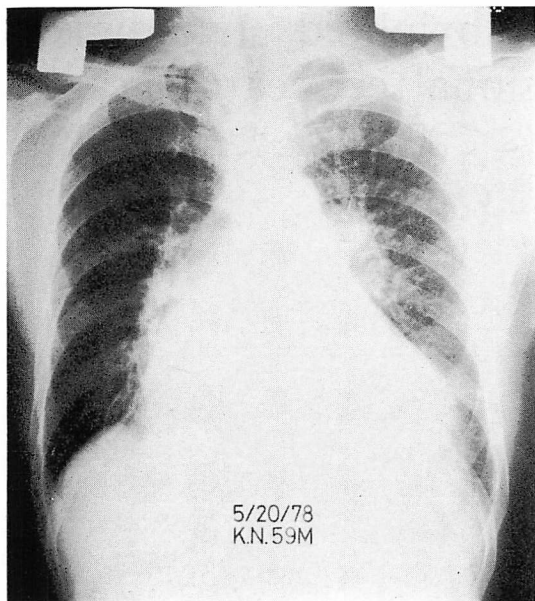


Fig. 1. Chest roentgenogram taken on admission.

Marked cardiac dilatation and pulmonary congestion are noted.

肝臓を2横指触知したが拍動や圧痛はなかった。下肢に軽度の浮腫を認めた。

入院時の胸部 X 線写真 (Fig. 1) では，心胸隔比 72% の著明な心拡大があり，肺血管陰影の増強と Kerley's B-line を認めた。

ECG (Fig. 2) は毎分約 60 の心房細動であり，I, aVL, V₅ に異常 Q 波と V₁₋₄ での R 波の著明な減高を認め，ベクトル ECG では水平面で初期ベクトルは右後方に向かい，時計回転を行い陳旧性前側壁梗塞パターンを示した。

第6肋間胸骨左縁での心音図 (Fig. 3) では吸気時に収縮後期雑音が出現し，呼気ではこの雑音はほとんど消失する。さらにこの収縮後期雑音には click が先行しており，この click は吸気時には徐々に第1音に近づき，呼気では遠ざかるのが観察された。この心雑音が Rivero-Carvallo 徴候を示すことから，三尖弁逸脱による click and late systolic murmur syndrome を疑い，心エコー図検査を施行した。使用装置は Aloka 製 SSD-

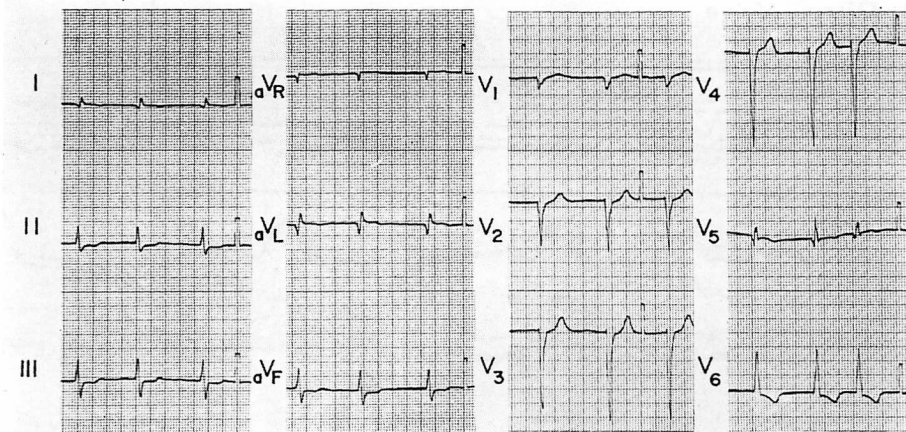


Fig. 2. Electrocardiogram, showing atrial fibrillation with moderate ventricular response and old anterolateral myocardial infarction.

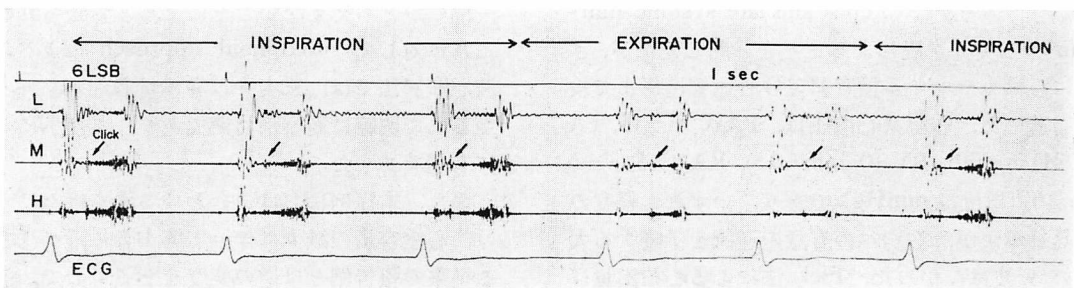


Fig. 3. Phonocardiogram recorded at the left lower sternal border.

Note that the late systolic murmur is increased in intensity with inspiration, and that the click moves toward the first heart sound with inspiration and away from it with expiration.

90 を用い、毎秒 10 cm の紙送り速度で strip chart にて記録し、超音波心断層図は日立製 EUB-10 を使用し、ポラロイドあるいは 8 mm シネカメラにて記録を行った。

僧帽弁エコー (Fig. 4) には収縮期に逸脱を思わせる所見はなく、心断層法にても確認した。

三尖弁エコー (Fig. 5) は上図が前胸壁からの approach による前尖エコーで、収縮期拡張期を通じて明瞭に記録されているが、click and late systolic murmur に対応する systolic bowing や buckling は明らかには認められない。下図は

subxiphoid approach による前尖と中隔尖のエコーであるが、やはり逸脱を明らかに思わせる所見はない。

そこで subxiphoid approach による超音波心断層法を施行したが、これは右室流入路、左室流出路を含む断面 (Fig. 6) で、三尖弁は前尖と中隔尖が弁輪付着部から弁尖に至るまで明瞭にとらえられた。前尖は中隔尖と coaptation した後、さらに右房側へ凸に突出しているのが記録されている。これに対し、前胸壁からの approach による心断層法では、前尖の一部しかとらえられない

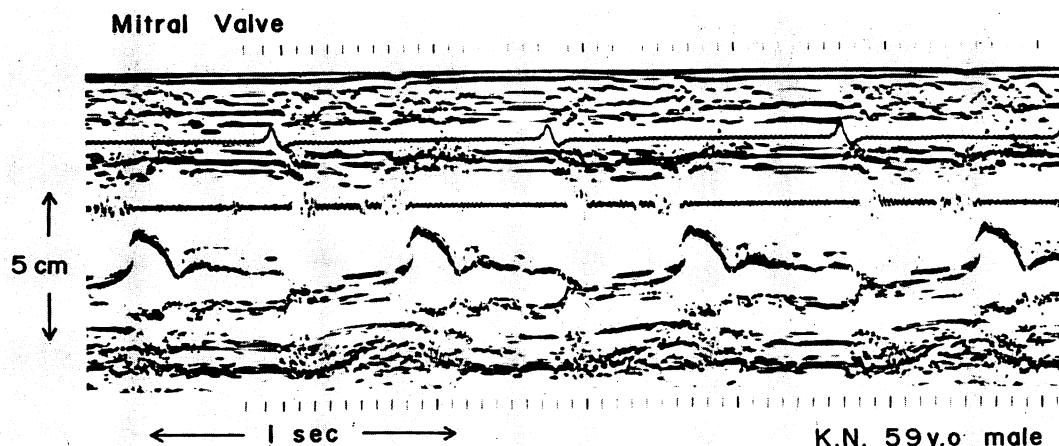


Fig. 4. Mitral valve echocardiogram obtained by anterior approach.
No mitral valve prolapse is seen.

ため、逸脱としては認められなかった。以上の所見から、本症例での click and late systolic murmur は三尖弁逸脱によることを診断しえたが、さらに心臓カテーテル検査および心血管造影まで検査を進めた。右心系心内圧は、PAW $\bar{m}=15$, PA 42/24 ($\bar{m}=30$), RV 40/3 ($\bar{m}=15$), RA c=5, v=6 ($\bar{m}=6$) (単位は mmHg) であり、いずれも軽度の上昇を示すが、右房への有意の逆流を示唆する大きい v 波はなかった。Fick 法による心拍出量は 2,377 ml/min, 心係数は 1,651 ml/min/m² と低値を示した。同時に施行した右前斜位 20° での右室造影の収縮早期の一コマ (Fig. 7) では、正常の閉鎖した三尖弁輪が逆 C 字型あるいは直線を示すのに対して、ここでは細い矢印で示す三尖弁前尖は右房側へ逸脱しており、太い矢印で示すように造影剤は右房へ軽度逆流し、三尖弁前尖の逸脱症であることを確認した。

考 案

今回、我々は M-mode 心エコー図では逸脱を証明しえず、subxiphoid approach による超音波心断層法で始めて証明しえた三尖弁逸脱症を経験したが、これは前胸壁からの approach では三尖弁は収縮期・拡張期を通じてとらえることが比較

的困難であること、また心断層法を用いても弁の一部しかとらえないことによると考えられる。これに対して subxiphoid approach による超音波心断層法では、三尖弁は弁輪付着部から弁尖に至るまで明瞭に観察が可能であり、本症例において有用であった。

また、本症例におけるいわゆる滑走性クリックは、心室容量の減少に伴って第 1 音に近づくとする従来の報告例とは逆の態度をとるもので、その機序としてはつぎのごとく考えられる。すなわち Fig. 7 の右室造影に示すごとく、三尖弁輪は収縮期に心尖方向へ下降しない。すなわち前壁下壁の hypokinesis が存在し、右室の contraction と relaxation の異常に、さらに右室前乳頭筋不全が加わって、右室拡張末期容量の増加により乳頭筋が十分伸展できず、相対的短縮をきたし、弁、腱索、乳頭筋等の valvular complex が全体に緊張し余裕がなくなる。その結果として、click の早期発現をきたし、呼気時には右室容量の減少による緊張の緩和によって valvular complex に余裕を生じ、click の発生が遅れるのではないかと考えられた。

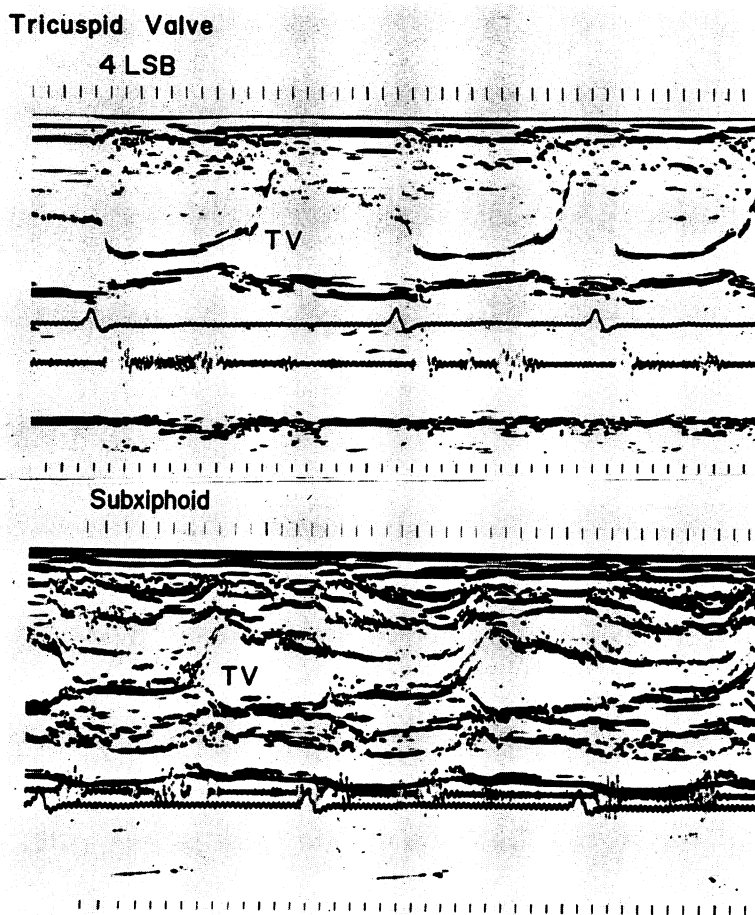


Fig. 5. Tricuspid valve echocardiograms obtained by anterior approach (upper) and subxiphoid approach (lower).

No definite evidence of tricuspid valve prolapse is noted.

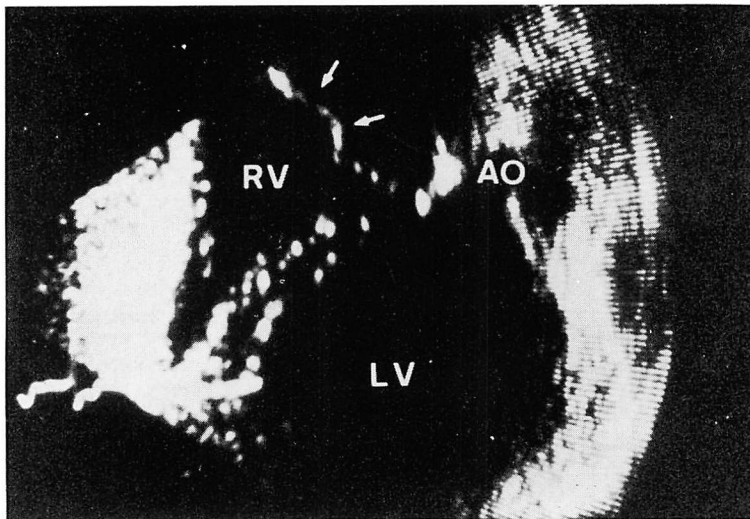


Fig. 6. Two-dimensional echocardiogram obtained by subxiphoid approach.
The arrows indicate the prolapsed anterior tricuspid leaflet.
RV=right ventricle; LV=left ventricle; AO=aorta.

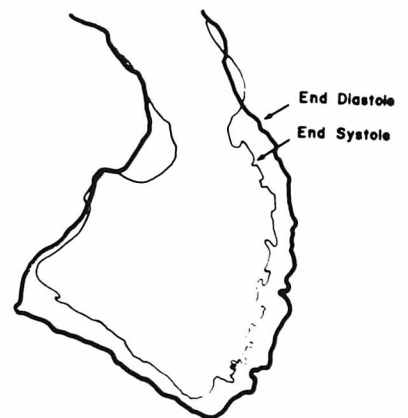
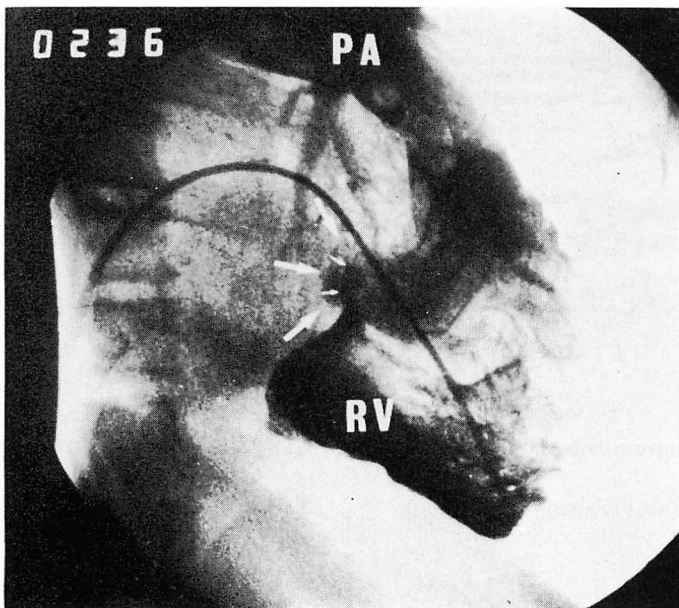


Fig. 7. Right ventriculogram, 20° right anterior oblique position (left), and its schematic representation (right).

The small arrows indicate the prolapsed anterior tricuspid leaflet and large arrows indicate mild tricuspid regurgitation. The tricuspid ring does not move toward the apex in systole. Hypokinesis of the anterior and inferior wall is seen.

文 献

- 1) Gooch AS, Maranhão V, Scampardonis G, Cha SD, Yang SS: Prolapse of both mitral and tricuspid leaflets in systolic murmur-click syndrome. *New Engl J Med* **287**: 1218-1222, 1972
- 2) Ainsworth RP, Hartmann AF Jr, Aker U, Schad N: Tricuspid valve prolapse with late systolic tricuspid insufficiency. *Radiology* **107**: 309-311, 1973
- 3) Bashour T, Lindsay J: Midsystolic clicks originating from tricuspid valve structures: A sequela of Heroin-induced endocarditis. *Chest* **67**: 620-621, 1975
- 4) Chandraratna PAN, Lopez JM, Fernandez JJ, Cohen LS: Echocardiographic detection of tricuspid valve prolapse. *Circulation* **51**: 823-826, 1975
- 5) Maranhão V, Gooch AS, Yang SS, Sumathisena DR, Goldberg HH: Prolapse of the tricuspid leaflets in the systolic murmur-click syndrome. *Cath Cardiovas Diagnosis* **1**: 81-98, 1975
- 6) Horgan JH, Beachley MC, Robinson FD: Tricuspid valve prolapse diagnosed by echocardiogram. *Chest* **68**: 822-824, 1975
- 7) Werner JA, Schiller NB, Prasquier R: Occurrence and significance of echocardiographically demonstrated tricuspid valve prolapse. *Circulation* **54** (Suppl II): 232, 1976
- 8) Chandraratna PAN, Littman BB, Wilson D: The association between atrial septal defect and prolapse of the tricuspid valve: An echocardiographic study. *Chest* **73**: 839-842, 1978
- 9) Sassé L, Froelich CR: Echocardiographic tricuspid prolapse and nonejection systolic click. *Chest* **73**: 869-870, 1978