Journal of Cardiography 9: 615-621, 1979

心エコー図記録中にみられた心室細動

Transient ventricular fibrillation during echocardiographic examination: A case report

中野　正美　Masami NAKANO
田隅　和宏*　Kazuhiro TAZUMI*
本田　守弘*　Morihiro HONDA*
柳沢　信子*　Nobuko YANAGISAWA*
樋口　良雄*　Yoshio HIGUCHI*
和田　敬*　Takashi WADA*

Summary

A 45-year-old man, a vagrant, was admitted to the International Goodwill Hospital because of general malaise and palpitation. The patient had several diarrhea for few days before admission and was in a state of starvation. An electrocardiogram taken on the admission showed sinus rhythm with frequent ventricular extrasystoles. There was a generalized decrease in the amplitude of T waves with prolonged QT intervals. During the echocardiographic examination shortly after admission, the patient suddenly developed ventricular fibrillation (VF) with convulsive seizure. The attack was promptly terminated by the pounding of his anterior chest wall. The similar attacks were reappeared for few times each lasting for several seconds in which the echocardiographic recordings were possible. The echocardiographic findings of VF were those of continuous narrowing of the left ventricular cavity with paradoxical movement of the interventricular septum. The right ventricular cavity, however, showed some enlargement during the same period. The opening and the closure of the mitral valve were also seen during VF. The mechanism of this was unclear, but the valve motion seemed to coincide with fibrillation waves in the electrocardiogram. The patient was treated with intravenous infusion of potassium and the arrhythmia disappeared completely within a few hours. The patient recovered from this acute episode uneventfully without any residuals.

Key words

Ventricular fibrillation　Hypokalemia　Hypopotassemia

杏林大学医学部　第三内科
三鷹市新川 6-20-2 (〒181)
*国際親善病院
横浜市中区相生町 3-55 (〒231)

The Third Department of Internal Medicine, Kyorin University Hospital, School of Medicine, Shinkawa 6-20-2, Mitaka 181
*International Goodwill Hospital, Aioi-cho 3-55, Nakaku, Yokohama 231

Presented at the 18th Meeting of the Japanese Society of Cardiovascular Sound held in Tokyo, April 2-3, 1979
Received for publication May 4, 1979

はじめに

今回，我々は下痢および飢餓による動悸，脱力感を訴え来院した症例の心エコー図記録中に一過性心室細動を認め，これを数分間にわたって記録しえたので，その結果をここに呈示し，若干の考察を加える．なお，我々が調査した範囲では，人の心室細動を心エコー図で記録した報告は認められない．

症　例

症例：45歳，男性(浮浪者)．

現病歴：来院約2週間前から下痢がときどき出現し，来院約1週間前ころより頻回となり，また食餌もほとんど摂取できず，1977年10月5日に動悸，全身倦怠感，四肢末端のしびれ感を主訴として，当院に徒歩で来院した．

心電図は洞調律であったが，多発性の心室性期外興奮が認められ，T波の平坦化，QT間隔の延長を示していたので，ただちに入院させた．なお，心筋障害を疑わせるようなST部分の変化は認められていない．

家族歴：高血圧(父)．

既往歴：高血圧(1977年7月健診で指摘される)．

入院時理学的所見：身長 153 cm，体重 43 kg，血圧 188/112 mmHg，脈拍 70/分，不整．呼吸音，正常．心音，心基部でII音の軽度亢進を認め，Levin II/VIの駆出性雑音がある以外に著変なし．肝腫張を右季肋下乳線上3横指触知した．腹水なし．表在リンパ節腫張なし．

血液検査所見：血清カリウムは 3.1 mEq/l と低値を示していた．また Hb 14.3 g/dl, Ht 41% でやや脱水を思わせる所見であった (RBC=546×10^4, Hb=14.3 g/dl, WBC=8,300)．その他の成績は Na=145 mEq/l, Cl=101 mEq/l, GOT=11, GPT=11, LDH=308, 総蛋白=8.2 g/dl, A/G=1.24, 総コレステロール 195 mg/dl.

心電図 (**Fig. 1**)：入院時の心電図は低カリウム血症によると思われるT波の平坦化，QT間隔の延長，U波を認めた．SV_2, RV_5 の振幅の増大は高血圧の影響による左室負荷像と考えられた．V_4～V_6 に見られるように，心室性期外興奮が1

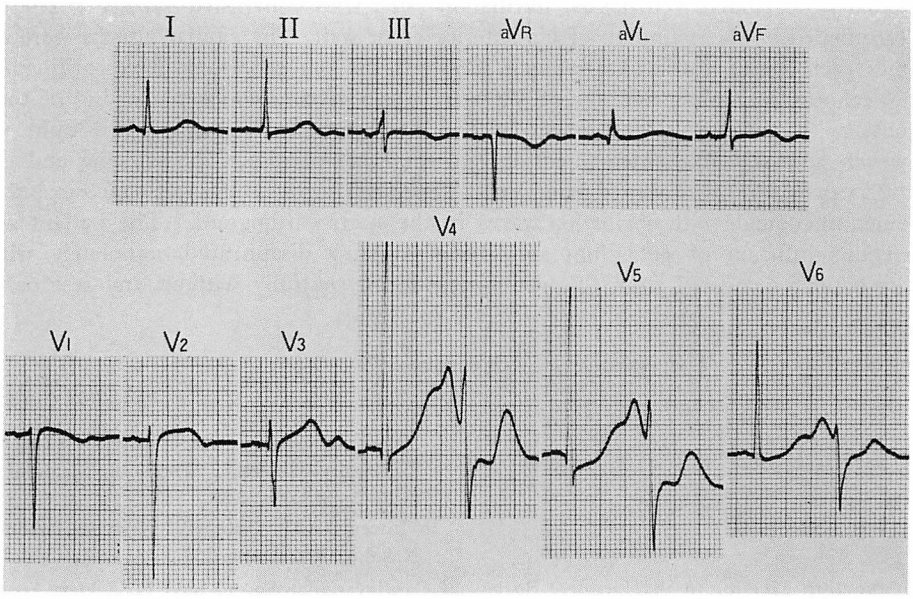

Fig. 1. Electrocardiogram taken on admission.

分間に10回認められた.

心エコー図 (**Fig. 2**): 心室性期外興奮が散発していたときの心エコー図では，心室性期外興奮による左室後壁と心室中隔の奇異性運動が認められた.

心エコー図 (**Fig. 3** A, B) は一過性に，心室細動の出現とともに全身痙攣を起こし，Adams-Stokes 発作となったときの心エコー図である. 心室細動は前胸部を手で叩打することによって瞬時に洞調律にもどった. 心室細動時には僧帽弁の開放，閉鎖が，間隔および振幅は不規則ながら認められ，左室後壁の前方運動が心電図の細動波に一致して認められた. 心外膜の動きはほとんどなかった.

心エコー図 (**Fig. 4**): これは前胸部を叩打して洞調律に復したときの心エコー図である. 僧帽弁前尖のエコーに振幅の減高がみられた (弁尖振幅 15 mm; 弁開放速度 125 mm/sec). なお左室後壁の動きは hypokinetic であった. 同時記録の心電図第 II 誘導にも，T 波の平担化，QT 間隔の延長および U 波が認められた.

心電図 (**Fig. 5**): 心室細動や心室性期外興奮はカリウムの点滴補給のみで，数時間以内に完全に消失し，QT 間隔のわずかな延長を残すだけのほぼ正常に近い状態となった. 胸部レントゲンでは，肺野に異常はなく，心胸比は 42% であった (**Fig. 6**).

考　　察

血清カリウムの増減は心筋の刺激伝導系に支障を生じ，不整脈をきたすことが多い. 低カリウム血症の多くは頻回の下痢，嘔吐，発汗，強心剤，利尿剤の使用によって起こり，症状としては倦怠感，脱力感，知覚異常 (手足のシビレ感など)，意識障害 (無関心，嗜眠)，筋肉の弛緩性麻痺を見る[1,2]. これらは本例の症状，所見とほぼ一致している.

血清カリウムの値がそのまま心筋細胞内のカリ

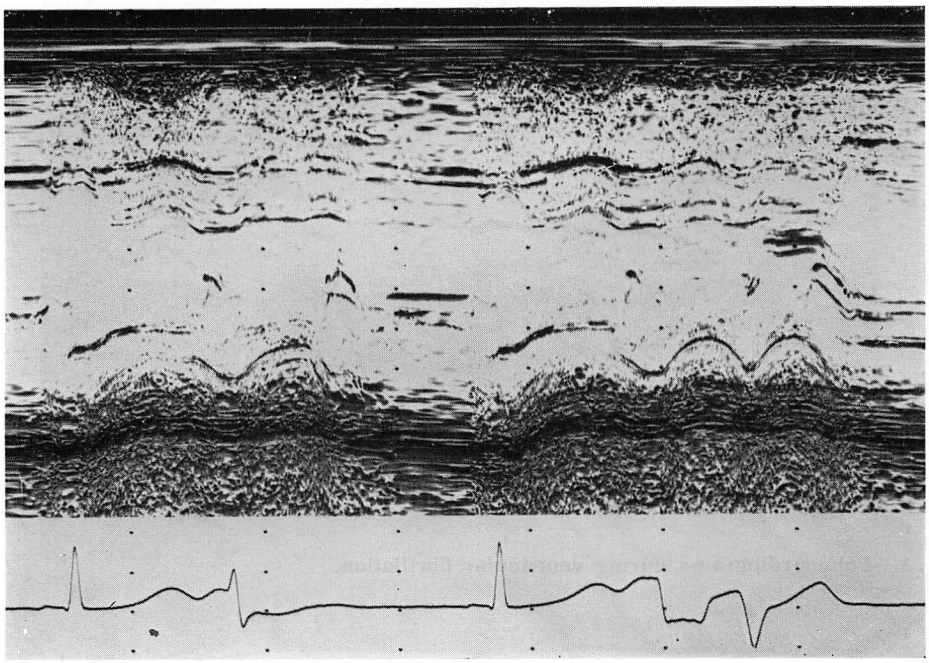

Fig. 2. Echocardiogram with ventricular extrasystoles.

(A)

(B)

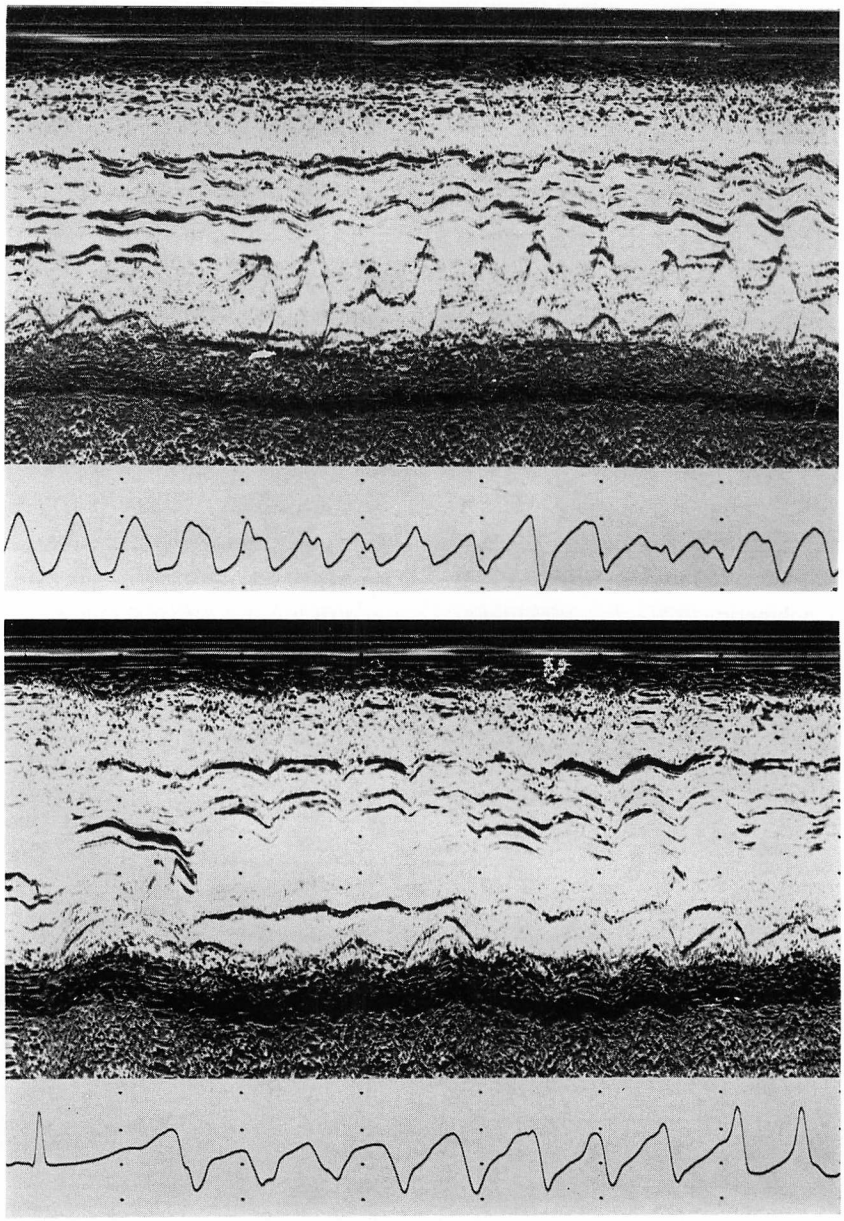

Fig. 3. Echocardiograms during ventricular fibrillation.

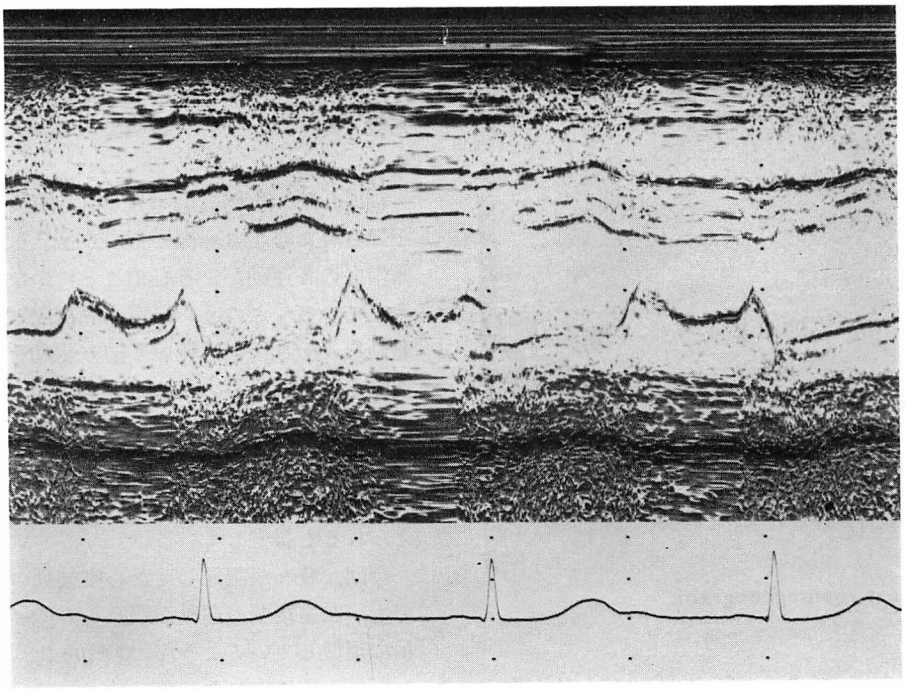

Fig. 4. Echocardiogram after the termination of VF.

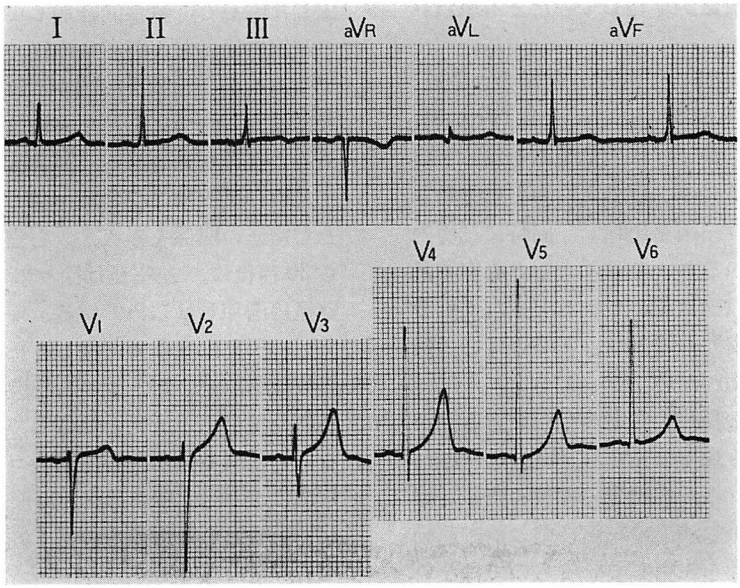

Fig. 5. Electrocardiogram after the intravenous infusion of potassium.

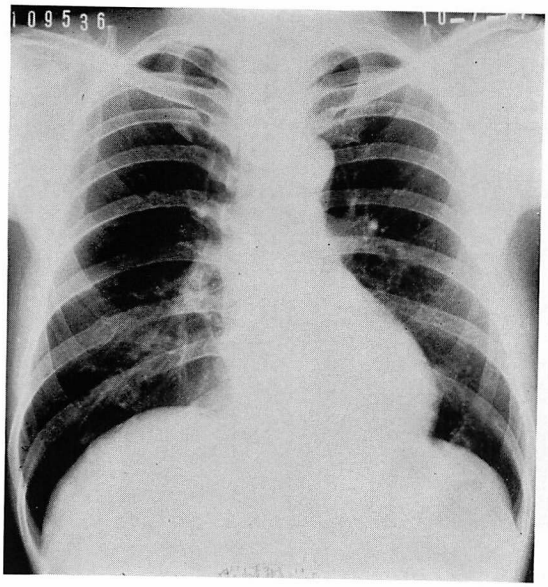

Fig. 6. Chest roentogenogram.

ウム値を示してはいないが，本例における血清カリウム値は 3.1 mEq/l とそれほど低値ではないが，心室細動を惹起し，これがカリウムの点滴補給のみで改善されていることから，心筋細胞内では強度のカリウム欠乏が存在していたとも思われる．

心室細動時に不規則ではあるが僧帽弁の開放，閉鎖している所見が認められているが (**Fig. 3**)，その血行動態的な意味づけは困難である．

Mashiro ら[3]はイヌの心臓で実験的心室細動をおこし，その心エコー図を記録し，同時に左房内圧曲線を記録しているが，それによると心室細動時でも通常の心房収縮は認められるとされている．本例で見られた僧帽弁の開放は，あるいはこの機序によるものかも知れない．

本例では，心室細動時に左室後壁の前方運動が心電図の細動波に一致して見られ (**Fig. 3**)，これに同調するかのように，僧帽弁の開放，閉鎖が認められている．しかし，この左室後壁の前方運動は，左室全体の運動を表現しているものではない．松井[4]によれば，実験的細動心で心筋細胞組織内圧を様々な部位で測定すると，測定する部位によって組織内圧が異なっていると述べており，細動心は単なる停止心ではなく，心筋が無秩序に収縮，弛緩を繰り返している状態であると考えられている．

福原ら[5]の報告によれば，心室性頻拍のときに記録された心エコー図でも，左室後壁，心室中隔，僧帽弁の各運動が，各心拍ごとにかなりの変動を示している．このうち心室中隔は収縮早期に後方運動を，それに引き続いて前方運動を示す奇異性運動を呈していた．また左室後壁は hypokinetic であったとし，その原因は心室性頻拍における電気的機械的解離，R-R 間隔の不規則性による血流の心室充満量の違い，心房収縮の影響などが考えられると報告している．

今回，我々が記録しえた心室細動の心エコー図でも，左室後壁の運動が福原らの述べた心室性頻拍に類似しているような，律動的で，hypokinetic な所見も認められた．

我々が記録しえた心室細動時の心エコー図は数秒間の記録にとどまり，計測可能な画像や部位を得るのに不十分であるが，**Fig. 4** A, B で細動が生じた時点と，数秒間経過してからの心室細動時の左室内径，および右室内径の関係はごくわずかではあるが，細動が持続するにつれて右室径は徐々に拡大しつつあり，左室径は逆に狭小化しつつあるようにも見られる．Mashiro ら[3]の記録したイヌの心室細動の心エコー図の報告でも，左室径と右室径の関係をみると，心室細動が発生してから 30 秒後に，左室径は徐々に減少しはじめ，右室径は増加しはじめている．

この所見は我々の記録しえた心室細動の発生から数秒間持続したときの右心腔の拡大，および左心腔の狭小化の所見と類似しているものと思われる．この所見は左右心室壁のコンプライアンスの相違により[6]，右心系への血液還流が左心系のそれを上まわるためのものかも知れない．

結　び

低カリウム血症の患者の心エコー図検査中に偶然記録された，一過性心室細動の症例について報告した.

文　献

1) 越川昭三：輸液. 中外医学社，東京，1974
2) Gettes LS, Surawicz B, Shine JC: Effects of low and high concentrations of potassium on the simultaneously recorded Purkinje and ventricular action potentials of the perfused pig moderator band. Circulat Res **23**: 717, 1968
3) Iwao M, Cohn JN, Heckel R, Nelson RR, Franciosa JA: Left and right ventricular dimensions during ventricular fibrillation in the dog. Amer J Physiol **235**: H231–H236, 1978
4) 松井完治：体外循環における細動心の局所心筋血流量および局所血管抵抗に及ぼす灌流圧の影響. 日本胸部外科学会雑誌 **25**: 683–697, 1977
5) 福原正博，大西一男，日並史成，斎藤清治，足立和彦，種本基一郎：発作性心室性頻拍と上室性頻拍の心エコー所見の比較. 日超医講演論文集 **33**: 39–40, 1977
6) Rushmer RF, Thal N: Mechanics of ventricular contraction: A cinefluorographic study. Circulation **4**: 219–228, 1951