

# 超音波断層法およびコントラストエコー法による僧帽弁逸脱および逆流の部位診断

# Determination of the site of the prolapse and regurgitation of the mitral valve by real-time two-dimensional echocardiography with contrast technique

桑子 賢司  
梅田 徹  
町井 潔

Kenji KUWAKO  
Toru UMEDA  
Kiyoshi MACHII

## Summary

The site of the mitral valve prolapse (MVP), the mitral ring diameter (MRD) and the height of the mitral leaflet were studied in 30 cases with idiopathic mitral valve prolapse syndrome (MVPS), in which 20 associated with mitral regurgitation (MR) and 10 without MR, using a real-time phased-array sector scanner. Thirty normal cases served as the control.

The site of the MVP was determined based on three long axis views of the left ventricle including the middle (M), posterior commissural (P) and anterior commissural (A) views.

The MRD and the height of the anterior mitral leaflet (AMLH) were measured in mid-portion of the long axis view in systole. Left atrial dimension (LAD) and left ventricular dimension (LVD) were measured using the simultaneous M-mode echocardiogram.

In 6 cases with MR, exact location of the regurgitant flow was detected from the short axis view just above the mitral orifice with a contrast medium injected directly into the left ventricle.

Following results were obtained:

1) MVP was found in AML in 15 cases, PML in 11 and both in 4. The site of the MVP could be determined in all cases of MVPS, and the total numbers of the site of MVP were almost equal in A (17), M (18) and P (18).

2) MRD, AMLH, LAD, LVD of MVPS with MR were significantly larger than normal controls and MVPS without MR. The height of the posterior mitral leaflet was impossible to measure except in cases with marked posterior mitral leaflet prolapse.

3) Exact location of the mitral regurgitant flow could be determined in all six cases studied by contrast echocardiography and it coincided with the sites of prominent MVP. In 2 cases underwent mitral valve operation (mitral annuloplasty and mitral valve replacement), echocardiographic

三井記念病院 循環器センター  
東京都千代田区神田和泉町1 (〒101)

Center for Cardiovascular Disease, Mitsui Memorial  
Hospital, Kanda Izumi-cho 1, Chiyoda-ku, Tokyo  
101

Presented at the 18th Meeting of the Japanese Society of Cardiovascular Sound held in Tokyo, April 2-3, 1979  
Received for publication June 20, 1979

diagnosis was proved to be correct and useful for assignment of surgical technique.

**Key words**

Mitral valve prolapse  
echocardiography

Mitral regurgitation

Two-dimensional echocardiography

Contrast

はじめに

僧帽弁逸脱 (mitral valve prolapse: MVP)<sup>1,2)</sup> は特発性僧帽弁逸脱症候群 (idiopathic mitral valve prolapse syndrome: MVPS) のみならず, 種々の疾患においてもみられることが知られているが<sup>3-5)</sup>, その診断は主として左室造影<sup>2,6-12)</sup>, Mモードエコー法<sup>13-19)</sup> によってなされてきた. しかし, 従来の方法では, 逸脱している弁尖の同定が必ずしも正確ではなかった. 一方, 超音波心臓断層法の発達により, その診断はより容易となり, とりわけ最近開発されたセクター電子走査型超音波診断装置<sup>20-24)</sup> により, さらに正確な診断が可能になってきた<sup>25-29)</sup>.

MVP が臨床上とくに問題になってくるのは, 僧帽弁閉鎖不全 (mitral regurgitation: MR) をきたして外科的治療法の適応となった場合である. すなわち, 逸脱の部位, 程度および逆流部位の正確な決定が, 弁輪縫縮術, 弁輪形成術, 弁置換術等の術式の選択に重要な役割を果たすからである.

我々はセクター走査型超音波診断装置を用いて, 逸脱部位および弁尖の正確な診断, 左心カテーテル中のコントラストエコー法による逆流部位の決定を試み, さらに僧帽弁尖の高さ, 弁輪径, 左房径, 左室径を計測し, これらの手術術式選択に果たす有用性について検討を加えたので報告する.

対象と方法

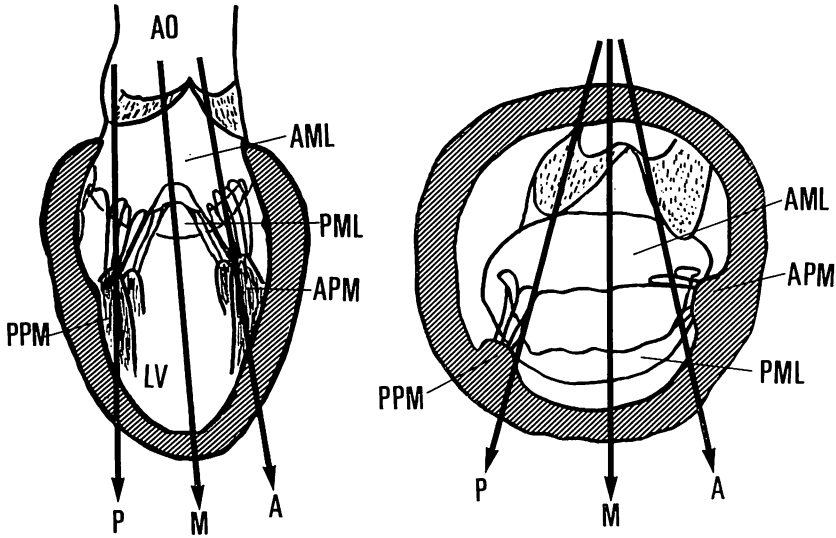
対象は胸痛, 不整脈, 心雑音等を主訴として当院外来を受診し, 理学的所見および心電図, 胸部レ線, 心音図, 心エコー図, 心カテーテル等の諸検査から MVPS と診断された 30 例 (男 16 例, 女 14 例) と, 正常対象群 30 例 (男 19 例, 女 11 例) である. その平均年齢は MVPS 群 39 歳, 正常

群 40 歳であった. MVPS 群のうち MR を有しないもの 10 例 (男 6 例, 女 4 例) であり, 平均年齢 24 歳, MR を有するものは 20 例 (男 10 例, 女 10 例) であり, 平均年齢 46 歳であった.

装置は東芝製 SSH-11A セクター電子走査型超音波診断装置で, 超音波周波数 2.4 MHz, 視野角度 78°, コマ数 30 コマ/秒, 距離分解能 1.5mm, 断層面内での方位分解能 3 mm (5 cm の深さ), 断層面と直角方向の方位分解能 3 mm (5 cm の深さ) の性能を有する. 記録は 1/30 秒露出のポラロイド直接撮影および 3/4' ビデオテープレコーダーに録画した. また左房径, 左室径のための M モードは strip chart recorder で 50 mm/秒で記録した.

僧帽弁逸脱の部位は左室長軸像で, 前尖, 後尖それぞれについて, 正中部 (M), 後交連部 (P), 前交連部 (A) の 3 つに分けた. Fig. 1 は 3 つのビーム方向を示すシェーマである. 左図は心臓を正面からみた図であり, 右図は心尖から見上げた図である. 探触子を胸骨左縁外方におき, 左室長軸像で乳頭筋の写らない方向, すなわち正中部にビームを向ける (ビーム方向 M). つぎにやや内側に向けて後乳頭筋 (PPM) の写る後交連部を出し (ビーム方向 P), 最後にやや外側に向けて前乳頭筋 (APM) の写る前交連部を写し出す (ビーム方向 A). 逸脱の判定は主としてビデオテープで行い, 「弁尖の一部または全体が, 前後の弁輪間を結んだ線より左房側に凸に落ち込むもの」を逸脱とした (Fig. 2).

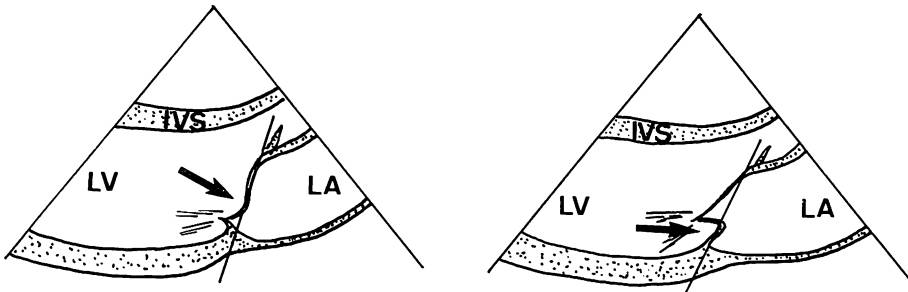
MR を有する 6 例に, 左心カテーテル中にコントラストエコー法を行い, 逆流部位を決定した. カテーテルは USCI 製ピッグテールカテーテル 8F, または USCI 製 NIH カテーテル 7F を用い, 60% ウログラフィン 10~20 ml を 5~10



**Fig. 1. Schematic illustrations of three long axis views.**

Left: frontal section of the heart, right: transverse section of the heart, seen from the apex.

A=anterior commissural portion; M=mid-portion; P=posterior commissural portion; AML=anterior mitral leaflet; PML=posterior mitral leaflet; APM=anterior papillary muscle; PPM=posterior papillary muscle; Ao=aorta.



**Fig. 2. Schematic illustrations of the mitral valve prolapse (MVP) in long axis view.**

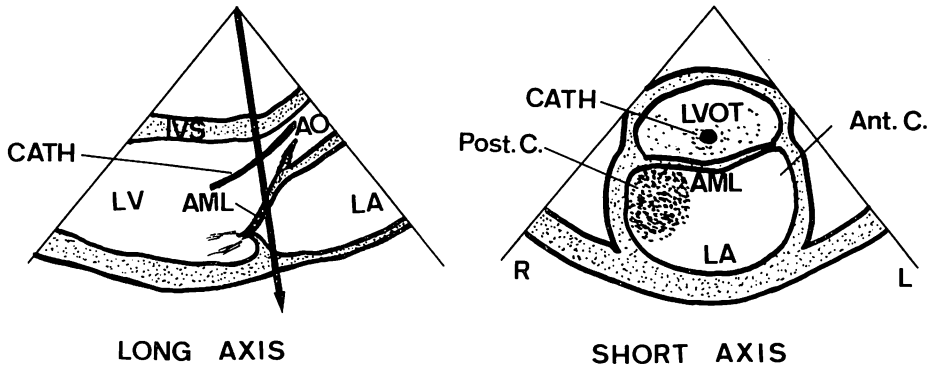
Left: prolapse of AML (arrow), right: prolapse of PML (arrow). The levels of the anterior mitral ring and the posterior one are indicated by solid lines.

LA=left atrium; LV=left ventricle; IVS=interventricular septum.

m/sec で造影剤自動注入装置を用いて注入した。断層面を僧帽弁後尖のすぐ左房側 (Fig. 3 左図矢印) に向け、左室短軸像で、収縮拡張両期にわたって後尖の写らない部位に定め、Fig. 3 右図のごとく、左室流出路、前尖、左房の写る短軸断

面でのコントラストエコーを記録した。

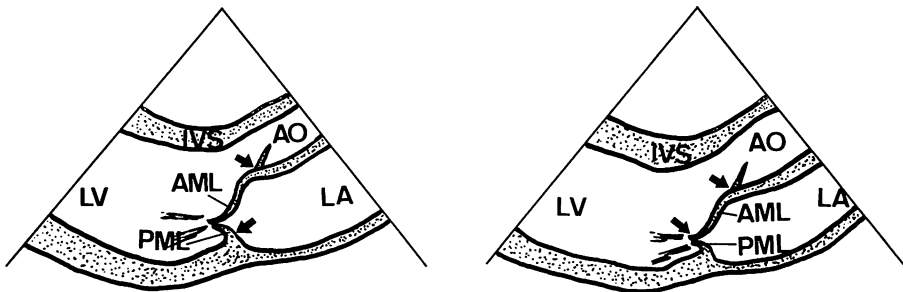
僧帽弁輪前後径 (MRD)、前尖の高さ (AMLH) は左室長軸断面正中部において、おのおの Fig. 4 の左図、右図の矢印の間を測定し、また後尖の高さの計測も試みた。計測はすべてポラロイド写真



**Fig. 3. Schematic illustrations of the contrast echocardiography for detection of the site of mitral regurgitation (MR).**

Left: the level of the cross-sectional plane indicated by an arrow, right: contrast echo appears in the LVOT and the posterior commissural portion of the LA.

CATH=catheter; LVOT=left ventricular outflow tract; Ant. C.=anterior commissural portion; Post. C=posterior commissural portion.



**Fig. 4. Schematic illustrations for measurement of MRD and AMLH.**

Left: MRD is measured between arrows in systole; right: AMLH is measured between arrows in systole.

MRD=mitral ring diameter, AMLH=height of the anterior mitral leaflet.

を用い, 収縮期において計測した. 左房径, 左室拡張期径は M モードエコー図で計測し, 体表面積で補正した.

## 成 績

### 1. 逸脱部位の同定

**Fig. 5** は 23 歳女性, 前尖の逸脱が後交連部 (P) および正中部 (M) に認められる (矢印). **Fig. 6** は 36 歳女性, 後尖の逸脱が後交連部 (P) に認

められる. **Fig. 7** は 30 歳女性, 後尖の逸脱が正中部 (M), 前交連部 (A) にみられる. **Fig. 8** 上段の表は, 逸脱群全体についての逸脱弁尖および逸脱部位を示したものである. 前尖 15 例, 後尖 11 例, 両弁尖 4 例と前尖の逸脱がやや多くみられた. 逸脱部位が 1 ヶ所のは後交連部 (P) に 9 例とやや多く, 2 ヶ所のは前交連-正中部 (A-M) に 7 例と多くみられた. 前交連-正中-後交連 (A-M-P) 全体にみられたものが 3 例あっ

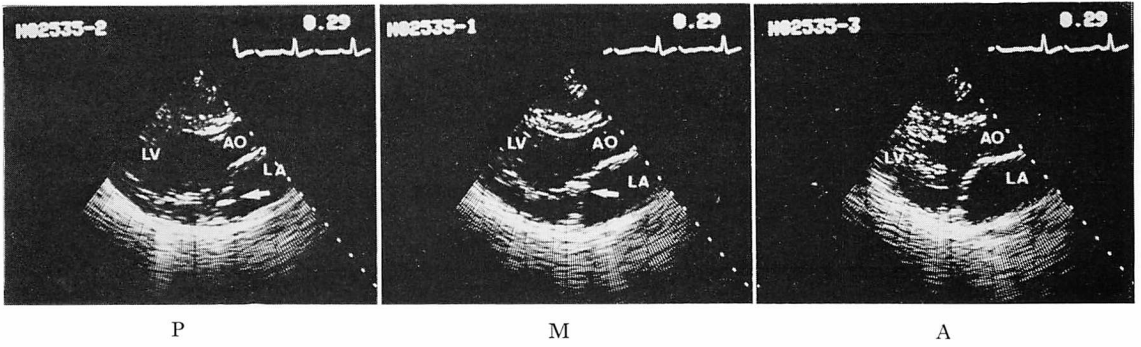


Fig. 5. Three long axis views of the mitral valve.

Prolapse of the AML is seen in the posterior commissural portion (P) and in mid-portion (M) (arrows). A 23-year-old female.

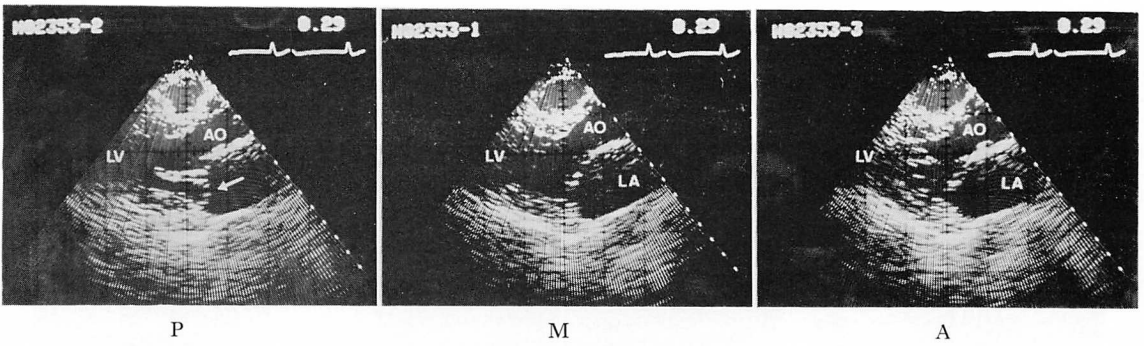


Fig. 6. Three long axis views of the mitral valve.

Prolapse of the PML is seen in P (arrow). A 36-year-old female.

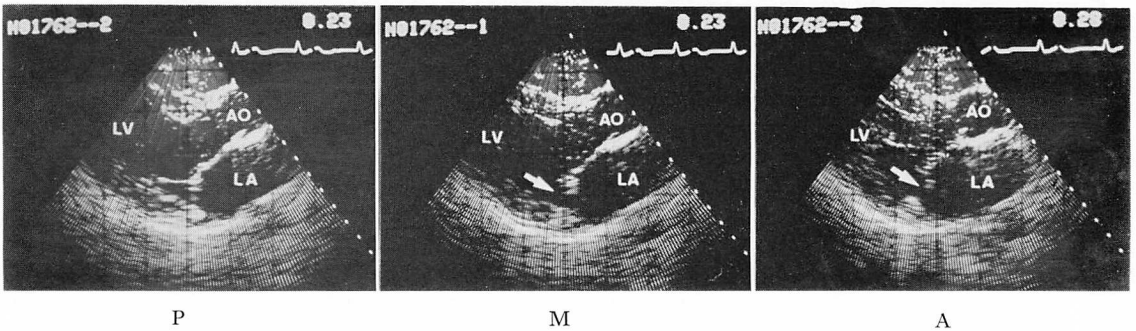


Fig. 7. Three long axis views of the mitral valve.

Prolapse of the PML is seen in the anterior commissural portion (A) and in M (arrows).

|       | AML | PML | AML & PML |    |
|-------|-----|-----|-----------|----|
| A     | 3   | 1   |           | 4  |
| M     | 2   | 1   |           | 3  |
| P     | 3   | 4   | 2         | 9  |
| A-M   | 1   | 4   | 2         | 7  |
| M-P   | 2   | 1   |           | 3  |
| A-P   | 1   |     |           | 1  |
| A-M-P | 3   |     |           | 3  |
|       | 15  | 11  | 4         | 30 |

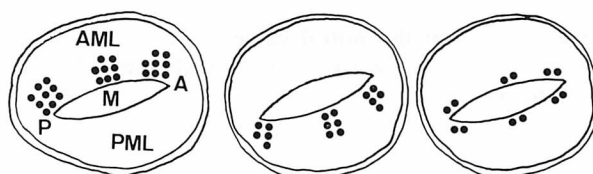


Fig. 8. The leaflets and the sites in which MVP was seen.

Closed circles in the lower figures represent the distribution of the site of MVP. Left=MVP in AML, middle=MVP in PML, right=MVP in both leaflets.

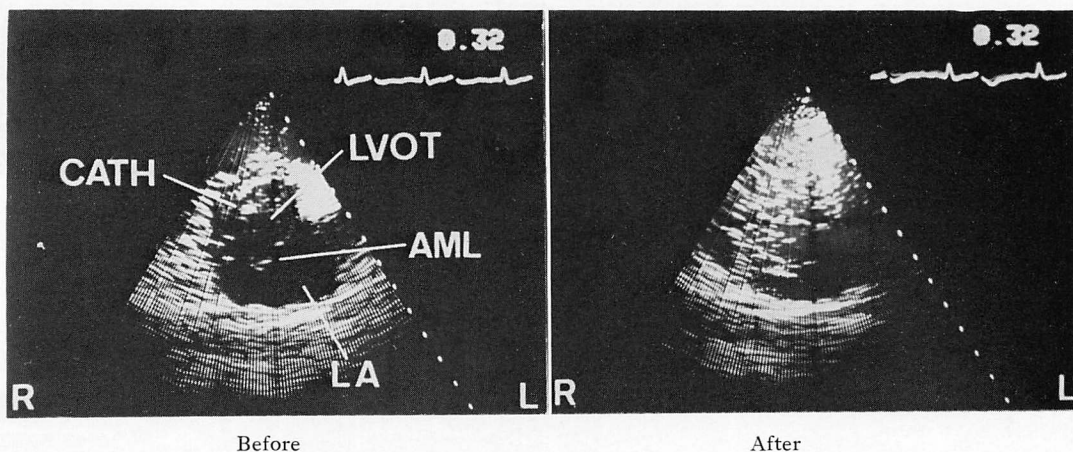


Fig. 9. Contrast echocardiography in the short axis view just above the mitral orifice.

Left: before injection of contrast medium, right: after injection of contrast medium. Regurgitant contrast echo is confined in the posterior commissural portion of the mitral orifice.

た. 下段の図は各弁尖の逸脱部位の「のべ数」を黒丸で表したもので、左は前尖の中央は後尖の、右は両弁尖の逸脱を示す。おのおの前交連部、正中中部、後交連部の間で差がみられなかった。

## 2. 逆流部位の同定

Fig. 9 は 23 歳女性のコントラストエコー図である。僧帽弁逆流の程度は II 度<sup>30)</sup>であった。逸脱は後交連部、正中中部でみられたが、コントラストエコーは左室流出路および左房後交連側に現れ、

**Table 1. The site of MVP and MR, and the grade of MR determined by left ventriculography in 6 cases**

| Case | Age | Sex | Prolapse Leaflet | Prolapse Site | Site of Regurgitation | Grade of MR |
|------|-----|-----|------------------|---------------|-----------------------|-------------|
| 1    | 49  | M   | Both             | A>M           | A                     | III         |
| 2    | 48  | M   | PML              | P             | P                     | III         |
| 3    | 23  | F   | AML              | P>M           | P>M                   | II          |
| 4    | 55  | M   | AML              | P>M           | P                     | I           |
| 5    | 59  | M   | PML              | P>A           | P                     | III         |
| 6    | 52  | F   | PML              | P>M           | P                     | III         |

Grade of MR (30).

逆流が主として後交連部に生じていることがわかる。コントラストエコーを行った6例の逸脱弁尖、逸脱部位、逆流部位、左室造影による逆流の程度を **Table 1** に示した。左室長軸像で逸脱が2ヵ所以上にみられる症例でも、逆流は必ずしも広範囲にはみられず、最も著明な逸脱のある部位に認められた。

3. 僧帽弁前後径、弁尖の高さ

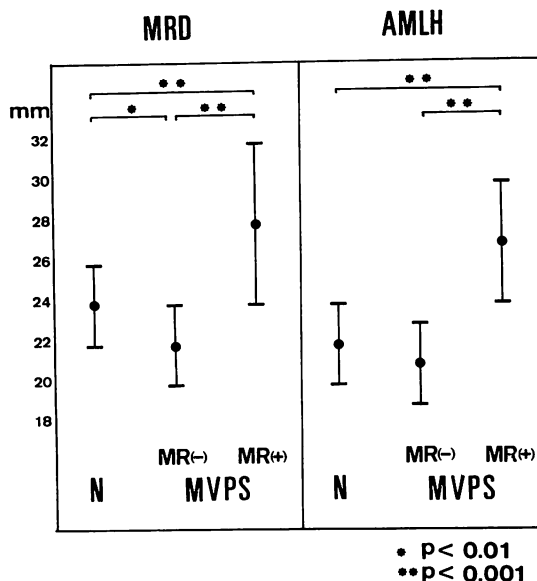
弁輪前後径 (MRD) は正常群  $24 \pm 2$  mm, MVPS 群のうち MR(-) 群  $22 \pm 2$  mm, MR(+) 群  $28 \pm 4$  mm で、各群間で有意差が認められたが ( $p < 0.01$ ,  $p < 0.001$ ), MR (+) 群でとくに大であった。前尖の高さ (AMLH) は正常群  $22 \pm 2$  mm, MR (-) 群  $21 \pm 2$  mm, MR (+) 群  $27 \pm 3$  mm であり、MR (+) 群で有意に大であった ( $p < 0.001$ ) (**Fig. 10**)。後尖の高さについては逸脱の著明な例を除いては計測が困難であった。

4. 左房径、左室径

左房径 (LADI) は正常群  $19 \pm 3$  mm, MVPS 群のうち MR (-) 群  $17 \pm 2$  mm, MR (+) 群  $25 \pm 8$  mm, 左室径 (LVDI) は正常群  $31 \pm 4$  mm, MR (-) 群  $30 \pm 3$  mm, MR (+) 群  $37 \pm 5$  mm と、ともに MR (+) 群で有意に大であり ( $p < 0.005$ ,  $p < 0.001$ ), 弁輪径、弁尖高と同様の傾向を示した (**Fig. 11**)。

5. 手術例<sup>31)</sup>

**Table 1** の Case 1 は、前胸部圧迫感を主訴



**Fig. 10. The mitral ring diameter and the height of the anterior mitral leaflet.**

N=normal controls; MVPS=idiopathic mitral valve prolapse syndrome; MR(-)=without MR; MR(+)=with MR.

に来院、両弁尖の前交連-正中部に逸脱を認め、MRD 27 mm, AMLH 24 mm, LADI 26 mm, LVDI 40 mm とすべて大きく、左室造影で III 度<sup>30)</sup>の逆流がみられ、コントラストエコー法では前交連部からの逆流が認められた。前交連側の弁輪縫縮術を行い、術後臨床症状は著明に改善し、僧帽弁逆流雑音もほぼ消失した。

Case 2 は心不全症状を主訴に来院、後尖の後交連部に逸脱を認め、MRD 22 mm, AMLH 22 mm, LADI 19 mm, LVDI 35 mm とほぼ正常であるが、左室造影で III 度の逆流がみられ、コントラストエコー法で後交連部からの逆流が認められた。弁輪縫縮術の予定であったが、その後腱索の断裂をきたしたため、弁置換術を行い臨床症状は著明に改善した。

考 案

僧帽弁逸脱 (MVP) は Marfan 症候群、冠動

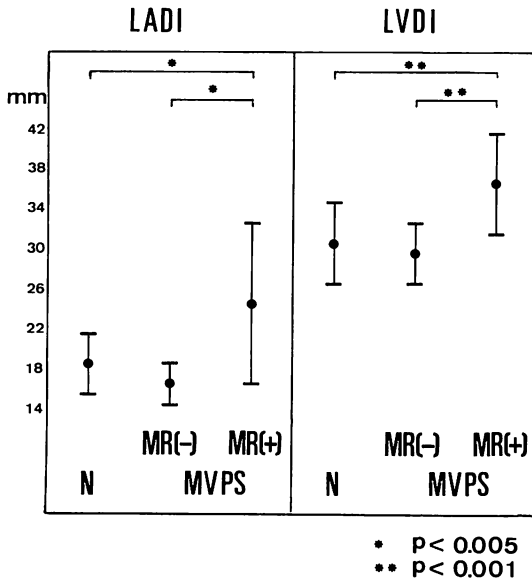


Fig. 11. The left atrial and left ventricular dimensions in mitral valve prolapse syndrome compared with those in normal controls.

LADI=index of the left atrial dimension, LVDI=index of the left ventricular dimension.

脈疾患, 心筋症, 先天性心疾患等様々の疾患で見られることが知られているが<sup>3-5)</sup>, これらははっきりした基礎疾患を有しないものは systolic click-late systolic murmur syndrome として早くから注目されてきた<sup>4)</sup>. 我々が今回対象とした30例は後者すなわち idiopathic(または primary) MVP というべき, ほかに基礎疾患を有しないものである<sup>1-3)</sup>. クリックおよび収縮期雑音の成因が心外性でなく, 僧帽弁由来であることが Barlow らによって示され, さらにそれが僧帽弁の左房内への逸脱によるものであることが次第に明らかにされてきた<sup>6,32,33)</sup>. 初期の報告は右前斜位でのみ左室造影を行っており, 逸脱部位をすべて後尖としている<sup>6-8)</sup>. 左室造影と手術, 病理所見との対比から後尖の逸脱を3つの scallop に区別できることが示されたが<sup>10)</sup>, その後の報告でも右前斜位のみの左室造影では後尖の逸脱としているものが多い<sup>9,11)</sup>. これに対して前尖の逸脱には, 左前斜位

が必要であることが強調されてきた<sup>2)</sup>.

一方, M モードエコー法による MVP の報告は, Shah ら<sup>13)</sup>の発表以来相次いでなされ, 収縮期僧帽弁エコーの後方運動として知られてきたが<sup>14,15)</sup>, 後尖の逸脱のみでなく前尖も含めた両弁尖の逸脱も多くみられることがわかってきた<sup>16,17,19)</sup>.

さらに近年発達してきた超音波断層装置, とりわけセクター電子走査型装置<sup>20-24)</sup>は, 探触子も小さく明瞭な左室長軸像を得ることを可能とし, MVP の診断も容易となってきた. M モード法では逸脱が前尖か後尖か必ずしも明確でなかったが, 断層法によって容易に区別しうようになり<sup>25-29)</sup>, M モード法や左室造影で後尖の逸脱とされてきた所見が断層法により, 前尖の逸脱による場合もあることが指摘されるようになった<sup>29)</sup>.

断層法により, 逸脱弁尖の同定が容易となったが, さらに逸脱部位を両弁尖について, 正中部, 後交連部, 前交連部に区別して同定することが可能である. 断層面と直角方向の方位分解能は約3mmであるから, 各部位を充分区別して写し出すことができる. 各ビーム方向 (Fig. 1) の設定にさいし注意すべきことは, 収縮に伴う心臓の回転の故に, 収縮-拡張両期にわたって同一断層面が写し出されないことである<sup>26)</sup>. 正中部は収縮期に前・後乳頭筋の写らない方向に, 後交連部, 前交連部は収縮期におのおの後, 前乳頭筋の写る方向で, 弁輪エコーの写る少し正中側にビームを向けることが大切である. 逸脱の基準に関しては議論のあるところであり<sup>26,28)</sup>, 正常例でも探触子の当て方によっては逸脱様所見が得られることがある<sup>18,26)</sup>. 本研究の目的が各部位での逸脱の検出であることから, 弁尖が僧帽弁輪を左房側にこえるもののみを逸脱とした (Fig. 2).

我々の結果は, 逸脱の分布が今までの報告と異なり, 後尖よりも前尖にやや多く, 両弁尖は最も少なかった. 逸脱部位別では「のべ数」をみると, 正中部, 前交連部, 後交連部の間で差がみられなかった (Fig. 8). これまでの報告との違いは, 左



室造影, Mモード法では前尖の逸脱が検出しにくかったこと<sup>19,29)</sup>, 断層法による逸脱の基準の違いによるものと考えられる<sup>25,26,28)</sup>.

コントラストエコー法は Gramiak らの報告以来<sup>34)</sup>, カテーテルあるいは末梢静脈からの ICG, 生食, 5% ブドウ糖, 自家血等の注入により, シャントや逆流の検出に有用であることが報告されてきた<sup>35-41)</sup>. MR の診断にもすでに Mモード法<sup>35)</sup>, 断層法<sup>42)</sup>による試みがなされており, とくに断層法によって逆流の方向, 部位, 程度を知ることが可能である. 逆流部位の決定は左室短軸断層面で行い, 後尖の写る位置では左室内エコーを把えてしまうので, Fig. 3 の矢印方向にビームを向けることが大切である. カテーテル先端の位置も, 造影剤の量が少ないか, 注入速度が遅い場合には問題となる. このような場合, カテーテルの周囲にしかコントラストエコーを生じないので, 逆流部位の判定を誤まる恐れがあるからである. 注入物質は生食, 5% ブドウ糖, ICG でも可能であるが, 右心系と異なり血流が速いので, ウログラフィンを造影剤自動注入装置を用いて注入した時が最も良い像が得られ, また再現性も良い. 心室性期外収縮によって, 左房への逆流が生じうるので<sup>32)</sup>, 注入の時に注意する必要がある. 逸脱が2ヵ所以上で生じているものでも, 逆流は必ずしも広範囲にみられないことは手術手技の選択に重要である (Table 1).

MVPS で僧帽弁輪が拡大することは病理あるいは手術の所見から知られており<sup>43-46)</sup>, 断層法による計測でもやはり大である<sup>47)</sup>. 弁尖の高さも大となる<sup>44-46)</sup>. 断層法で弁尖の高さと幅を計測した試みもあり<sup>48)</sup>, とくに後尖で大としているが, 我々の計測では明らかな逸脱例を除くと, 後尖の高さの正確な計測は現在の装置をもってしては困難であった. 僧帽弁輪前後径は正常群と MR (-) 群とで有意差があったが, 装置の分解能と測定のみつかしさを考えると, ほとんど両群に差がないと考えられる. MR (+) 群では弁輪径, 左房径, 左室径が有意に大であるが, リウマチ性 MR で

もこれらは大となるので<sup>43,46)</sup>, MVPS でも MR の程度が強くなるに従い, これらの拡大をきたしてくるものと考えられる. 弁輪の拡大著しいものは, 弁輪縫縮や弁輪形成術では不十分となる可能性が強いので<sup>49)</sup>, これも手術法選択にさいし考慮する必要がある. 我々は2症例に手術を行い, 術前の左室長軸断層法による逸脱弁尖, 逸脱部位の同定, コントラストエコー法による逆流部位の同定の正当性を術中所見により確認しえた.

## 結 語

- 1) 超音波断層法により, 僧帽弁逸脱部位 (前交連部, 正中部, 後交連部) の診断が可能である.
- 2) 左室短軸コントラストエコー法により, 僧帽弁逆流部位の決定が可能であり, これは手術手技の選択に有用である.
- 3) 僧帽弁逸脱症候群の逸脱部位は, 後尖に比較して前尖にやや多いが, 前交連部, 後交連部, 正中部の間で差がみられなかった.
- 4) 僧帽弁輪前後径, 前尖高, 左房径, 左室径, ともに僧帽弁逸脱症候群の中で MR (+) 群において大であった. 後尖の高さの計測は著明な逸脱例を除くと困難であった.

## 文 献

- 1) Nutter DO, Wickliffe C, Gilbert CA, Moody C, King SB: The pathophysiology of idiopathic mitral valve prolapse. *Circulation* 52: 297, 1975
- 2) Ranganathan N, Silver MD, Robinson TI, Wilson JK: Idiopathic prolapsed mitral leaflet syndrome. Angiographic-clinical correlations. *Circulation* 54: 707, 1976
- 3) Barlow JB, Pocock WA: Mitral valve prolapse, the specific billowing mitral leaflet syndrome, or an insignificant non-ejection systolic click. *Amer Heart J* 97: 277, 1979
- 4) Devereux RB, Perloff JK, Reichek N, Josephson ME: Mitral valve prolapse. *Circulation* 54: 3, 1976
- 5) 坂本二哉, 一安弘文, 林 輝美, 松久茂久雄: クリック症候群の心電図, 心音図, 心機図, 心エコー図による観察. *臨床心音図* 4: 507, 1974
- 6) Barlow JB, Bosman CK: Aneurysmal protrusion of the posterior leaflet of the mitral valve. *An*

- auscultatory-electrocardiographic syndrome. *Amer Heart J* **71**: 166, 1966
- 7) Criley JM, Lewis KB, Humphries JO, Ross RS: Prolapse of the mitral valve: Clinical and cine-angiographic findings. *Brit Heart J* **28**: 488, 1966
  - 8) Grossman H, Fleming RJ, Engle MA, Levin AH, Ehlers KH: Angiocardiography in the apical systolic click syndrome. *Radiology* **91**: 898, 1968
  - 9) Scampardonis G, Yang SS, Maranhao V, Goldberg H, Gooch AS: Left ventricular abnormalities in prolapsed mitral leaflet syndrome. *Circulation* **48**: 287, 1973
  - 10) Ranganathan N, Silver MD, Robinson TI, Kostuk WJ, Felderhof CH, Patt NL, Wilson JK, Wingle ED: Angiographic-morphologic correlation in patients with severe mitral regurgitation due to prolapse of the posterior mitral valve leaflet. *Circulation* **48**: 514, 1973
  - 11) Aranda JM, Befeler B, Lazzara R, Embi A, Machado H: Mitral valve prolapse and coronary artery disease. Clinical, hemodynamic, and angiographic correlations. *Circulation* **52**: 245, 1975
  - 12) Smith ER, Fraser DB, Purdy JW, Anderson RN: Angiographic diagnosis of mitral valve prolapse: Correlation with echocardiography. *Amer J Cardiol* **40**: 165, 1977
  - 13) Shah PM, Gramiak R: Echocardiographic recognition of mitral valve prolapse. *Circulation* **42**: III-45, 1970, (abstr)
  - 14) Dillon JC, Haine CL, Chang S, Feigenbaum H: Use of echocardiography in patients with prolapsed mitral valve. *Circulation* **43**: 503, 1971
  - 15) Kerber RE, Isaefl DM, Hancock EW: Echocardiographic patterns in patients with the syndrome of systolic click and late systolic murmur. *New Engl J Med* **284**: 691, 1971
  - 16) Popp RL, Brown OR, Silverman JF, Harrison DC: Echocardiographic abnormalities in the mitral valve prolapse syndrome. *Circulation* **49**: 428, 1974
  - 17) DeMaria AN, King JF, Bogren HG, Lies JE, Mason DT: The variable spectrum of echocardiographic manifestations of the mitral valve prolapse syndrome. *Circulation* **50**: 33, 1974
  - 18) Weiss AN, Mimbs JW, Lndbrook PA, Sobel BE: Echocardiographic detection of mitral valve prolapse. Exclusion of false positive diagnosis and determination of inheritance. *Circulation* **52**: 1091, 1975
  - 19) Cohen MV: Double mitral leaflet prolapse: Echocardiographic-phonocardiographic correlation. *Amer Heart J* **91**: 168, 1976
  - 20) von Ramm OT, Thurstone FL: Cardiac imaging using a phased array ultrasound system. I. System design. *Circulation* **53**: 258, 1976
  - 21) Kisslo J, von Ramm OT, Thurstone FL: Cardiac imaging using a phased array ultrasound system II. Clinical technique and application. *Circulation* **53**: 262, 1976
  - 22) 町井 潔, 遠田栄一, 井田喜博, 飯沼一浩: セクタ電子走査型装置による心臓の超音波断層法—とくに心尖部からの検査法について—. *超音波医学* **5**: 31, 1978
  - 23) 近藤敏郎, 黒田正夫, 小川俊雄, 片倉景義, 神田浩, 中川健治: 心臓診断用電子セクタ走査超音波断層装置. *超音波医学* **4**: 289, 1977
  - 24) 松尾裕英, 松本正幸, 北島 颯, 浜中康彦, 大原龍彦, 土井光徳, 千田彰一, 山田義夫, 木村 熙, 阿部裕: 心臓領域における扇形電子走査型超音波断層法の臨床応用に関する検討. *超音波医学* **4**: 295, 1977
  - 25) Sahn DJ, Allen HD, Goldberg SJ, Freedman WF: Mitral valve prolapse in children. A problem defined by real-time cross-sectional echocardiography. *Circulation* **53**: 651, 1976
  - 26) Gilbert BW, Schatz RA, von Ramm OT, Behar VS, Kisslo JA: Mitral valve prolapse. Two-dimensional echocardiographic and angiographic correlation. *Circulation* **54**: 716, 1976
  - 27) 田中元直, 香坂茂美, 寺沢良夫, 柏木 誠, 引地久春, 目黒泰一郎, 渡辺 恵, 武田久尚: 収縮後期雑音を呈した僧帽弁閉鎖不全症における僧帽弁動態と心雑音について. *臨床心音図* **5**: 679, 1975
  - 28) 田中元直, 渡辺 恵, 香坂茂美, 寺沢良夫, 柏木誠, 引地久春, 目黒泰一郎, 武田久尚: 僧帽弁閉鎖不全症における収縮期雑音と弁動態の関連について. *J Cardiology* **6**: 281, 1976
  - 29) 寺沢良夫, 田中元直, 仁田桂子, 柏木 誠, 目黒泰一郎, 引地久春, 渡辺 恵, 武田久尚, 高宮 誠: 僧帽弁逸脱症における UCG 診断. *心臓* **9**: 285, 1977
  - 30) Sellers RD, Levy MJ, Amplatz K, Lillehei CW: Left retrograde cardioangiography in acquired cardiac disease. Technique, indications and interpretations in 700 cases. *Amer J Cardiol* **14**: 437, 1964
  - 31) 内山巖雄, 一色高明, 小泉克己, 大内尉義, 桑子賢司, 梅田 徹, 町井 潔, 古田昭一: 実時間断層法エコー図とコントラスト法の併用による僧帽弁逸脱の部位診断と手術法の選択. *J Cardiology* **9**: 689, 1979
  - 32) Barlow JB, Pocock WA, Marchand P, Denny M: The significance of late systolic murmurs. *Amer Heart J* **66**: 443, 1963
  - 33) Barlow JB, Bosman CK, Pocock WA, Marchand

- P: Late systolic murmurs and non-ejection (mid-late) systolic clicks. An analysis of 90 Patients. *Brit Heart J* **30**: 203, 1968
- 34) Gramiac R, Shah PM, Kramer DH: Ultrasound cardiography: contrast studies in anatomy and function. *Radiology* **92**: 939, 1969
- 35) Kerber RE, Kioschos JM, Lauer RM: Use of an ultrasonic contrast method in the diagnosis of valvular regurgitation and intracardiac shunts. *Amer J Cardiol* **34**: 722, 1974
- 36) Valdes-Cruz LM, Pieroni DP, Rolando JA, Varghese PJ: Echocardiographic detection of intracardiac right-to-left shunts following peripheral vein injections. *Circulation* **54**: 558, 1976
- 37) Valdes-Cruz LM, Pieroni DP, Rolando JA, Shematek JP: Recognition of residual post operative shunts by contrast echocardiographic techniques. *Circulation* **55**: 148, 1977
- 38) Seward JB, Tajik AJ, Hagler DJ, Pitter DG: Contrast echocardiography in single or common ventricle. *Circulation* **55**: 513, 1977
- 39) Shan DJ, Allen HD, George W, Mason M, Goldberg SJ: The utility of contrast echocardiographic techniques in the care of critically ill infants with cardiac and pulmonary disease. *Circulation* **56**: 959, 1977
- 40) Seward JB, Tajik AJ, Hagler DJ, Ritter DG: Peripheral venous contrast echocardiography. *Amer J Cardiol* **39**: 202, 1977
- 41) Lieppe W, Behar VS, Scallion R, Kisslo JA: Detection of tricuspid regurgitation with two-dimensional echocardiography and peripheral vein injections. *Circulation* **57**: 128, 1978
- 42) 田中元直, 目黒泰一郎, 今野 淳, 仁田新一, 田林 晁一, 堀内藤吾, 柏木 誠, 渡辺 恵, 引地久春, 仁田桂子, 武田久尚, 海老名敏明, 萩原芳夫, 三木基弘, 飯沼一浩, 城所 剛: 心断層造影法 (Contrast tomography) とその臨床的意義. *超音波医学* **5**: 23, 1978
- 43) Bulkley BH, Roberts WC: Dilatation of the mitral annulus. A rare cause of mitral regurgitation. *Amer J Med* **59**: 457, 1975
- 44) Shappell SD, Marshall CE, Brown RE, Bruce TA: Sudden death and the familial occurrence of mid-systolic click, late systolic murmur syndrome. *Circulation* **48**: 1128, 1973
- 45) Marshall CE, Shappell SD: Sudden death and the ballooning posterior leaflet syndrome. Detailed anatomic and histochemical investigation. *Arch Pathol* **98**: 134, 1974
- 46) Carpentier A, Guerinon J, Deloche A, Fabiani JN, Relland J: Pathology of the mitral valve. Introduction to plastic and reconstructive valve surgery. Ed by Kalmanson D. *In* The Mitral Valve, Edward Arnold, London, 1976, p 65-77
- 47) 桑子賢司, 梅田 徹, 古田昭一, 町井 潔: セクター式電子走査型超音波心臓断層法による僧帽弁輪動態の観察と弁輪径の計測. *J Cardiology* **8**: 621, 1978
- 48) DeMaria AN, Bommer W, Wiennert L, Neumann A, Mason DT: Abnormalities of cardiac structure in mitral prolapse syndrome: evaluation by cross-sectional echocardiography. *Circulation* **56** (Suppl III): III-111, 1977
- 49) McKay R, Yacoub MH: Clinical and pathological findings in patients with "floppy" valves treated surgically. *Circulation* **47** and **48** (Suppl III): III-63, 1973