

右室負荷疾患における左室の形態と機能

Left ventricular shape and function in patients with chronic right ventricular overloading

赤石 誠
 秋月 哲史
 半田俊之介
 大西 祥平
 後藤 敏夫
 小川 聡
 川村 陽一
 中村 芳郎

Makoto AKAISHI
 Satoshi AKIZUKI
 Shunnosuke HANDA
 Shohei OHNISHI
 Toshio GOTOH
 Satoshi OGAWA
 Yoichi KAWAMURA
 Yoshiro NAKAMURA

Summary

To clarify the influence of right ventricular overloading on left ventricular shape and function, we analyzed the cross-sectional echocardiogram, left ventriculogram and the data determined by cardiac catheterization in 18 patients (Group II, III) with right ventricular overloading and compared with those in 11 normal subjects (Group I). Group II represented right ventricular pressure overloading; 7 patients with pure mitral stenosis with pulmonary hypertension, 2 with primary pulmonary hypertension and one with pulmonic valvular stenosis. Group III represented right ventricular volume overloading; 8 patients with secundum atrial septal defect.

Left ventricular anterior-posterior diameter / septal-lateral diameter ratio (d_2/d_1) in end-diastole on the short-axis view of the cross-sectional echocardiogram, which indicated the shape of the left ventricle, was larger in Group II and III than in group I. This suggested that the shape of the left ventricle on the short axis view was not circular but elliptical. Moreover, d_2/d_1 was correlated with left ventricular and right ventricular systolic pressure difference ($r = -0.707$, $p < 0.01$), right ventricular systolic pressure ($r = 0.668$, $p < 0.01$) and right ventricular end-diastolic pressure ($r = 0.607$, $p < 0.01$). There was no correlation between d_2/d_1 and Qp/Qs in atrial septal defect.

Short axis/long axis ratio (D/L) observed by the right anterior oblique left ventriculogram was larger in Group II and III than in Group I.

There was no significant difference in mean aortic pressure, heart rate and left ventricular end-diastolic pressure among three groups. Nevertheless, left ventricular stroke work index of each group was 66.7 ± 4.0 , 43.5 ± 4.5 , 45.7 ± 6.0 g·m/beat/m² (mean \pm S.E.), respectively. That of right ven-

慶応義塾大学医学部 呼吸循環内科
 東京都新宿区信濃町 35 (〒160)

Cardio-pulmonary Division, Department of Medicine,
 School of Medicine, Keio University, Shinanomachi
 35, Shinjuku-ku, Tokyo 160

Presented at the 19th Meeting of the Japanese Society of Cardiovascular Sound held in Kyoto, October 20-21, 1979

Received for publication November 24, 1979

tricular overloading was smaller than normal subjects.

These data indicated that in chronic right ventricular overloading, left ventricular shape was modified by the degree of right ventricular pressure load, and suggested that the left ventricular deformity in right ventricular overloading depressed left ventricular pump function.

Key words

Right ventricular overloading
Interventricular septum

Left ventricular shape

Left ventricular function

はじめに

心臓の右室と左室は心室中隔, 心筋線維束の一部を共有し, 同一の心膜で包まれている. そのため, 両者の解剖学的関係はきわめて密接であると理解される.

一方, 両心室は肺循環系ならびに体循環系を介し直列につながっており, 血行動態的にも密接に関係している.

このように複雑な関係が存在するため, 一方の心室への負荷が, 他方の心室の機能および形態にどのような機序で影響を与えるかを理解することは困難である.

右心系と左心系をおのおの独立して循環させることにより, 両心室が相互に循環回路を介さない直接的影響を与えていることを示した急性実験の報告^{1,2)}もみられる. しかしながらそれが臨床例においてどのように応用されるかにつき考察する時, 多くの問題³⁾が存在する.

以上の点を考慮しつつ, 我々は左室負荷を有しない右室負荷疾患における左室の形態および機能につき検討し, 両者の関係について考察を加えた.

対象と方法

胸痛等の精査目的で諸検査を施行し, 心血管系に異常を認めない正常対照例 11 例 (平均 45.5 歳, 25~68 歳) を第 I 群とした. 肺動脈平均圧 17 mmHg 以上の純型僧帽弁狭窄症 7 例, 肺動脈弁狭窄症 1 例, 原発性肺高血圧症 2 例 (平均 45.2 歳, 24~68 歳) を第 II 群 (右室負荷群) とした. 心房中隔二次口欠損症 (Qp/Qs 平均 2.7, 1.7~4.1) 8

例 (平均 39.8 歳, 22~65 歳) を第 III 群 (容量負荷群) とした.

心断層エコー図は周波数 2.4 MHz の 32 素子よりなる transducer を有する東芝製 SSH-11A を用い, Sony 製 videocassette KCA60 により, 30 frames/sec にて記録した. 得られた記録より乳頭筋がかろうじて見える高さでの左室短軸横断面を拡張末期 (心電図での QRS complex のはじまり) においてトレースし, その形態につき下記の方法で分析した.

心室中隔の右室面と, 右室の前壁および後壁との接合部を結んだ直線の垂直二等分線をひき, 左室内径 d_1 を, さらにその垂直二等分線より左室内径 d_2 を求めた (Fig. 1). そして d_2 と d_1 の比

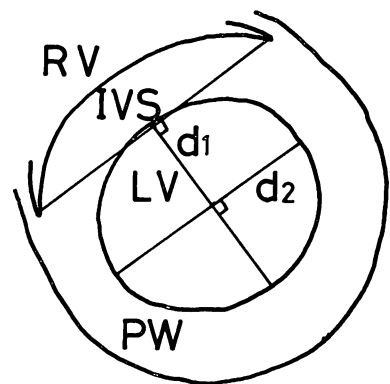


Fig. 1. The figure showing the way of calculating d_2/d_1 in the trace of the short axis view of the crosssectional echocardiogram.

RV=right ventricle; IVS=interventricular septum; LV=left ventricle; PW=posterior wall of the left ventricle.

(d_2/d_1) をもって左室短軸横断面における形態を表わす指標とした。

心臓カテテル検査を行い、左室と右室の内圧を同時記録により求めた。

心拍出量は Fick 法あるいは熱希釈法により求めた。左室一回仕事係数は、(大動脈平均圧-左室拡張末期圧)×心拍出量/心拍数×0.0136 g·m/beat/BSA·m² により求めた。

左室造影は右前斜位 30° にて行ない、6 inches の image intensifier を用いて、50 frames/sec で 35 mm の film に記録した。得られた拡張末期像より長軸 L と、面積 S を求め、短軸 D を以下の式により算出した。

$$D = 4S/\pi L$$

D/L をもって左室長軸横断面における形態を表わす指標とした。

成 績

第 II 群、第 III 群の d_2/d_1 は第 I 群に比べて大であった (Fig. 2)。これは右室負荷疾患において、拡張末期の短軸横断面での左室形態が正常例

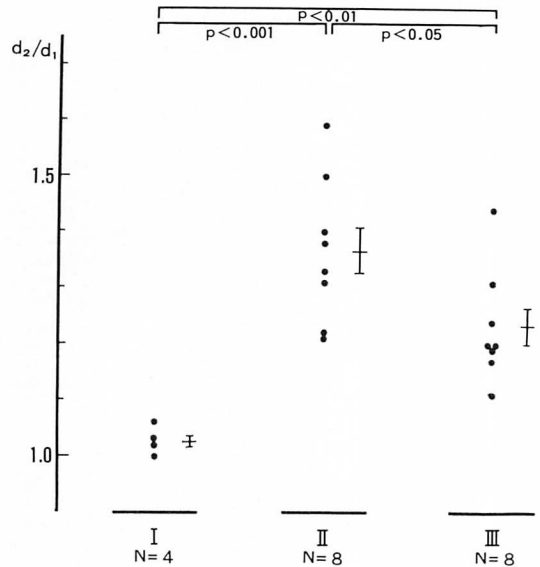


Fig. 2. Echocardiographic analysis of left ventricular end-diastolic shape on the short axis view.

Bar with central line = mean ± S.E.

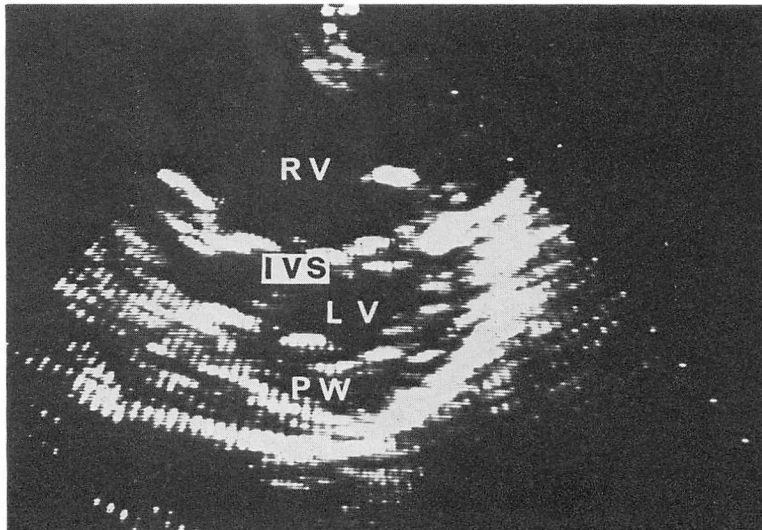


Fig. 3. End-diastolic shape of the left ventricle in a patient with primary pulmonary hypertension (Short-axis view of the cross-sectional echocardiogram).

Right ventricular systolic pressure: 78 mmHg, right ventricular end-diastolic pressure: 12 mmHg.

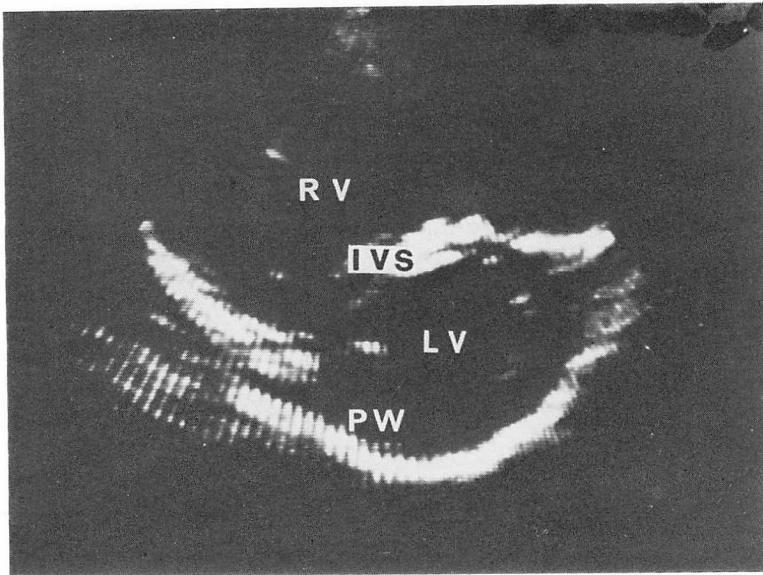


Fig. 4. End-diastolic shape of the left ventricle in a patient with atrial septal defect (short-axis view of the cross-sectional echocardiogram).

Right ventricular systolic pressure: 43 mmHg, right ventricular end-diastolic pressure: 4 mmHg, Q_p/Q_s : 3.4.

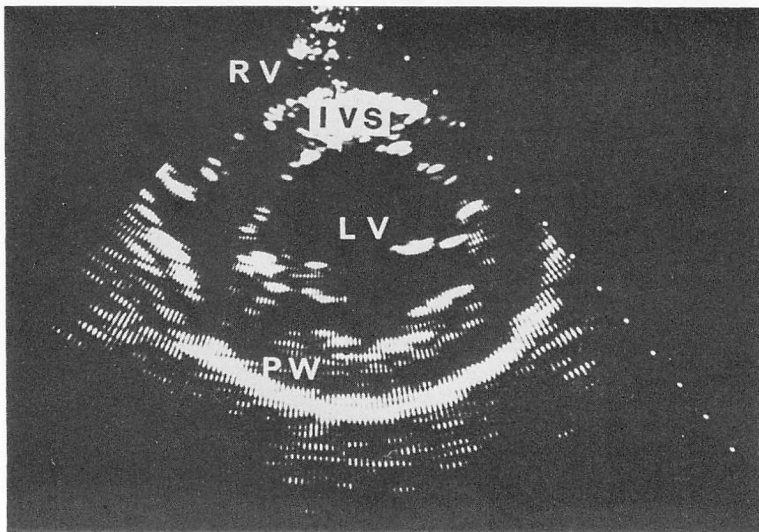


Fig. 5. End-diastolic shape of the left ventricle in a normal heart (short-axis view of the cross-sectional echocardiogram).

に比べて扁平化していることを示している。実例として示した **Fig. 3** は肺動脈平均圧 50 mmHg, 右室収縮期圧 78 mmHg, 右室拡張期圧 12 mmHg, d_2/d_1 1.59 の原発性肺高血圧症, **Fig. 4** は右室収縮期圧 43 mmHg, 右室拡張末期圧 4 mmHg, Qp/Qs 3.4, d_2/d_1 1.44 の心房中隔欠損症, **Fig. 5** は d_2/d_1 1.03 の正常対照例であるが, 上述の傾向は明らかであった。また, 第 II 群と第 III 群の右室収縮期圧はそれぞれ平均 60.3 mmHg, 35.8 mmHg で, 第 II 群のほうが第 III 群に比べ高値を示していた ($p < 0.05$)。さらに **Fig. 2** では示していないが, 肺動脈平均圧 9 mmHg, 12 mmHg の純型僧帽弁狭窄症 2 例の d_2/d_1 は, 1.03, 1.06 と第 I 群と同様な値を示していた。

d_2/d_1 は, 左室右室収縮期圧較差と有意な逆相関 ($r = -0.707$, $p < 0.01$) を示した (**Fig. 6**)。さらに, それは右室収縮期圧 ($r = 0.668$, $p < 0.01$), 右室拡張末期圧 ($r = 0.607$, $p < 0.01$) とも相関を示した。しかし, d_2/d_1 と心房中隔欠損症の Qp/Qs の間には相関はみられなかった。

Fig. 7 は各群の右前斜位左室造影より得られた長軸横断面の D/L を示しているが, 第 II 群, 第 III 群の D/L が第 I 群より大であった。

大動脈平均圧, 心拍数, 左室拡張末期圧は各群間で有意差を認めなかった (**Fig. 8**) が, 左室一回仕事係数は右室負荷疾患において低下していた (**Fig. 9**)。

考 案

右室負荷において左室形態が変化する可能性は, 病理学的⁴⁾にも, 実験的⁵⁾にも示されている。今回示された短軸横断面の左室の扁平化は, 臨床例でも同様な傾向を有することを示している。リウマチ性病変などにより, 左室形態が変化しているといわれている僧帽弁狭窄症^{6,7)}においても, 短軸横断面でみると右室の圧負荷の程度と形態の変化との間に関連がみられた。心房中隔欠損症において, 右室の容量を間接的にではあるにせよ示していると考えられる Qp/Qs と, 扁平化の間に相関がないことを考えあわせ, **Fig. 6** を検討すると, 圧負荷が左室の短軸横断面での扁平化に大きく関

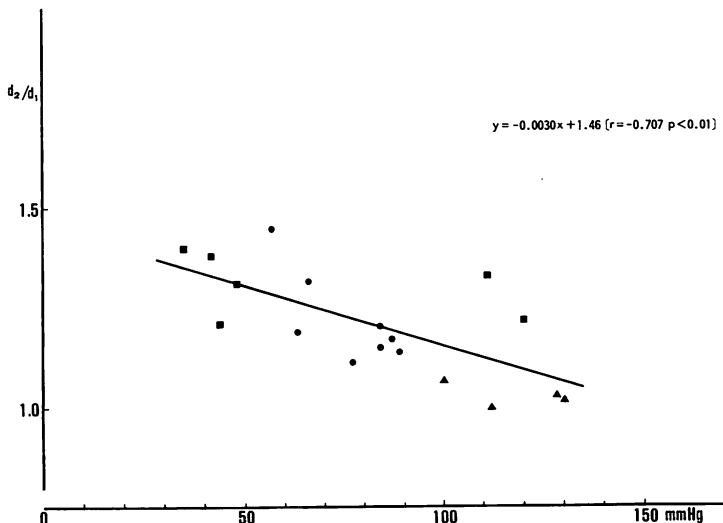


Fig. 6. Correlation between d_2/d_1 in end-diastole and left ventricular and right ventricular systolic pressure difference.

▲ = Group I; ■ = Group II; ● = Group III.

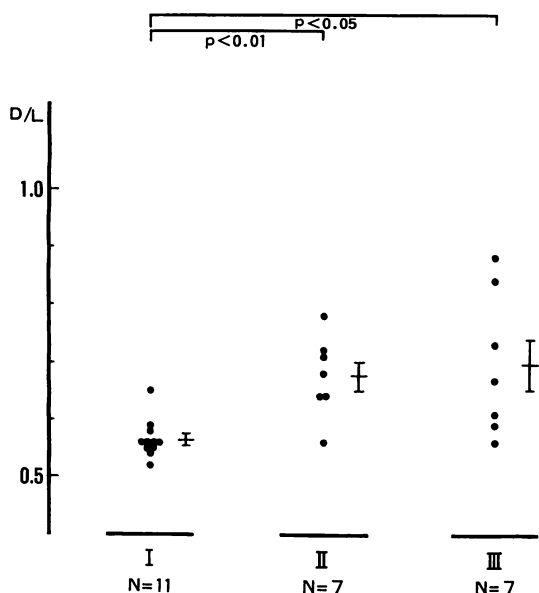


Fig. 7. Left ventriculographic analysis of end-diastolic shape on the right anterior oblique view.

Bar with central line=mean±S.E.

与していると結論することができる。扁平化を数値化してはおらず、明確に結論づけてはいないものの、この点を示唆する報告⁸⁻¹¹⁾もみられる。しかしながら、右室容量がどの程度扁平化に関与しているのかどうかについては、明らかにすることはできなかった。

拡張末期の形態が、拡張末期圧のみならず収縮期圧にも良く相関したという点は、左室形態の変化が右室内圧による心室中隔の左室側への扁位といった単純な機序によるというよりも、むしろ長期間にわたる圧負荷によりもたらされた様々な因子による複雑な機序によることを示していると思われる。加えて、右室の容量が左室拡張末期圧を変化させることは実験的にも示されており^{12,13)}、右室容量が左室の形態変化を修飾する可能性は考えられる。しかし、臨床例においては容量が大になれば、内圧が高くなるという従属関数的な面が得られてしまい、容量負荷と圧負荷を明確に分類し比較することは困難であろう。

右前斜位左室造影上、右室負荷疾患においては、

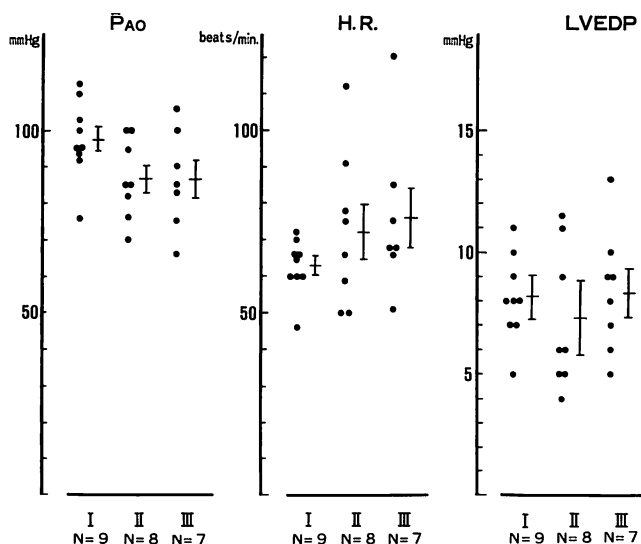


Fig. 8. Comparisons of the data determined by cardiac catheterization among three groups.

\bar{P}_{AO} =mean aortic pressure; H.R.=heart rate; LVEDP=left ventricular end-diastolic pressure; bar with central line=mean±S.E.

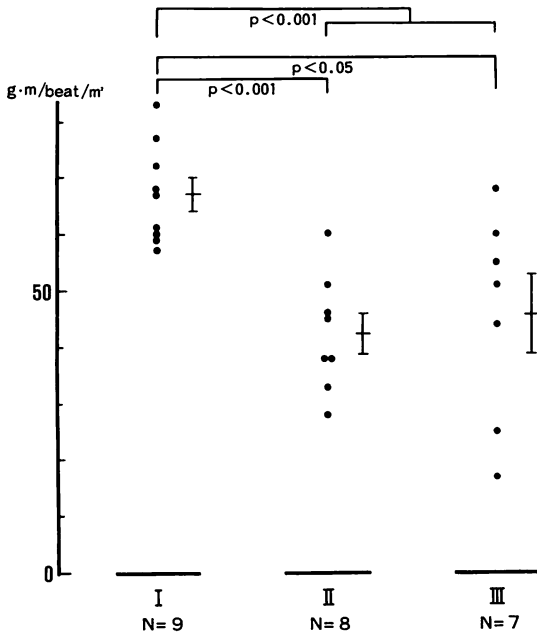


Fig. 9. Comparison of left ventricular stroke work index among three groups.
Bar with central line=mean±S.E.

長軸に比して投影された面積より得られた短軸が長いという傾向がみられた。しかし、今回の検討では Fig. 8 で示された第 II 群は 1 例を除き僧帽弁狭窄症であり、肺動脈狭窄症の D/L は 0.56 であった。僧帽弁狭窄症の左室形態変化はリウマチ病変により修飾されている^{6,7)} 可能性もあるので、第 II 群の左室造影上の形態変化を単純に右室負荷のみに由来するものと結論することはできない。一方、そのようなリウマチ病変による修飾が考えられない第 III 群で、左室造影像の形態に変化が見られたことは注目される。右室容量の増大により心臓の位置の回転が生じ、長軸を正当に評価しえなかったために、左室形態自体はあまり変化していないにもかかわらず、左室造影上そのように見えているに過ぎないという可能性はある。一方、容量負荷により右室が球形化し、それに伴い左室の長軸の短縮傾向、短軸の延長傾向がひきおこされた可能性も示唆される。

Cardiac performance を決定する因子は、心拍数、前負荷、後負荷、収縮性であるとされている。臨床例では多くの場合、ある一時点での血行動態しか得られぬ以上、心拍数と後負荷を表わす指標としての大動脈平均圧に有意差がない各群において、cardiac performance を表わす指標として、左室一回仕事係数をとりあげ、前負荷を勘案して比較検討することは妥当であると考えられる。

本研究において第 II 群、第 III 群の左室一回仕事係数の低下は一回拍出量の低下と同義であると解釈してよい。上述した点を考慮すると、その原因として収縮性の低下あるいは前負荷の減少が考えられる。左室を回転楕円体として左室造影から計算した拡張末期容量と、Fick 法あるいは熱希釈法から求めた一回拍出量の関係を求め (Fig. 10)、扁平化した左室の拡張末期容量を Fig. 6 で示した回帰式より求めた d_2/d_1 を用いて、下記のごとく補正し算出し、

$$V = (\pi/6)D^2L/(d_2/d_1)$$

Fig. 10 と同様な関係を求め比較すると、Fig. 11 は Fig. 10 に比して正常対照群と右室負荷群の重なりが大になっている。右室負荷時の左室の心筋の収縮性が低下することが実験的に認められていない¹⁴⁾ ことを考えあわせると、Fig. 10 と Fig. 11 の相違は、左室の cardiac performance の低下には収縮性の低下よりもむしろ前負荷の減少が大きく関与していると思われる。

このことは心房中隔欠損症の biplane cineventriculography による左室拡張末期容量が小さいという報告¹⁵⁾ と一致する。

そして容量の縮小化には左室形態の変化が関与し、それには右室圧負荷が大きく影響を与えていると推測することができる。

また、左室拡張末期容量が小さい可能性がある一方、左室拡張末期圧が低くないという事実により、右室負荷時の左室拡張末期圧・容量関係が変化しているという仮説^{12,13)} が導き出される。

しかし、この仮説が正しいとしても前負荷を決定するものが、拡張末期の壁応力であるという一

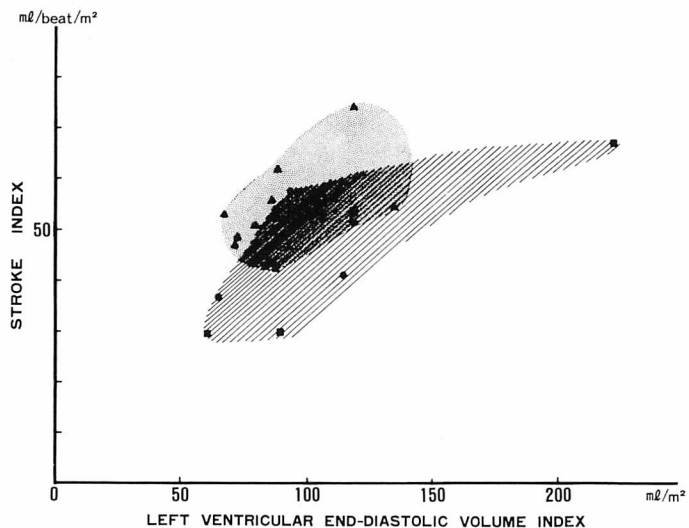


Fig. 10. Relationship between left ventricular end-diastolic volume index and stroke index.

Left ventricular end-diastolic volume index was calculated by assumption of ellipsoid of revolution. Stroke index was determined by Fick's or thermo-dilution method. Normal control group is covered with dots and right ventricular overloading group is covered with oblique lines.

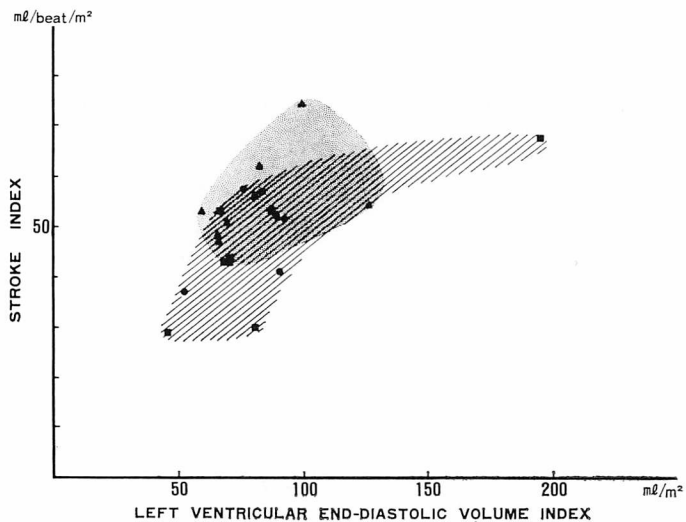


Fig. 11. Relationship between left ventricular end-diastolic volume index and stroke index.

In contrast to Fig. 10, left ventricular end-diastolic volume index is corrected by d_2/d_1 calculated with the regression formula in Fig. 6.

一般的な考え方の上に立てば、拡張末期圧・容量関係の変化が、心筋特性自体によるのか、あるいは単なる形態変化によるのかは不明である。さらに収縮にさいし、いかなる *geometric factor* が関与しているか、慢性の右室負荷疾患でも左室の収縮性が本当に維持されているのか否かについては今後の検討課題であると思われる。

文 献

- 1) Bemis CE, Serur JR, Borkenhagen D, Sonnenblick EH, Urschel CW: Influence of right ventricular filling pressure on left ventricular pressure and dimension. *Circulat Res* **34**: 498, 1974
- 2) Kawamura Y: Mechanical interaction between right and left ventricular hemodynamics—Role of the pericardium and ventricular muscle bundles —. *J Keio Med Soc* **56**: 197, 1979 (in Japanese)
- 3) Ross J: Acute displacement of diastolic pressure-volume curve of the left ventricle: Role of the pericardium and the right ventricle. *Circulation* **59**: 32, 1979
- 4) Kieffer RW, Hutchins GM, Moore GW, Bulkley BH: Reversed septal curvature. Association with primary pulmonary hypertension and Shone syndrome. *Amer J Med* **66**: 831, 1979
- 5) Stool EW, Mullins CB, Leshin SJ, Mitchell JH: Dimensional changes of the left ventricle during acute pulmonary arterial hypertension in dogs. *Amer J Cardiol* **33**: 868, 1974
- 6) Heller SJ, Carleton RA: Abnormal left ventricular contraction in patients with mitral stenosis. *Circulation* **42**: 1099, 1970
- 7) Grant RP: Architectonics of the heart. *Amer Heart J* **46**: 405, 1953
- 8) Weyman AE, Wann S, Feigenbaum H, Dillon JC: Mechanism of abnormal septal motion in patients with right ventricular volume overload. A cross-sectional echocardiographic study. *Circulation* **54**: 179, 1976
- 9) Kisslo J, Ramm OT, Thurstone FL: Cardiac imaging using a phased array ultrasound system. II. Clinical technique and application. *Circulation* **53**: 262, 1976
- 10) Nichol PM, Gilbert BW, Kssillo JA: Two-dimensional echocardiographic assesment of mitral stenosis. *Circulation* **55**: 120, 1977
- 11) Liece W, Scallion R, Behar VS, Kisslo JA: Two-dimensional echocardiographic findings in atrial septal defect. *Circulation* **56**: 447, 1977
- 12) Laks MM, Garner D, Swan HJC: Volume and compliances measured simultaneously in the right and left ventricle of the dog. *Circulat Res* **20**: 565, 1967
- 13) Taylor RR, Covell JW, Sonnenblick EH, Ross J Jr: Dependence of ventricular distensibility on filling of the opposite ventricle. *Amer J Physiol* **213**: 711, 1967
- 14) Kelly DT, Spotnitz HM, Beiser GD, Pierce JE, Epstein SE: Effects of chronic right ventricular volume and pressure loading on left ventricular performance. *Circulation* **44**: 403, 1971
- 15) Popio KA, Gorlin R, Teicholz LE, Chon PF, Bechtel D, Herman MV: Abnormalities of left ventricular function and geometry in adults with an atrial septal defect. *Ventriculographic, hemodynamic and echocardiographic studies*. *Amer J Cardiol* **36**: 302, 1975