

二次孔欠損型心房中隔欠損
症に合併する僧帽弁逸脱：
リアルタイム心断層法による研究

Mitral valve prolapse
associated with ostium
secundum atrial septal
defect: A study by
cross-sectional echocar-
diography

梅田 徹
桑子 賢司
一色 高明
大内 尉義
町井 潔
古田 昭一

Tohru UMEDA
Kenji KUWAKO
Takaaki ISSHIKI
Yasuyoshi OUCHI
Kiyoshi MACHII
Shyoichi FURUTA

Summary

Cross-sectional echocardiograms were examined in 32 patients with secundum atrial septal defect (ASD) to elucidate the mechanism of the mitral valve prolapse (MVP), which is frequent complication in this congenital anomaly. MVP was present in 21 patients (58%). Eleven of them had a prolapse of both leaflets while the remaining patients had a prolapse of a single leaflet (5: anterior leaflet and 5: posterior leaflet, respectively). Although pulmonary to systemic flow ratio (Q_p/Q_s), right ventricular diameter index (RVDI) and the parameter reflecting the degree of flattening of the left ventricle were more increased in patients with MVP than those without MVP, they were not statistically significant except RVDI.

The contraction pattern of the left ventricular wall and the papillary muscles were analyzed through the short axis images. The lateral walls of the left ventricle contracted more vigorously than any other portions of the left ventricle, while in normal subjects the left ventricular wall contracted uniformly. The left ventricle in cases with MVP, however, showed distorted contraction in addition to the hyperkinetic movement of the lateral walls and both papillary muscles failed to close symmetrically. It was suggested that MVP in patients with ASD is induced by the abnormal left ventricular wall movement which was responsible for the slackening of the chordae tendinae as well as failure of papillary muscles to close symmetrically during systole.

Key words

Mitral valve prolapse

Atrial septal defect

Cross-sectional echocardiography

三井記念病院 循環器センター
東京都千代田区神田和泉1 (〒101)

Center for Cardiovascular Disease, Mitsui Memorial
Hospital, Kanda-Izumi-cho 1, Chiyoda-ku, Tokyo
101

Presented at the 18th Meeting of the Japanese Society of Cardiovascular Sound held in Tokyo, April 2-3, 1979
Received for publication June 25, 1979

はじめに

二次孔欠損型心房中隔欠損症 (以下 ASD) に、しばしば僧帽弁逸脱 (以下 MVP) を合併することは知られているが、その成因についてはまだ議論の余地のあるところである。今回我々は電子式セクタースキャンによるリアルタイムの心断層法を用いて、ASD における MVP の成因について検討した。

対象と方法

対象は ASD 36 例 (男 16 例, 女 20 例) で年齢は 4~57 歳, 平均 24 歳である。36 例中 32 例に手術を施行したが、このうち 5 例に僧帽弁閉鎖不全症 (MR) の合併を左室造影および手術により認めた。断層装置は東芝製電子セクタースキャン SSH-11A を用いて、長軸像、短軸像また必要に応じて前額面および左室造影の右前斜位に相当する左室像を、ポラロイドフィルムとビデオテープレコーダーに記録し、また同時に M-mode をも併せ記録した。MVP の判定はおもにビデオテープのスローモーション再生により行ったが、そ

の基準は Fig. 1 に示すように、長軸断層像で前後尖付着部の弁輪平面上より、左房側に弁尖の一部ないし全体が収縮時に翻転するものを、MVP 陽性とした。Fig. 2 は前尖の MVP の症例で、弁尖全体が左房側に著明に逸脱しているのが認め

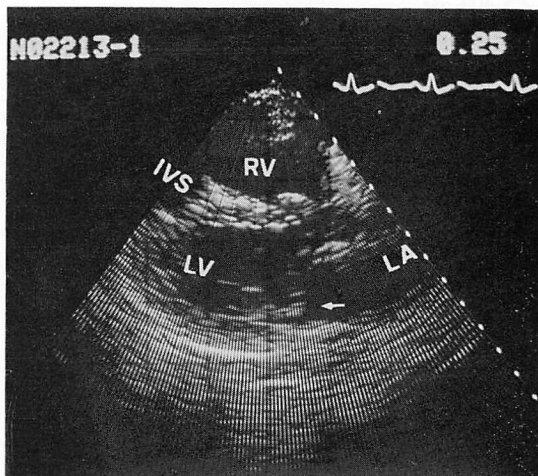


Fig. 2. Prolapse of the anterior mitral leaflet.

Anterior mitral leaflet prolapses toward the left atrium (LA) at mid-systole (arrow). In this case the coaptation of the mitral leaflets is displaced posteriorly.

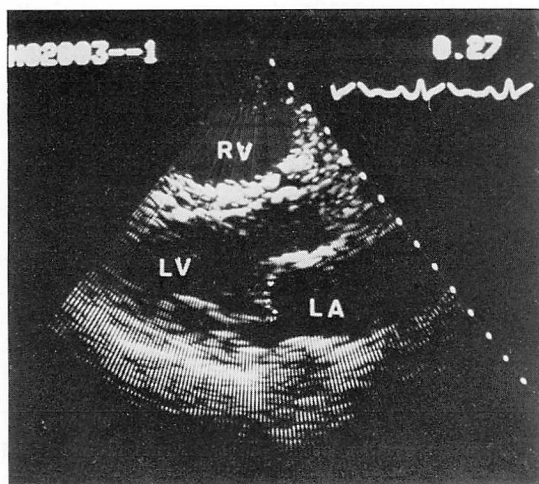
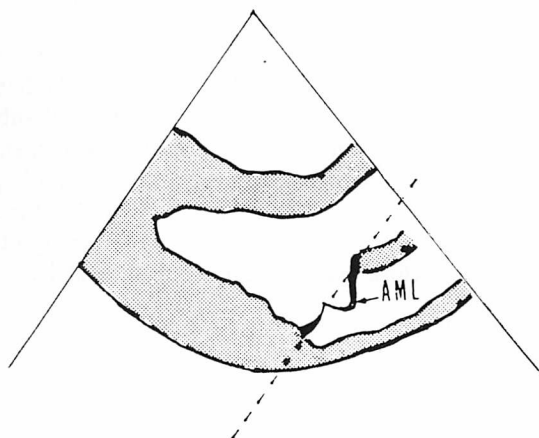


Fig. 1. Cross-sectional echocardiographic criteria of mitral valve prolapse (MVP).

MVP is judged to be present when either one or both of the mitral leaflets protrude to the left atrium (LA) beyond the level of the mitral ring (dotted line).



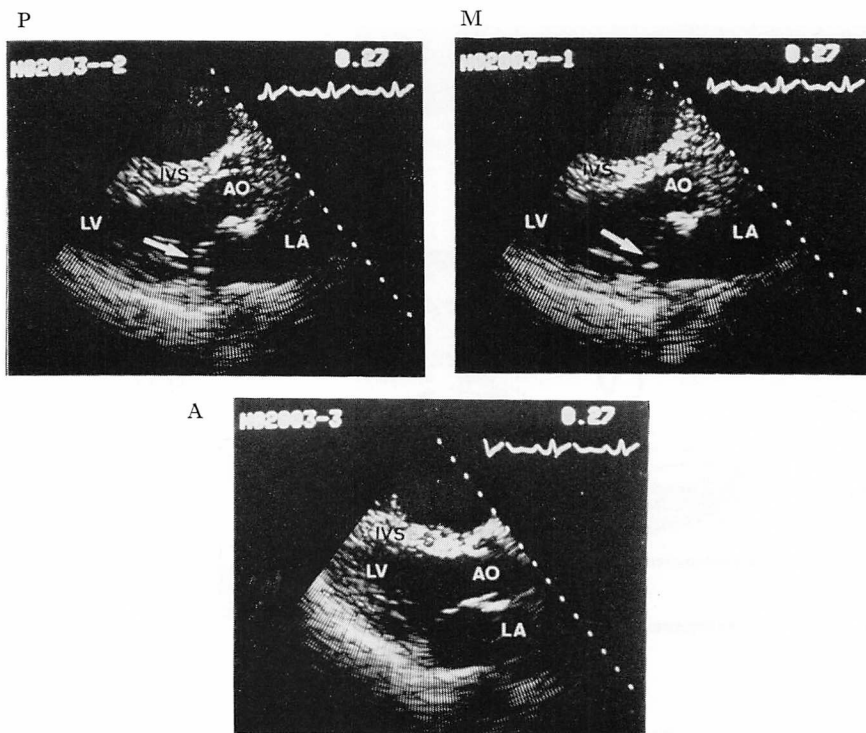


Fig. 3. Three long axis views of the left ventricle.

In this case a prolapse of the anterior mitral leaflet is evident when the sites of posterior commissural and mid-portion of the mitral valve are examined.

P=the site of posterior commissural portion; M=mid-portion of the mitral valve; A=the site of anterior commissural portion.

られる。なお対象のうち、12例においては長軸方向で、前交連側、正中部、後交連側の3部分に分けて断層面を設定して、逸脱部位の同定を試みた³⁴⁾。Fig. 3はそのようにして記録した一例であるが、MVPは後交連から正中部において著明であることがわかる。またFig. 4左に示すように、M-modeから右室の前後径(RVD)を計測したが、一方右の短軸断層で見ると、ASDの左室は円形よりむしろ楕円形になっており、左室の最も広いレベルにおける拡張末期の短軸左右径DL、短軸前後径Dsの比DL/Dsを、左室の扁平度を表す指標とした。

成 績

上記のような基準によって判定した結果、36例

中21例(58%)にMVPを認めたが(Table 1)、逸脱弁尖の内訳では、両弁尖がともに逸脱を示すものが11例と最も頻度が高かった。なお前述のように、前交連、正中部、後交連のおのおのに分けて記録した症例では、後交連側ないし正中部において逸脱を認め、前交連側逸脱の例はなかった。MVP陽性群と陰性群の間で、体表面積で補正した右室前後径RVDIと肺体血流比QP/QsおよびDL/Dsを比較してみると、いずれも陽性群で高値をとったものの、RVDIのみ統計的に有意差を認めた(Fig. 5)。またQP/QsとDL/Dsの間には有意の相関がなく(Fig. 6)、QP/QsとRVDIにも同様に有意の相関を示さなかった。

またビデオテープにより左室、僧帽弁の動態を観察すると、まず短軸断層面では、左室は前後方向

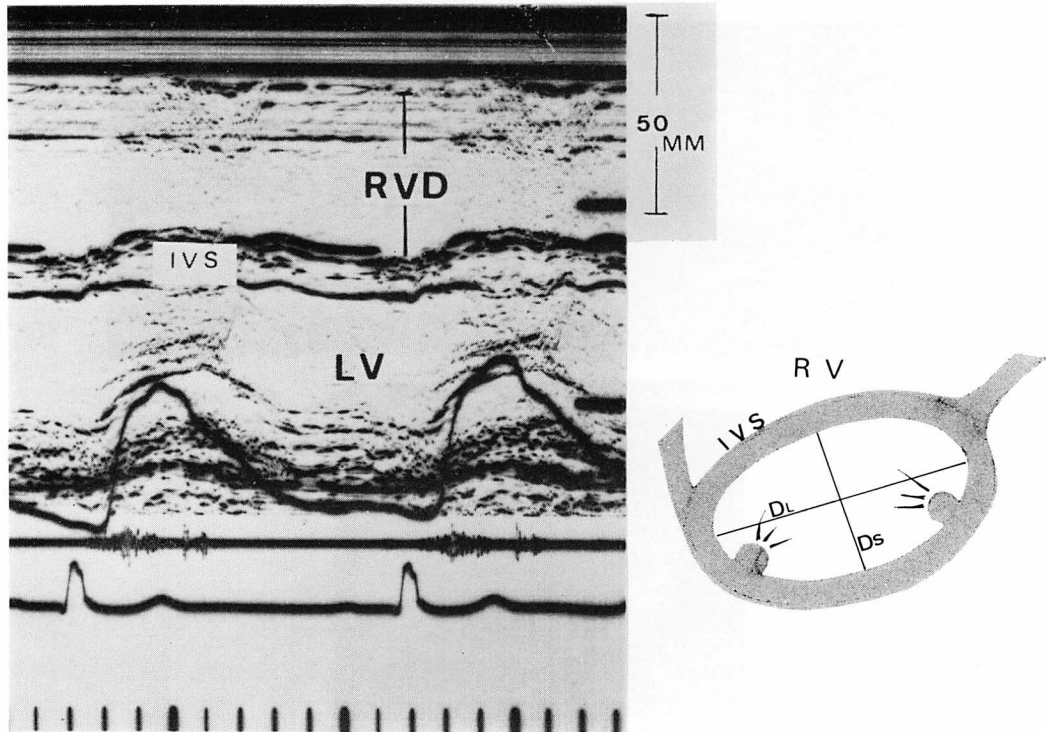


Fig. 4. Measurement of right ventricular dimension (RVD) by M-mode echocardiography (left) and short axis image of the left ventricle (schema) with atrial septal defect (right).

The left ventricle is flattened by the dilated right ventricle and assumes ellipsoidal configuration.
DL=long diameter; Ds=short diameter.

に比して側壁の収縮が大きく、また同じ楕円形でも収縮がいびつなものと、そうでないものとあり一様ではなかった。一方、僧帽弁に関しては後尖附着部の弁輪の、いわゆる systolic curling は全例でみられた。なお手術例 32 例の術後の断層検査では、後尖に逸脱を認めた 1 例を除いて明瞭な MVP を認めた症例はなかった。

考 案

いわゆる idiopathic mitral valve prolapse については、Barlow ら¹⁾多くの報告があり、またその名称もいろいろであるが、弁尖、腱索の myxomatous degeneration が主たる病因と考えられている^{10,12)}。これに対して、閉塞性冠動脈疾患^{11,14)}、肥大型心筋症²⁴⁾および ASD がやはり

Table 1. Results summarizing prevalence of mitral valve prolapse by cross-sectional echocardiography

	No.	
MVP (-)	15	
MVP (+)	21	
		Annuloplasty
AML	5	1
PML	5	0
Both	11	3

AML and PML=anterior and posterior mitral leaflets.

MVPを合併することが知られており、secondary MVP の範ちゅうに入るものと考えられている。ASD に MVP や MR の合併することは、Mc-

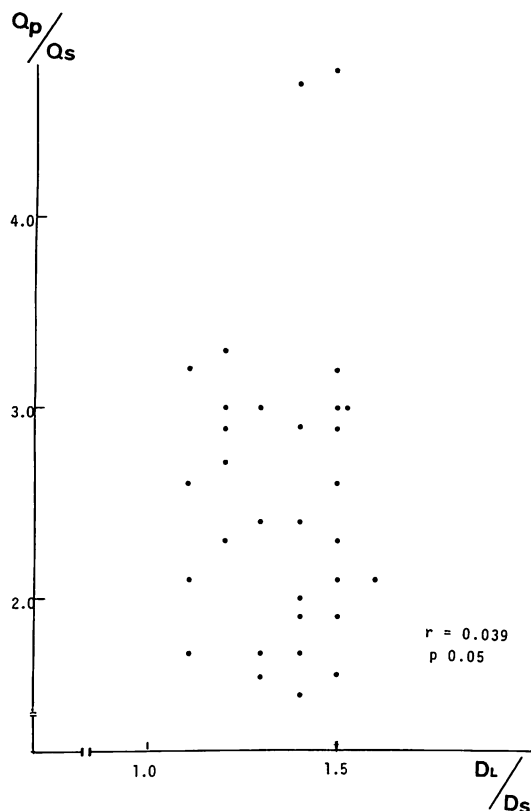


Fig. 6. Relationship between Q_p/Q_s and D_L/D_s .
 $r=0.039$; $p>0.05$.

を有していたり、腱索の断裂を認めた報告もあるが⁴⁻⁷⁾、一方非拍動心では弁尖、腱索に器質的異常のない症例もあり、Somerville らは左室造影法で後尖の逸脱を認めた 28 例中 18 例において手術時異常所見を認めなかったとしており、また器質的異常は高齢者に多くみられたとしている⁹⁾。今回の我々の成績では、MVP 陽性群と陰性群では右室径のみに有意差を認めたが、前述のようにリアルタイムで左室の運動に注目してみると、その収縮パターンに相違がみられた。すなわち Fig. 7 左に示すように、正常者では左室は短軸面でみると、求心性に収縮するが、ASD では拡張した右室によって扁平になった左室は、前後より側壁のほうが収縮時過大に動くのが認められた。その

さい MVP のない症例では前後乳頭筋は同一平面上で接近するのに対し (Fig. 7 中央), MVP の著明な例では左室のいびつな収縮のためにずれながら接近するパターンが得られた (Fig. 7 右)。

僧帽弁の完全な閉鎖には弁尖、腱索、乳頭筋および左室壁の協調運動が必須であり、これら mitral complex のうち、ひとつでも機能的または器質的異常があるときに MVP が生ずると考えられる。術後の心断層検査では右室の拡大は残っているものの、Fig. 7 右のような前後乳頭筋の運動パターンは消失して、MVP の改善と対応した成績が得られた。また術中の検索では MR を合併した 5 症例 (そのうち 1 例は前尖に cleft を有していた) を除いて、弁尖、腱索には肉眼的に異常を認めなかった。

以上の結果より、ASD における MVP は器質的異常よりも右室容量負荷によって変形した左室の異常収縮が一次的な成因と考えられる。

ASD では収縮のさいに前後乳頭筋が過大に内方かつ僧帽弁尖方向に動いて、腱索の slacking を引き起こし、逸脱の起こりやすい条件がある所に前後乳頭筋間のズレによるねじれが加わって、MVP を形成するものと思われる。そしてこのズレの出現は右室の拡大様式、心室中隔面の拡がりおよび前後乳頭筋の心室壁付着部位によって規定されるものと考えられる (但しこの左室壁および乳頭筋の運動は定量化し難く、また顕著なものから equivocal と判断すべきものまでであるために成績には加えなかった)。

逸脱部位が後交連側に多い理由に関しては推測の域をでないが、短軸断層でみると前乳頭筋より後乳頭筋のほうが収縮時の動きが大きく、したがって腱索の slacking の程度も大きいこと、また右室の拡張によって心室中隔面が増大して、後乳頭筋が心室中隔の運動の影響を受けやすくなっていることがその理由として考えられる。また idiopathic の MVP で左室の下壁の indentation を認め、後乳頭筋側の腱索の slacking を生じる可能性や、前外側部の突出などの所見を MVP の

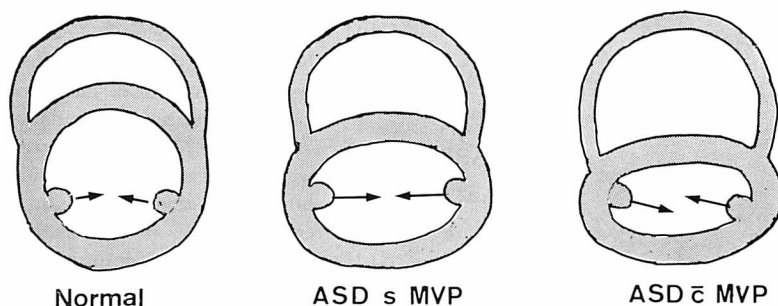


Fig. 7. Scheme of short axis of the left ventricle.

Left: Both papillary muscles close symmetrically in a normal subject.

Middle: The lateral walls of the left ventricle contract vigorously during systole, but both papillary muscles close symmetrically.

Right: The lateral walls of the left ventricle contract vigorously and both papillary muscles fail to close symmetrically, which is thought to be responsible for MVP.

Table 2. Data from 5 cases of ASD with mitral regurgitation

No.	Name	Age	Sex	Prolapse	Qp/Qs	Operative procedure
1	I. K.	6	F	Both leaflets	2.3	ASD closure+Annuloplasty of p.c.
2	Y. T.	55	F	Both leaflets	3.2	ASD closure+Annuloplasty of p.c.
3	N. M.	47	F	AML	4.8	ASD closure+Annuloplasty of p.c.
4	H. Y.	39	F	Both leaflets	3.0	ASD closure+Annuloplasty of p.c.
5	T. M.	6	M	Both leaflets	3.3	ASD closure

成因に結びつけた報告もあり^{5,15,20,23)}、我々は ASD の症例において数例断層法で左室造影の右前斜位に相当する断層像を検討したが、下壁の indentation と思われる所見は得られなかった。これは断層法が造影法と異なり、あくまで一断面のみとらえていることにも起因しているかもしれない。今回は主として短軸面での左室の収縮異常に注目したが、ASD では当然長軸方向の収縮も異常が予想されるので、今後は両者を併せ分析することにより MVP の成因をより深く理解することができると思われる。なお ASD における MVP のもう 1 つの考え方として、ASD と idiopathic MVP の合併があるが、今回対象例中に明らかな non-ejection systolic click を認めた症例もあり、この可能性も一部の症例には否定できないかもしれない。

つぎに MVP と MR の関係であるが、今回の対象例のうち MR 合併例では全例 (5 例) に著明な MVP があり、このうち 4 例に後交連の開大と肥厚を認め、ASD の閉鎖と同時に弁輪縫縮術を行った (Table 2)。この所見は断層検査普及以前の症例の手術所見でも認められており^{25,35)}、また年齢が高くなるほど MR の合併頻度も高くなる傾向がある。これらの事実を総合して考えると、逸脱を生ぜしめる機序と同じストレスが後交連側に長期間続くことにより、後交連の開大、肥厚などの器質の変化が生じて、それが MR の発生につながるものと推定しうる。このことは逆にいえば早期に手術をした症例では MVP は reversible な異常に留まることを示唆しており、事実、術後の検査では MVP の持続した症例は 1 例にすぎなかった。

結 語

ASD 36例にリアルタイム断層心エコー法を施行し, 21例(58%)に MVP を認めた. MVP は両弁尖に認められる症例が最も多かった. ASD の左室は扁平で収縮時に前後より側壁の運動が過大で, MVP の成因に左室の異常収縮およびこれに起因する前後乳頭筋の相互位置関係の変化が深く関わっていると推察された.

文 献

- 1) Barlow JB, Bosman CK, Pocock WA, Marchand P: Late systolic murmurs and non-ejection click ('mid-late') systolic clicks. An analysis of 90 patients. *Brit Heart J* **30**: 203, 1968
- 2) McDonald A, Harris A, Jefferson K, Marchall J, McDonald L: Association of prolapse of posterior cusp of mitral valve and atrial septal defect. *Brit Heart J* **33**: 383, 1971
- 3) Pocock WA, Barlow JB: An association between the billowing posterior mitral leaflet syndrome and congenital heart disease, particularly atrial septal defect. *Amer Heart J* **81**: 720, 1971
- 4) Betriu A, Wigle ED, Felderhof CH, McLoughlin MJ: Prolapse of the posterior leaflet of the mitral valve associated with secundum atrial septal defect. *Amer J Cardiol* **35**: 363, 1975
- 5) Victorica BE, Elliott LP, Gessner IH: Ostium secundum atrial septal defect associated with balloon mitral valve in children. *Pediat Cardiol* **33**: 668, 1974
- 6) Hynes KM, Frye RL, Brandenburg RO, McGoon DC, Titus JL, Giuliani ER: Atrial septal defect (secundum) associated with mitral regurgitation. *Pediat Cardiol* **34**: 333, 1974
- 7) Leachman RD, Cokkinos DV, Cooley DA: Association of ostium secundum atrial septal defects with mitral valve prolapse. *Amer J Cardiol* **38**: 167, 1976.
- 8) Lieppe W, Scallion R, Behar V, Kisslo JA: Two-dimensional echocardiographic findings in atrial septal defect. *Circulation* **56**: 447, 1977
- 9) Somerville J, Kaku S, Saravalli O: Prolapsed mitral cusps in atrial septal defect. An erroneous radiological interpretation. *Brit Heart J* **40**: 58, 1978
- 10) Nutter DO, Wickliffe C, Gilbert C, Moody C, King SB III: The pathophysiology of idiopathic mitral valve prolapse. *Circulation* **52**: 297, 1975
- 11) Aranda JM, Befeler B, Lazzara R, Embi A, Machado H: Mitral valve prolapse and coronary artery disease. Clinical, hemodynamic, and angiographic correlations. *Circulation* **52**: 245, 1975
- 12) Davies MJ, Moore BP, Braimbridge MV: The floppy mitral valve. Study of incidence, pathology, and complications in surgical, necropsy, and forensic material. *Brit Heart J* **40**: 468, 1978
- 13) Cohen MV: Double mitral leaflet prolapse: Echocardiographic-phonocardiographic correlation. *Amer Heart J* **91**: 168, 1976
- 14) Raizada V, Benchimol A, Desser KB, Reich FD, Sheasby C, Graves C: Mitral valve prolapse in patients with coronary artery disease. Echocardiographic-angiographic correlation. *Brit Heart J* **39**: 53, 1977
- 15) Cobbs BW, King SB III: Ventricular buckling: A factor in the abnormal ventriculogram and peculiar hemodynamics associated with mitral prolapse. *Amer Heart J* **93**: 741, 1977
- 16) DeMaria AN, King JF, Bogren HG, Lies JE, Mason DT: The variable spectrum of echocardiographic manifestations of the mitral valve prolapse syndrome. *Circulation* **50**: 33, 1974
- 17) Sahn DJ, Allen HD, Goldberg SJ, Friedman WF: Mitral valve prolapse in children: A problem defined by real-time cross-sectional echocardiography. *Circulation* **53**: 651, 1976
- 18) Ranganathan N, Silver MD, Robinson TL, Kostuk WJ, Felderhof CH, Patt NL: Angiographic-morphologic correlation in patients with severe mitral regurgitation due to prolapse of the posterior mitral valve leaflet. *Circulation* **48**: 514, 1973
- 19) Cohen MV, Shah PK, Spindola-Franco H: Angiographic-echocardiographic correlation in mitral valve prolapse. *Amer Heart J* **97**: 43, 1979
- 20) Wanderman KL, Ovsyshcher I, Geuron M: Left ventricular performance in patients with atrial septal defect: Evaluation with noninvasive methods. *Amer J Cardiol* **41**: 487, 1978
- 21) Kamigaki M, Goldschlager N: Echocardiographic analysis of mitral valve motion in atrial septal defect. *Amer J Cardiol* **30**: 343, 1972
- 22) Gilbert BW, Schatz RA, VonRamm OT, Behar VS, Kisslo JA: Mitral valve prolapse. Two-dimensional echocardiographic and angiographic correlation. *Circulation* **54**: 717, 1976
- 23) Ranganathan, N, Silver MD, Robinson TI, Wilson JK: Idiopathic prolapsed mitral leaflet syndrome. Angiographic-clinical correlations. *Circulation* **54**: 707, 1976

- 24) Chandraratna PAN, Tolentino AO, Mutucumara W, Gomez AL: Echocardiographic observations on the association between mitral valve prolapse and asymmetric septal hypertrophy. *Circulation* **55**: 622, 1977
- 25) Okada R, Glagov S, Lev M: Relation of shunt flow and right ventricular pressure to heart valve structure in atrial septal defect. *Amer Heart J* **78**: 781, 1969
- 26) Criley JM, Lewis KB, Humphries JO, Ross RD: Prolapse of the mitral valve: Clinical and cineangiographic findings. *Brit Heart J* **28**: 488, 1966
- 27) Dillon JC, Haine CL, Chang S, Feigenbaum H: Use of echocardiography in patients with prolapsed mitral valve. *Circulation* **43**: 503, 1971
- 28) Kerber RE, Isaef DM, Hancock W: Echocardiographic patterns in patients with the syndrome of systolic click and late systolic murmur. *New Engl J Med* **284**: 691, 1971
- 29) Gulotta SJ, Gulco L, Padmanabhan V, Miller S: The syndrome of systolic click, murmur, and mitral valve prolapse. A cardiomyopathy? *Circulation* **49**: 717, 1974
- 30) Winkle RA, Goodman D, Popp RL: Simultaneous echocardiographic-phonocardiographic recordings at rest and during amyl nitrite administration in patients with mitral valve prolapse. *Circulation* **51**: 552, 1975
- 31) Markiewicz W, Stoner J, London E, Hunt SA, Popp RL: Mitral valve prolapse in one hundred presumable healthy young females. *Circulation* **53**: 464, 1976
- 32) Weiss AN, Mimbs JW, Ludbrook PA, Sobel BE: Echocardiographic detection of mitral valve prolapse. Exclusion of false positive diagnosis and determination of inheritance. *Circulation* **52**: 1091, 1975
- 33) Grossman H, Fleming RJ, Engle MA, Levin AH, Ehlers KH: Angiocardiography in the apical systolic click syndrome. *Radiology* **91**: 898, 1968
- 34) Uchiyama I, Isshiki T, Koizumi K, Ohuchi Y, Kuwako K, Umeda T, Macyhii K, Furuta S: Detection of the site and severity of mitral valve prolapse by real time cross-sectional echocardiography with contrast technique. *J Cardiography*, (in press)
- 35) 古田昭一, 鰐淵康彦, 横手裕二, 井野隆史: ASD+MR complex の成因, 診断および外科治療. *日本心臓血管外科雑誌* **9**: 141, 1979