

# ECG gated cardiac computed tomography による心筋梗塞の検討

# Evaluation of myocardial infarction by ECG gated cardiac computed tomography

井上 英二  
田中忠治郎  
竹内 一秀  
奥 久雄  
生野 善康  
吉村 隆喜  
木積 一憲  
南川 博司  
小松 裕司  
山下 彰\*  
古川宏太郎\*\*  
西本 正紀\*\*  
川合 清毅\*\*\*  
坂口 和成\*\*\*

Eiji INOUE  
Chujiro TANAKA  
Kazuhide TAKEUCHI  
Hisao OKU  
Yoshiyasu IKUNO  
Takayoshi YOSHIMURA  
Kazunori KOTSUMI  
Hiroshi MINAMIKAWA  
Hiroshi KOMATSU  
Akira YAMASHITA\*  
Kohtarō FURUKAWA\*\*  
Masaki NISHIMOTO\*\*  
Seiki KAWAI\*\*\*  
Kazushige SAKAGUCHI\*\*\*

## Summary

ECG gated cardiac computed tomography (cardiac CT) was performed in 9 cases with old myocardial infarction. Seven of these had antero-septal infarction, one had inferior wall infarction and the remaining one had posterior wall infarction. All were investigated by left ventriculography and coronary arteriography. Cardiac CT was performed after intravenous administration of contrast medium usually given as a bolus injection.

The infarcted myocardium was thin and showed abnormal wall motion in cardiac CT, but the motion did not always coincide with left ventricular cineangiographic findings.

In 3 cases, mural thrombi at the left ventricular apex were observed by cardiac CT, and in 2 of

---

大阪市立大学医学部 第一内科

\*同 放射線科

大阪市阿倍野区旭町 1-5-7 (〒545)

\*\*和泉市立病院 内科

和泉市府中町 780 (〒594)

\*\*\*大阪府立羽曳野病院 内科

羽曳野市はびきの 3-1-1 (〒583)

The First Department of Internal Medicine, \*The Department of Radiology, Osaka City University Medical School, Asahimachi 1-5-7, Abenoku, Osaka 545

\*\*Internal Medicine, Izumi Municipal Hospital, Fuchu-cho 780, Izumi 594

\*\*\*Internal Medicine, Osaka Prefectural Habikino Hospital, Habikino 3-7-1, Habikino 583

Presented at the 22nd Meeting of the Japanese Society of Cardiovascular Sound held in Tokyo, March 25-26, 1981  
Received for publication May 6, 1981

which the thrombi were confirmed by left ventriculography.

In 2 cases, cardiac CT showed stasis of contrast medium and aneurysmal formation in the left ventricular cavity and the aneurysms were confirmed by left ventriculography.

Sequential 8 mm thick non-ECG gated cardiac CT scans from the cardiac apex to the base were performed in 7 cases with antero-septal infarction, and the infarcted area were observed in the anterior interventricular septum in 6 cases.

We concluded that cardiac CT was a useful noninvasive method to detect abnormal wall motion, abnormally thin wall, mural thrombus and left ventricular aneurysm in old myocardial infarction.

#### Key words

ECG gated cardiac computed tomography  
aneurysm

Myocardial infarction

Mural thrombus

Ventricular

## はじめに

心筋梗塞における左室形態, 壁運動の異常などを非観血的に診断しようとする試みは, 心臓超音波検査法, 心臓核医学検査法においても行われており, それぞれの有用性が認められている. 一方, computed tomography (以下 CT) も非観血的検査法の1つであり, 近年その発達はめざましく, 心疾患診断法として応用されてきた<sup>1-4)</sup>. 今回, 我々は左室造影, 冠動脈造影で確認した陳旧性心筋梗塞例に, ECG gated cardiac CT を施行し, 左室壁運動の異常, 心筋壁厚の異常, 壁内血栓, 心室瘤の有無について検討した.

## 対 象

対象は冠動脈造影および左室造影を施行した陳旧性心筋梗塞9例で, その年齢は27~69歳, 平均52歳で全員男性である. 梗塞部位による分類では, 前壁中隔梗塞が7例, 下壁梗塞および後壁梗塞が各1例である.

## 方 法

使用した CT 装置は, Siemens 製 Somatom 2 である. 本装置による1スキンの撮影時間は5秒で, スライス幅は8mm である. ECG gated cardiac CT は scan data と ECG signal を別々に記録し, data store の直前でこれを重ね合わせ, 像の再合成は ECG の R-R 間隔を100

等分した任意の ECG 位相のデータを取り出して行う方法である. 撮影にさいしては, 呼吸による心臓の位置移動を避けるために吸気呼吸停止状態で行った. また, 撮影中には肘静脈より 65% アンギオグラフィン 50~100 ml をボラス注入し, enhancement を行った. スライス位置の決定には, computed radiography の側面像を利用した. すなわち Fig. 1 に示すごとく, 前壁中隔梗塞には原則としてガントリー角度を足側に20度傾け, 下壁梗塞例にはガントリー角度を頭側に20度傾けて撮影を行った.

左室壁運動の評価は ECG gated cardiac CT より得られた拡張期像から収縮期像を subtraction した像で行った. Fig. 2 は左室造影で正常壁運動を示した軽症僧帽弁狭窄兼閉鎖不全の44歳女性の cardiac CT 像であり, Fig. 3 は同症例の subtraction 像である. 矢印で示すごとく, 左室側壁から心尖部にかけての領域はよく収縮して白く表示されている. しかし, 三角印で示した部位, すなわち心尖部の心室中隔寄り部分は全く収縮していないように見える. このように正常壁運動を示す症例においても, cardiac CT 像ではこの部位の壁運動を正當に評価できないために, 心尖部壁運動の評価はこのやや側方部で行った. Fig. 4 は46歳の前壁中隔梗塞例の CT 像で, Fig. 5 は同症例の subtraction 像である. 矢印で示すごとく, 心尖部が収縮期に拡張期よりもとび出す結果黒く表示されている. Fig. 3 の矢

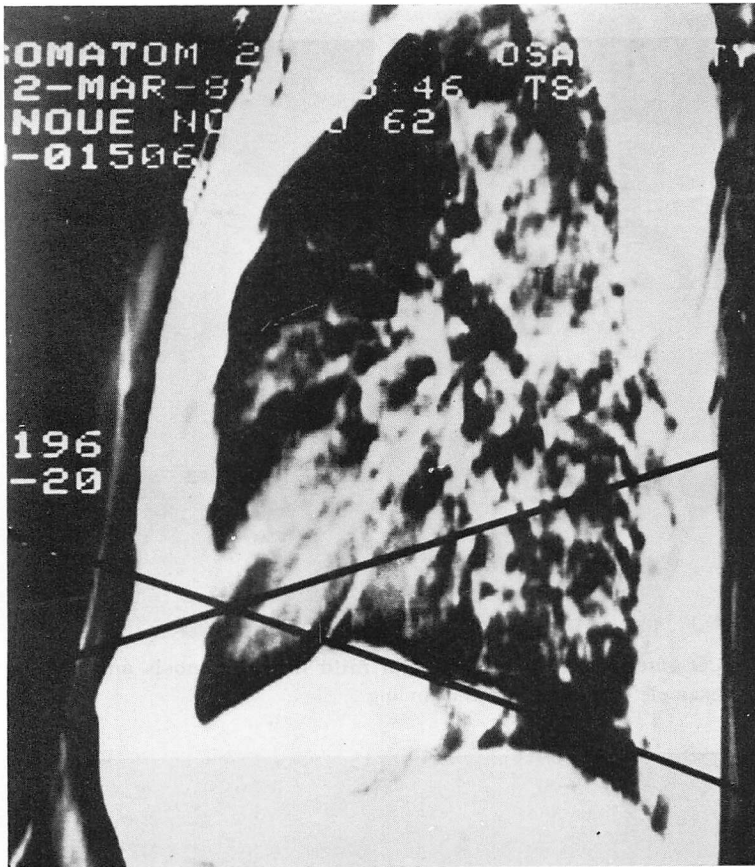


Fig. 1. Computed lateral radiogram of a patient in the supine position.

The black lines are the reference index levels for subsequent computed tomographic scans.

印のごとく、よく収縮して白く表示されるものを CT 上の normal contraction とし、Fig. 5 の矢印のごとく収縮期にとび出して黒く表示されるものを dyskinesis, そのどちらとも判定できないものを CT 上の akinesis とした。

さらに前壁中隔梗塞 7 例では、gate scan 終了後スライス位置を 8 mm ずつ頭側へ移動させて、non gate による撮影を行い、その数枚の連続 CT 像より心室中隔壁厚の変化についても検討した。

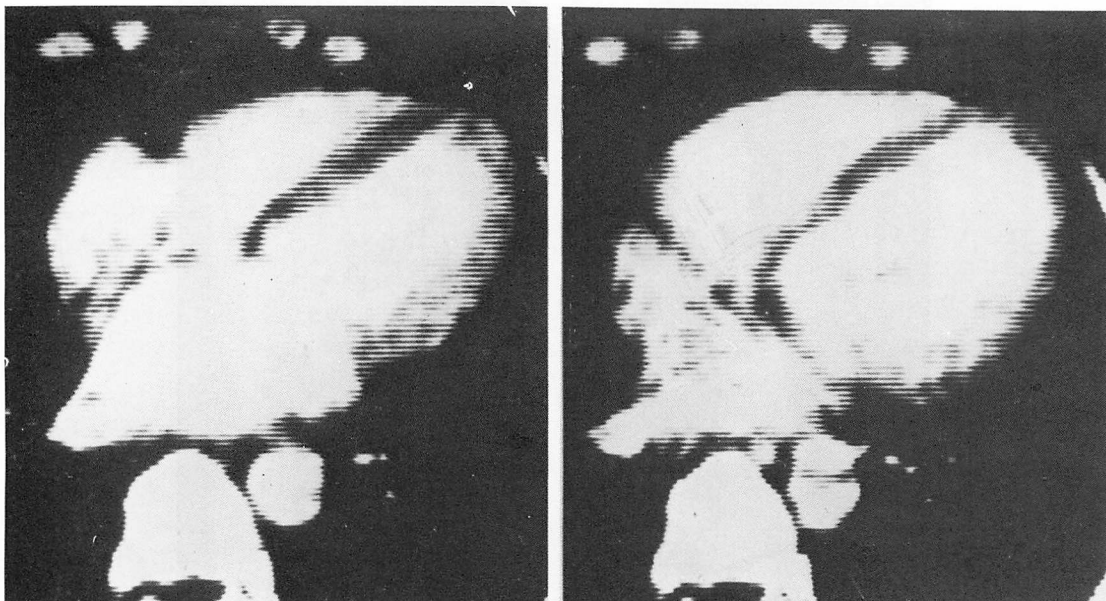
## 結 果

### 1. 左室壁運動

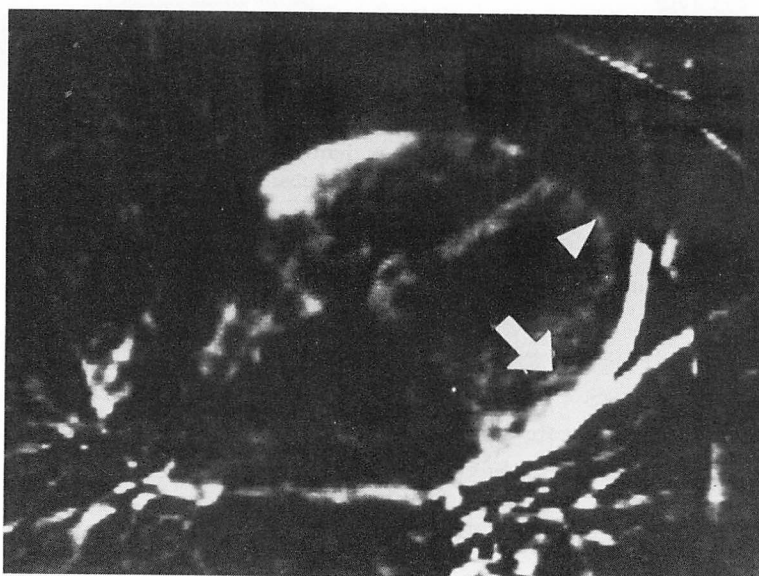
前壁中隔梗塞 6 例における心尖部壁運動の CT 所見を左室造影所見と対比した結果を Table 1 に示す。CT 上心尖部の dyskinesis を示したものが 3 例、akinesis を示したものが 2 例、normal contraction を示したものが 1 例であった。この所見を左室造影所見と対比すると、両者の所見が一致したのは 2 例のみで、他の 4 例では両者の所見に相違があった。しかし、異常壁運動の存在は 6 例中 5 例(83.3%)で、検出が可能であった。

Systole

Diastole



**Fig. 2. ECG gated CT in a patient with mild mitral stenosis and regurgitation.**  
It is an example of the normal CT finding.



**Fig. 3. Subtraction image of the same case as shown in Fig. 2 (Systolic image is subtracted from diastolic one.).**

It shows normal contraction of the lateral wall of the left ventricle (arrow), while the apex moves little (arrowhead).

Systole

Diastole

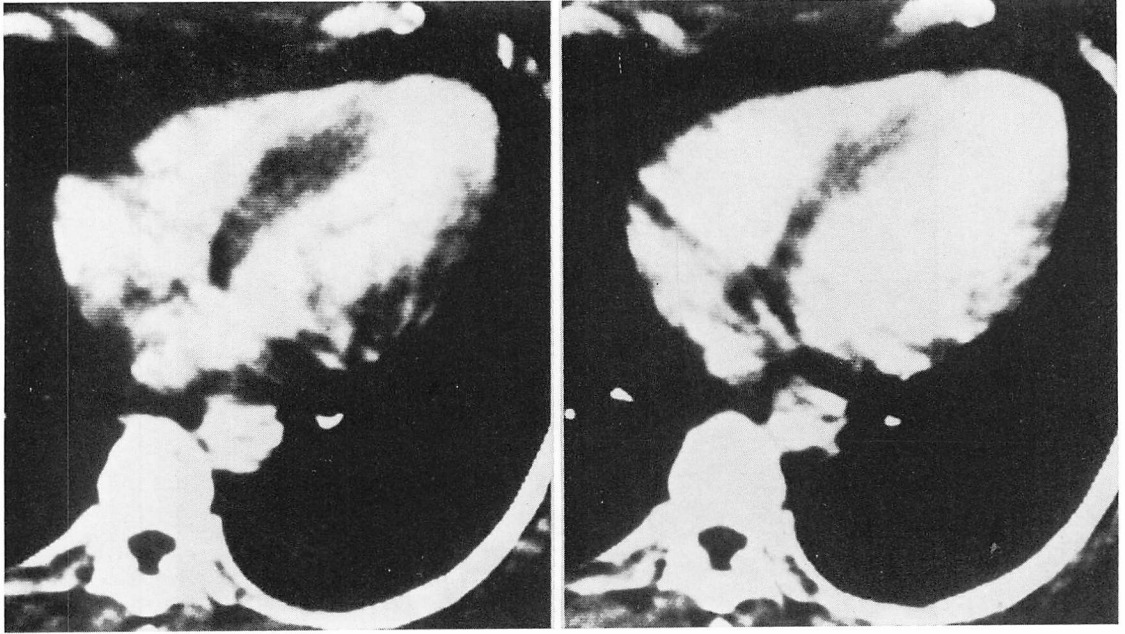


Fig. 4. ECG gated CT of a 46-year-old man with antero-septal infarction.

Thinning of the anterior interventricular septum and the apical wall of the left ventricle is shown.

## 2. 心室中隔壁厚の異常

Non gate により、心尖部側より心基部側へ 8 mm ずつスライス位置をずらして記録した、連続 CT 像による心室中隔壁厚の異常を前壁中隔梗塞 7 例で検討した。その結果、Fig. 6 に示すごとく、心室中隔前部の菲薄化が 7 例中 6 例で認められ、その広がり の程度をも認識できた。

## 3. 心室瘤

CT 像において、収縮期のみならず拡張期にも造影剤のうっ滞を呈し、菲薄化した心室壁を外壁とする瘤形成 (Fig. 7) が 9 例中 2 例に認められ、その部位は 2 例とも心尖部であった。この 2 例では左室造影像で心尖部に明らかな心室瘤が確認された (Fig. 8)。一方、cardiac CT でこのような像を得なかった他の 7 例では、左室造影にて心室瘤を認めなかった。

## 4. 左室壁血栓

心室壁の菲薄化した部位、すなわち梗塞部位に

接して三カ月状の異常構造物 (Fig. 9) が、9 例中 3 例に認められた。なお Fig. 9 の右図は心筋に一致した CT number 60~120 を浮き上がらせた high light 像であるが、心筋の菲薄化と三カ月状の異常構造物がより鮮明に認められた。この 3 例中 2 例では、左室造影で異常壁運動を示す部位に造影剤の filling defect が認められ (Fig. 10)、前述の異常構造物が、壁在血栓であることが確認された。しかし、左室造影で壁在血栓を確認できなかった症例は、手術を行っていないが CT 像での血栓像は小さなものであった。

## 考 察

左室壁運動の異常を評価するには、静止画像よりもムービーとして観察するほうが優れていると思われるが、cardiac CT ではムービーを作成するには高い費用や長時間を要するため、今回は収縮期像と拡張期像より得た subtraction 像により検

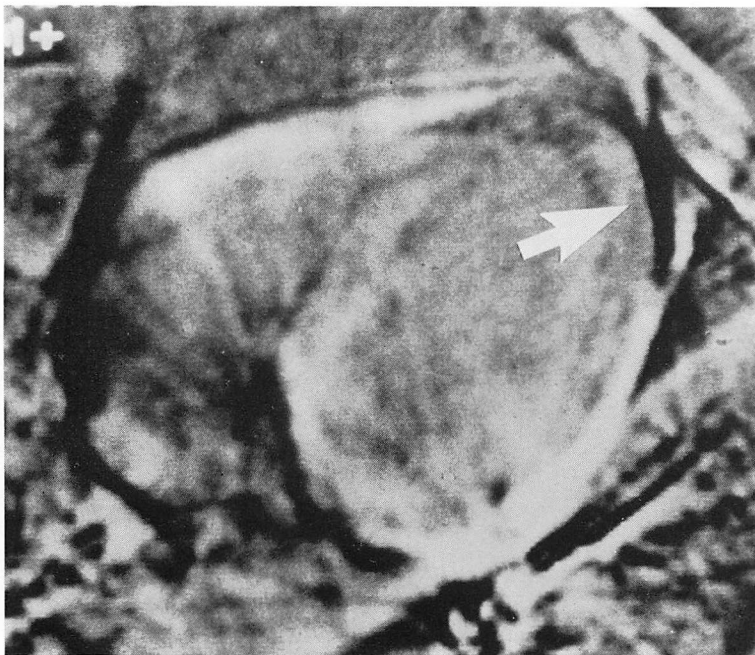


Fig. 5. Subtraction image of the same case as shown in Fig. 4. Dyskinesia of the apical wall of the left ventricle is shown (arrow).

Table 1. Correlation of left ventricular asynergy in the apical wall between computed tomography and left ventriculography

No.	Wall motion	
	CT	LVG
1	D	D
2	D	A
3	D	A
4	A	A
5	A	D
6	N	H

CT=computed tomography; LVG=left ventriculography; D=dyskinesia; A=akinesia; N=normal contraction; H=hypokinesia.

討した。しかし、心尖部の異常壁運動の評価は左室造影所見との不一致例が多く、実用的ではなかった。この理由として、心臓が収縮期に rotation

し、そのため最も位置の変動が大きい心尖部ではスライス位置が収縮期と拡張期とで異なるなどの問題点が考えられる。したがって、今後はガントリー角度や、subtraction を行う前の CT 像の作成などに検討の余地があると思われた。ただ、壁運動の異常が存在するか否かを判定する場合、心尖部でも 6 例中 5 例に異常所見を検出し得たことは、現時点においてもその有用性があるものと思われた。

Cardiac CT が最も明瞭にとらえ得る心筋の部位は心室中隔であり、その形態観察が容易である。そこで、前壁中隔梗塞 7 例に 8 mm ずつスライス位置をずらして連続断層図を得ることにより、菲薄化した梗塞部位が心室中隔前部にあることとその広がり程度を観察し得た。このような所見は、他の観血的検査法では判定困難であり、cardiac CT の 1 つの利点であると思われた<sup>5)</sup>。

また、左室造影で心室瘤が確認された 2 例のみ

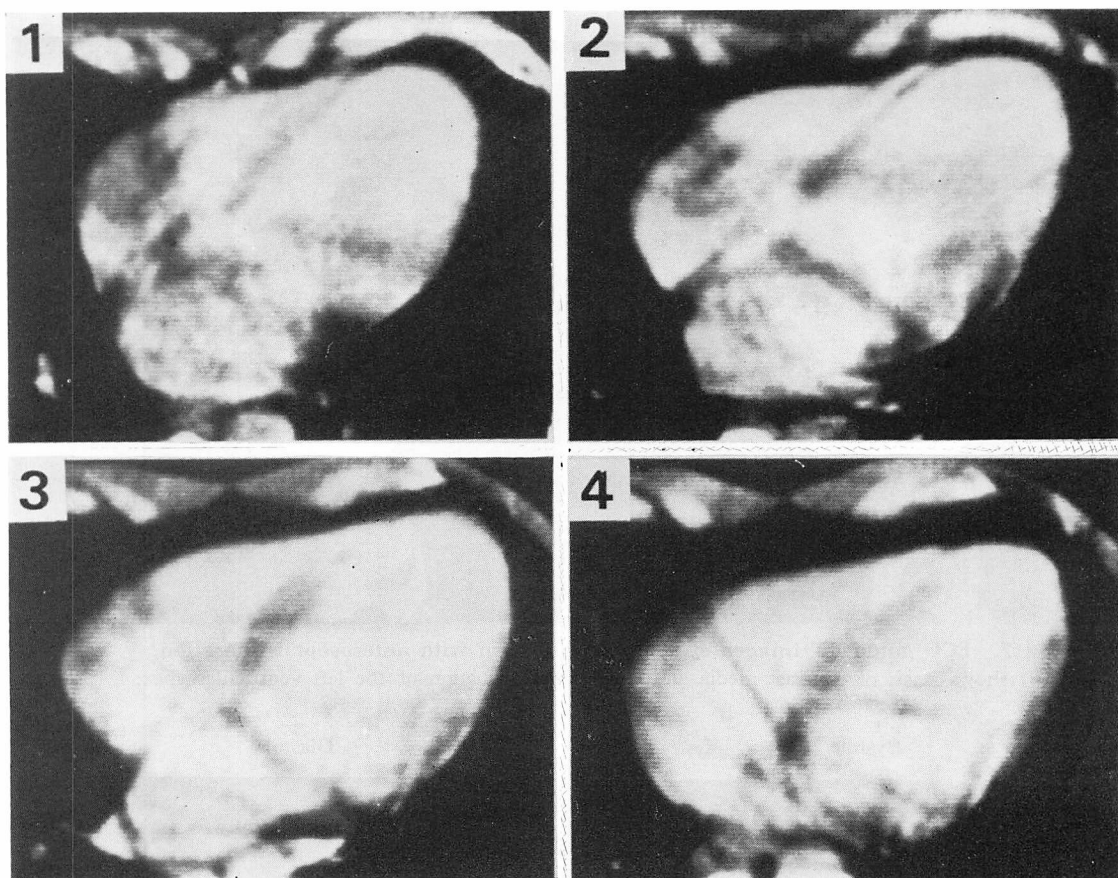


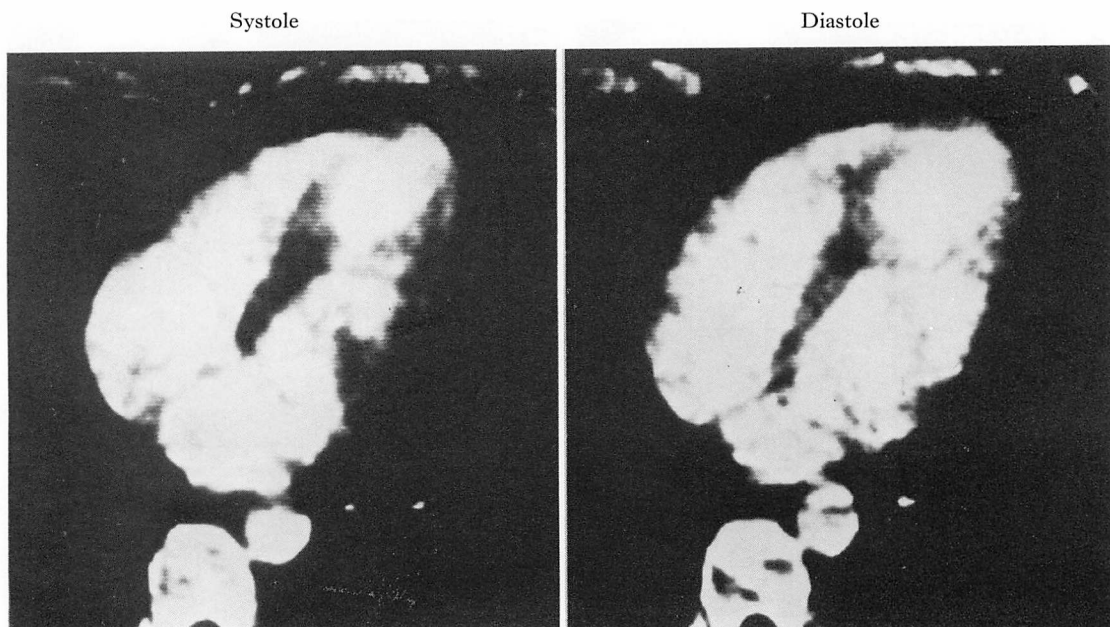
Fig. 6. Non ECG gated CT images of a 50-year-old man with antero-septal infarction.

Upper left: 24 mm upper from the level of the apex; upper right: 16 mm upper from the level of the apex; lower left: 8 mm upper from the level of the apex; lower right: sliced at the level of the apex.

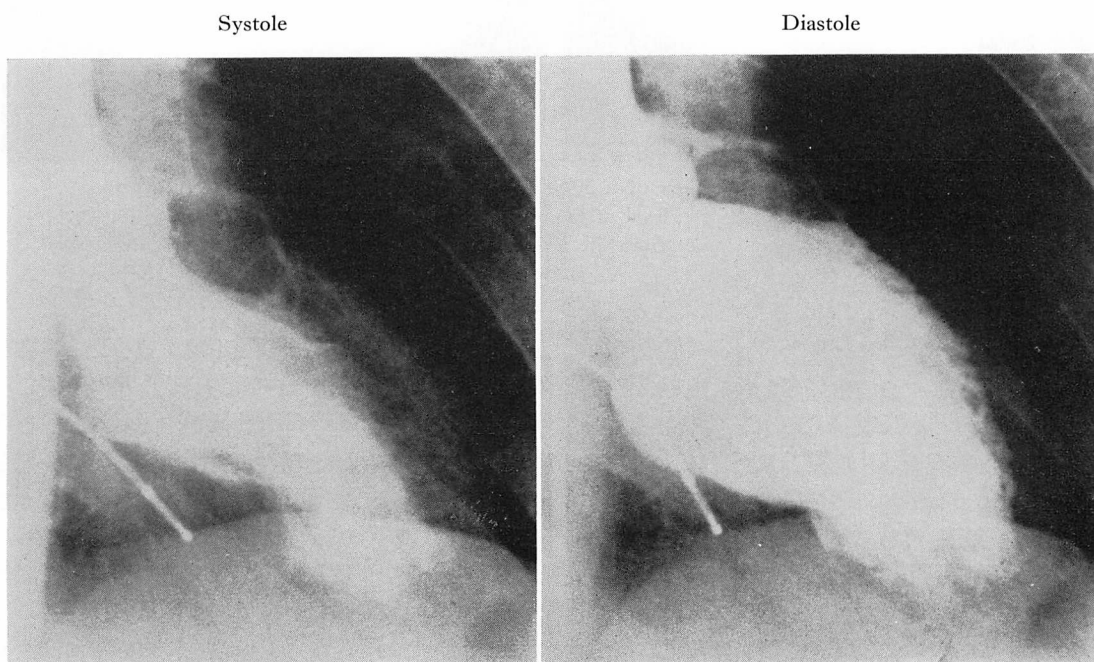
に、cardiac CT 像で収縮期のみならず拡張期においても菲薄化した心室壁に囲まれた瘤形成と同部に造影剤のうっ滞が認められた。したがって、この所見が心室瘤を示す所見と考えられ、梗塞部を正確に切るガントリーの位置、角度を決定し得れば、その診断は容易であると思われた。

一方、心筋梗塞部にしばしば形成される壁在血栓の非観血的診断は、現在のトピックスの1つである。Cardiac CT により、心筋が菲薄化した梗塞部に接した三カ月状の異常構造物が3例に認められ、その2例が左室造影で確認されたことによ

り、この所見が壁在血栓を示唆する所見と考えられた<sup>6)</sup>。さらに心筋に一致した CT number を浮き上がらせる high light 像を作成すると、心筋との像が一層明瞭となり、乳頭筋等心筋の一部と間違える危険はほとんどないと考えられた。さらに、同様の cardiac CT 像を得たにもかかわらず、左室造影で壁在血栓を確認できなかった症例の cardiac CT 像による壁在血栓は小さなものであった。このことより、壁在血栓の診断には左室造影像よりも、cardiac CT 像のほうが鋭敏ではないかと思われた。

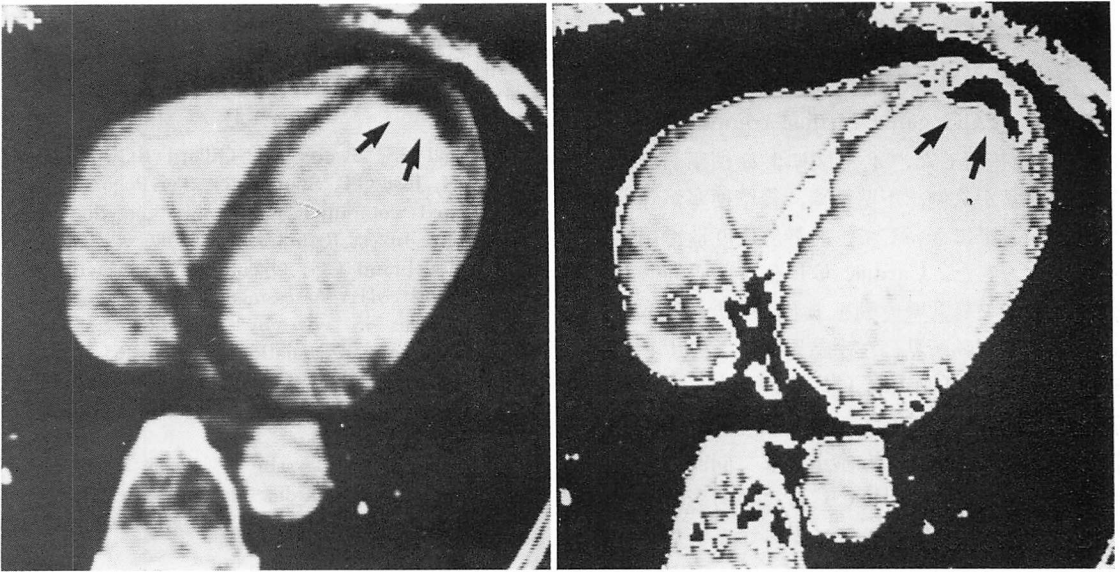


**Fig. 7. ECG gated CT images of a 41-year-old man with anteroseptal infarction.**  
It shows stasis of contrast media and aneurysmal formation of the left ventricular apex.



**Fig. 8. Left ventriculograms of the same case as shown in Fig. 7.**  
A ventricular aneurysm is seen at the left ventricular apex.



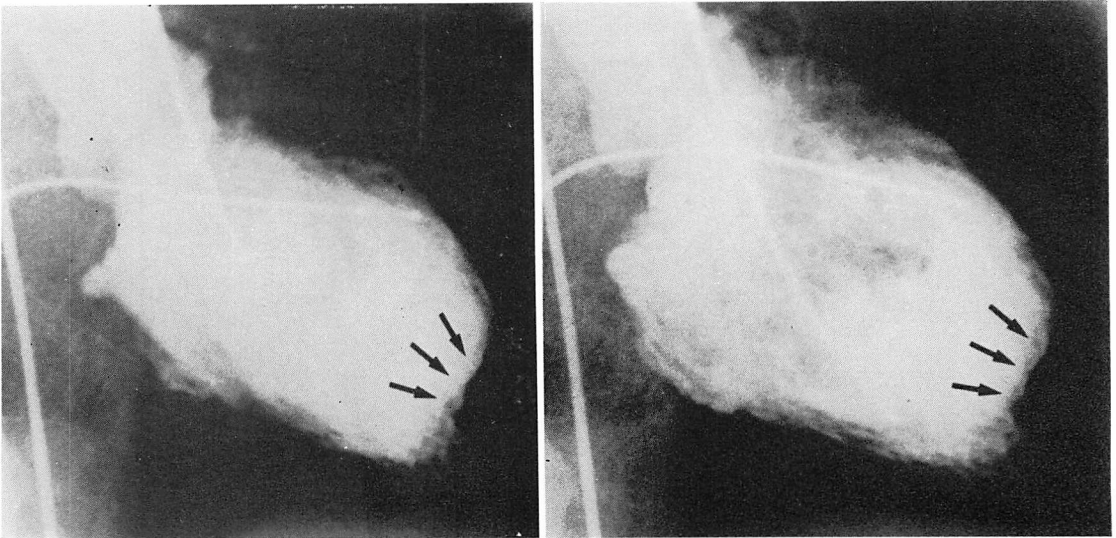


**Fig. 9. ECG gated CT images of a 69-year-old man with anteroseptal infarction.**

Right side is the high lighting image in which the intensity modulation of density interval is between 80 and 120. There is a mural thrombus at the left ventricular apex (arrows).

Systole

Diastole



**Fig. 10. Left ventriculograms of the same case as shown in Fig. 9.**

A filling defect is seen at the left ventricular apex.

## 要 約

左室造影, 冠動脈造影で確認した陳旧性心筋梗塞 9 例に, ECG gated cardiac computed tomography を施行した. 心電図による梗塞部位は前壁中隔梗塞が 7 例, 下壁梗塞, 後壁梗塞が各 1 例である. 撮影にさいして, 肘静脈より造影剤をボラス注入した. Cardiac CT 像で, 心筋壁の菲薄化と同部の異常壁運動を検出し得た. しかし, この異常壁運動所見は左室造影所見と必ずしも一致しなかった. Cardiac CT 上, 左室心尖部の菲薄化した心室壁に接して三カ月状の異常構造物を認めた 3 例中 2 例で, 左室造影にて同部の壁在血栓が確認された. Cardiac CT にて造影剤のうっ滞と著明な瘤形成を認めた 2 例では, 左室造影上, 同部に心室瘤を認めた. Non gated cardiac CT で, スライス位置を心尖部より心基部へ 8 mm ずつ変えて得た数枚の連続 CT 像では, 前壁中隔梗塞 7 例中 6 例で菲薄化した梗塞部が心室中隔前部にあり, さらにその広がり確認できた. したがって, ECG gated cardiac CT は心筋梗塞例における左室壁運動と心筋壁厚の異常, 壁

在血栓, 心室瘤を検出する有用な非観血的検査法と思われた.

## 文 献

- 1) Sagel SS, Sweiss ES, Gillard RG, Hounstield GN, Jost GT, Stanley RJ, Ter-Pogossian MM: Gated computed tomography of the human heart. *Invest Radiol* 12: 563-566, 1977
- 2) Skiodebrand CG, Ovenfors CO, Mavroudis C, Lipton MJ: Assessment of ventricular wall thickness in vivo by computed transmission tomography. *Circulation* 61: 960-965, 1980
- 3) Guthaner DF, Wexler L, Harell G: CT demonstration of cardiac structures. *Am J Radiol* 133: 75-81, 1979
- 4) Harada J, Kobayashi H, Tada S: Computed tomography in cardiac disease: with emphasis on mitral valve disease. *J Cardiography* 9: 417-423, 1979 (in Japanese)
- 5) William RG, Robert WP, L. Maximillian Buja Ernest MS, Robert EM, Frederick JB, James TW: Computed tomography: In vitro evaluation of myocardial infarction. *Radiology* 122: 511-513, 1977
- 6) Tomoda H, Kuribayashi S, Matsuyama S: Evaluation of cardiovascular disease with computed tomography. *J Cardiography* 9: 409-416, 1979 (in Japanese)