

大動脈・冠動脈バイパスに由来すると思われる心雑音を生じた2症例：ジピリダモール負荷心音図による検討

Two cases with the heart murmur originated from aortocoronary bypass: The diagnostic use of dipyridamole

能沢 孝
杉本 恒明
浦岡 忠夫
寺田 康人
余川 茂
井内 和幸
秋山 真
神保 正樹

Takashi NOZAWA
Tsuneaki SUGIMOTO
Tadao URAOKA
Yasuhito TERADA
Shigeru YOKAWA
Kazuyuki IUCHI
Makoto AKIYAMA
Masaki JINBO

Summary

Two cases with the heart murmurs considered to be caused by aortocoronary (A-C) bypass surgery were reported.

Case 1: A systolic and an early and late diastolic murmurs were noted following A-C bypass surgery. The murmurs were located at the second left intercostal space. After methoxamine, the systolic and early diastolic murmurs increased slightly in intensity, while the late diastolic murmur did not change. Amyl nitrite inhalation slightly increased the intensity of the systolic murmur, but did not that of the diastolic murmur. Dipyridamole injection at a rate of 0.142 mg/kg/min resulted in the increase of both systolic and diastolic murmurs.

Case 2: A diastolic murmur was noted following the bypass surgery, which was situated over the fourth left intercostal space, 4 cm outside from the left sternal border. Methoxamine injection intensified the murmur. The murmur was not affected by amyl nitrite. After dipyridamole injection, the murmur was slightly intensified.

Dipyridamole is known to dilate coronary vessels without affecting appreciably the systemic circulation. In these two cases, the murmur noted following A-C bypass surgery was increased with dipyridamole, suggesting clinical applicability of this drug in ascertaining the bypass flow murmur.

Key words

A-C bypass

Systolic murmur

Diastolic murmur

Dipyridamole

富山医科薬科大学 第二内科
富山市杉谷 2630 (〒930-01)

The Second Department of Internal Medicine, Toyama Medical and Pharmaceutical University, Sugitani, Toyama 930-01

Presented at the 22nd Meeting of the Japanese Society of Cardiovascular Sound held in Tokyo, March 25-26, 1981
Received for publication April 27, 1981

はじめに

我々は A-C バイパス術に由来すると思われる心雑音の2例を経験し、負荷心音図法による検討を試みたので報告する。

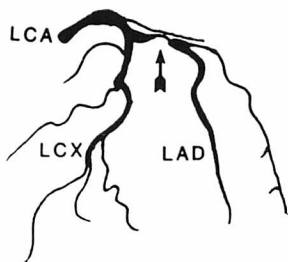
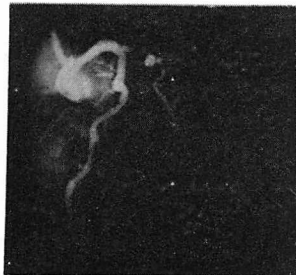症例および成績

症例 1: 64 歳, 男性.

陳旧性心筋梗塞のため 1980 年 3 月 当科に入院した。聴診上、心尖部に Levine 2 度の全収縮期雑音を聴取した。胸部 X 線写真では心胸郭比 58% の心拡大があり、安静時心電図では V_{1-4} に異常 Q 波, I, II, aVL に ST-T 変化が認められた。心臓カテーテル検査では左室造影上駆出率 49% と低下し、僧帽弁逆流は認められなかった。冠動脈造影では左前下行枝に 100%, 右冠動脈に 75% の狭窄があり、狭窄のある右冠動脈から左

前下行枝への側副血行路が発達していた (Fig. 1)。1980 年 6 月に左前下行枝および対角枝に bridge saphenous vein grafting と、右冠動脈にも 1 本の saphenous vein grafting の double bypass 術を施行した。術後の冠動脈造影では左前下行枝、対角枝への bypass graft の大動脈吻合部に軽度の狭窄があり (Fig. 1)、右冠動脈への bypass graft は造影されなかった。圧測定上、大動脈弁狭窄を思わす所見は認められなかった。術後、第 2 肋間胸骨左縁に最強点を有する Levine 3 度の収縮期駆出性雑音と Levine 1 度の拡張早期と拡張後期雑音が聴取された (Fig. 2)。メトキシサミン 0.08 mg/kg 負荷で収縮期雑音と拡張早期雑音は軽度増強し、拡張後期雑音は変化しなかった (Fig. 3)。亜硝酸アミル負荷で収縮期雑音は軽度増強し、拡張期雑音は変化しなかった (Fig. 4)。ジピリダモール 0.142 mg/kg/min を負荷し¹⁾、静

Preoperative State



Postoperative State

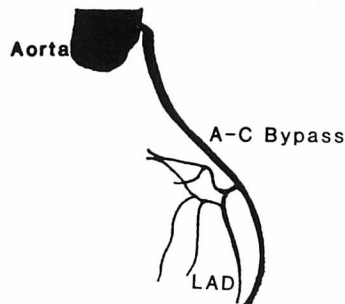
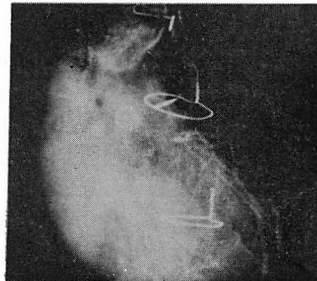


Fig. 1. Coronary angiograms (Case 1: 64-year-old).

Before surgery, left anterior descending artery is totally obstructed. After surgery, there is a slight stenosis at the proximal anastomotic site of the A-C bypass graft.

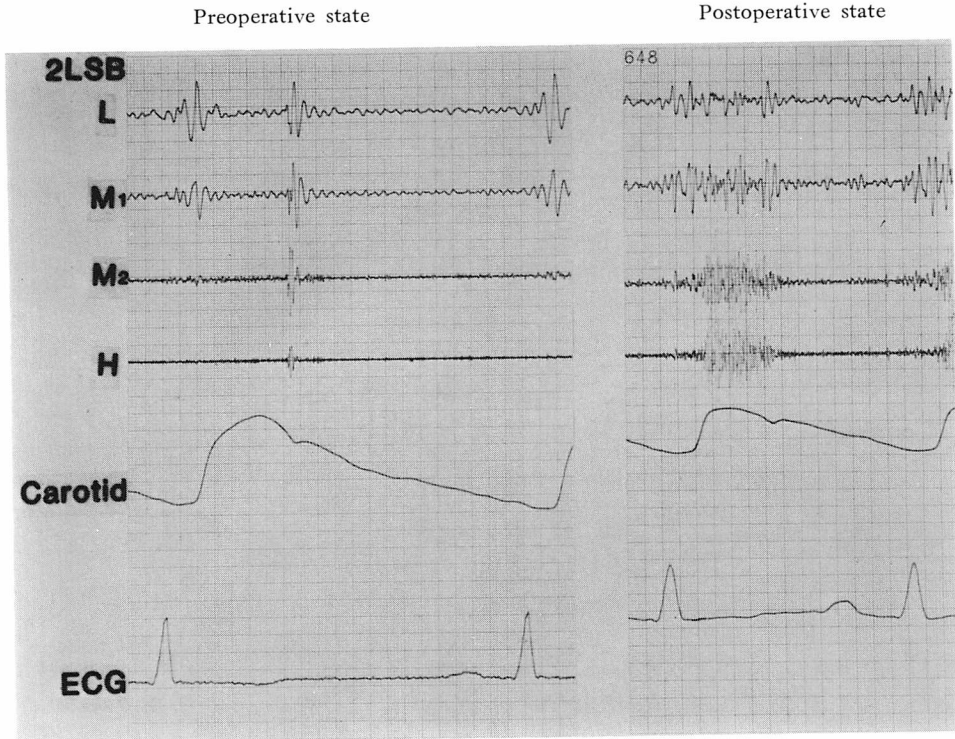


Fig. 2. Phonocardiogram (Case 1).

Before surgery, no murmurs are recorded (left). A systolic ejection, and an early and late diastolic murmurs appear following surgery (right).

注3分で収縮期雑音の増強と拡張期雑音の軽度増強がみられ、静注7分では収縮期および拡張後期雑音はさらに増強した (Fig. 5)。その間心電図には変化なく、脈拍の軽度増加、血圧の軽度低下が認められた。

症例2: 52歳, 女性.

労作時胸痛のため1980年6月に当科に入院した。聴診上、心尖部に最強点を有する Levine 2度の全収縮期雑音を聴取した。胸部X線写真で、心胸郭比63%の心拡大が認められた。安静時心電図ではII, aVF, V_{5,6}でST低下、aVLでT波の逆転と散発性の心室性期外収縮が認められた。左室造影で駆出率69%で、Sellers 2度の僧帽弁逆流があり、冠動脈造影上、左冠動脈主幹部に90%、左前下行枝に90%、右冠動脈にも75~90%の狭窄が3カ所認められた (Fig. 6)。左前下

行枝および回旋枝の2カ所に bridge saphenous vein grafting を施行した。術後の冠動脈造影では、左前下行枝への bypass graft 末梢側吻合部に狭窄が認められたが、run off は良好であった (Fig. 6)。ただし、左回旋枝への bypass は閉塞していた。術後、第4肋間胸骨左縁2横指外側に限局性の Levine 1度の拡張期雑音を聴取した (Fig. 7)。この拡張期雑音は坐位でより大きく聴取された。メトキサミン負荷で、この限局性雑音と心尖部の僧帽弁逆流性雑音は増強した (Fig. 8)。亜硝酸アミル負荷では拡張期雑音は変化なく、僧帽弁逆流性雑音はやや増強した (Fig. 9)。さらに症例1と同様の方法によるジピリダモール静注により、3分で狭心痛が誘発され、収縮期、拡張期雑音とも軽度の増強を認めた。なお、心拍数は増加したが血圧には変化は認められなかった (Fig. 10)。

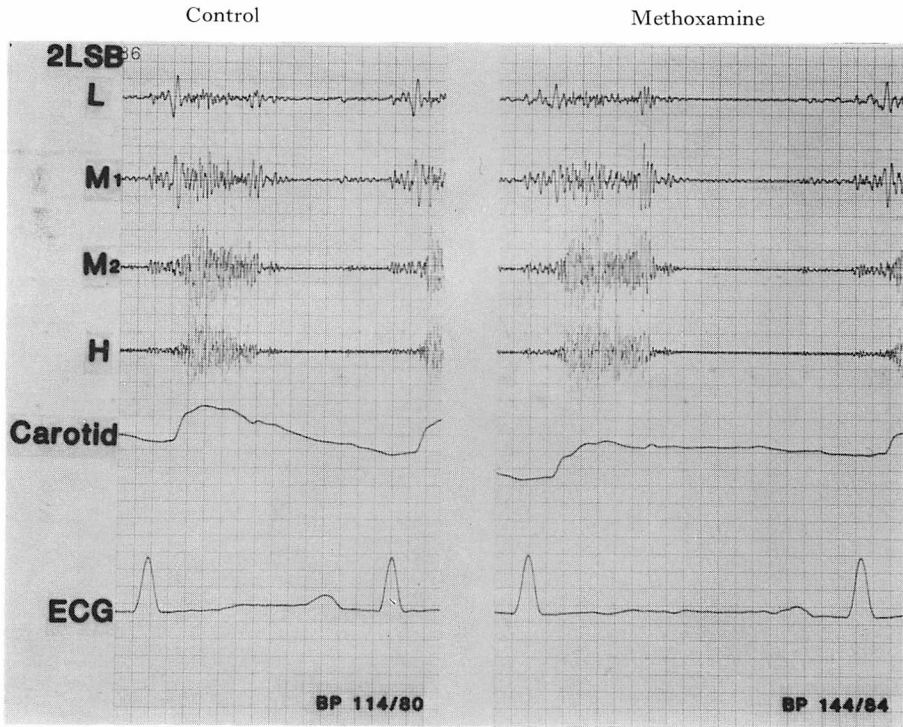


Fig. 3. Effect of methoxamine on the murmur (Case 1).

After methoxamine injection, the systolic and early diastolic murmurs increase slightly, but the late diastolic murmur remains unchanged (right).

考 案

メトキサミン、亜硝酸アミルとも、動脈圧を変化させることによりこれと関連する心雑音を増強あるいは減弱させるものであり、薬物負荷心音図法として今日日常的にいられている²⁾。ところで、心雑音が冠循環系に関係をもつ場合、この雑音を同定するためには冠血流だけを選択的に変化させてみる必要がある。メトキサミンは冠灌流圧を高め、亜硝酸アミルは冠動脈を拡張していずれも冠血流を増すものと考えられるが、このいずれもが動脈圧を大きく変化させるために、これらの薬物負荷後の心雑音変化を冠血流の動きだけで解釈するわけにはいかない。これに対し、今回私達の用いたジピリダモールは強力な冠拡張作用をもつものであり、動脈圧を低下させ、あるいは心拍数を増しはするが、その程度は軽微である^{3,4)}。そ

こで、これを旧来からの負荷薬物に加えて使用することにより、心雑音の起源を一層明確にしうるであろうと考えた。

症例1の心雑音は、A-C バイパス術後に発生し、術後の心臓カテテル検査、心エコー法などにより他に心雑音を発生する原因がなく、メトキサミン、亜硝酸アミルおよびジピリダモールにより収縮期および拡張期雑音が増強したことにより、その原因がA-C バイパス術に由来するものと考えられた。症例2の拡張期雑音も、A-C バイパス術後に発生し、他に拡張期雑音を発生する原因がなく、メトキサミンやジピリダモール投与により増強したことより、同様にA-C バイパス術がその原因と考えられた。

A-C バイパス術後の心雑音の出現は頻度の高いものと思われませんが、Karpman⁵⁾は40例のA-C バイパス術後に22例で収縮期雑音の出現し

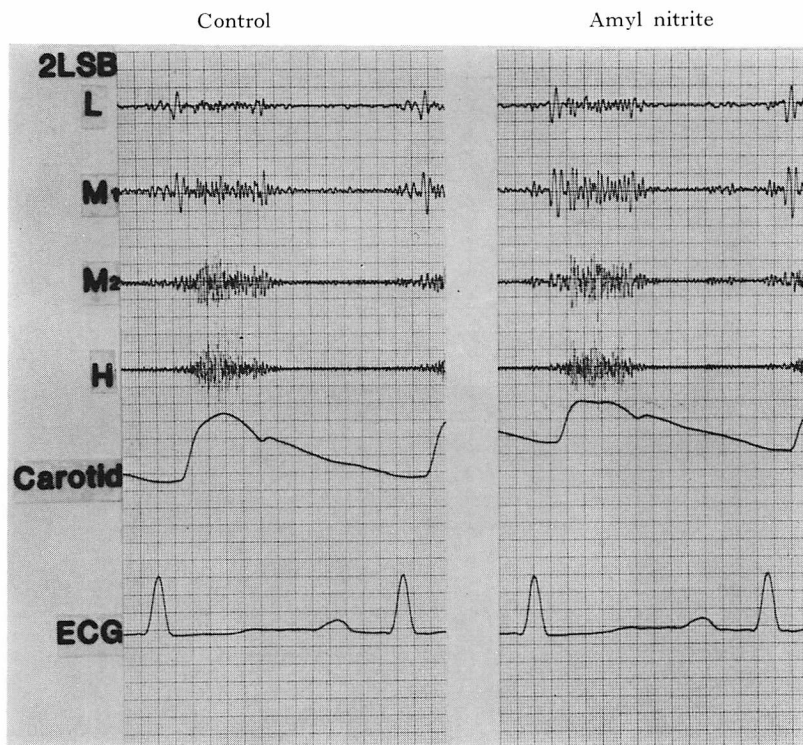


Fig. 4. Effect of amyl nitrite on the murmurs (Case 1).

After amyl nitrite inhalation, the systolic murmur increases slightly, but the diastolic murmur does not change (right).

たことを報告している。彼らは、雑音の発生メカニズムを、A-C バイパスの大動脈開口部は正常な冠動脈開口部と異なり、収縮期に大動脈弁開放の影響を受けないこと、vein graft の彎曲により血流の異常を生じること、vein graft と冠動脈の太さが異なることなどによると推測している。しかし、彼らの認めているのは収縮期雑音のみであり、この点は今回の我々の観察とは異なる。

拡張期雑音は症例1においても認められたが、特に症例2ではおもに拡張期雑音の変化であり、雑音の最強点も第4肋間胸骨左縁2横指外側に局限していたこと、さらに冠動脈造影上、左前下行枝へのbypass graft 吻合部に狭窄があることより、この例での心雑音は冠動脈狭窄に伴うものである可能性も考えられる。冠動脈狭窄に由来する雑音についてのこれまでの報告によると⁶⁻¹⁰⁾、そ

の雑音は拡張期限局性雑音であること、高調であり crescendo-decrescendo 型であること、仰臥位より坐位でより大きく聴取されることなどが指摘されている。同様の所見は症例2においても認められた。

また、誤って冠静脈に吻合したため、A-C バイパス術後に連続性雑音を発生した報告もみられるが^{11,12)}、これらの動静脈瘻性の雑音は我々の症例にみられたものとは異なったものである。

以上、我々が経験した2症例とも A-C バイパス術に由来する雑音であると思われたが、その発生メカニズムはなお不明である。しかし、A-C バイパス術の心雑音は少なくとも吻合部の血流の存在を示す所見であり、術後時を経てのその出現は狭窄の進行を、また直後に聞かれた雑音の消失は閉塞を意味するともみられる。従って、予後判定

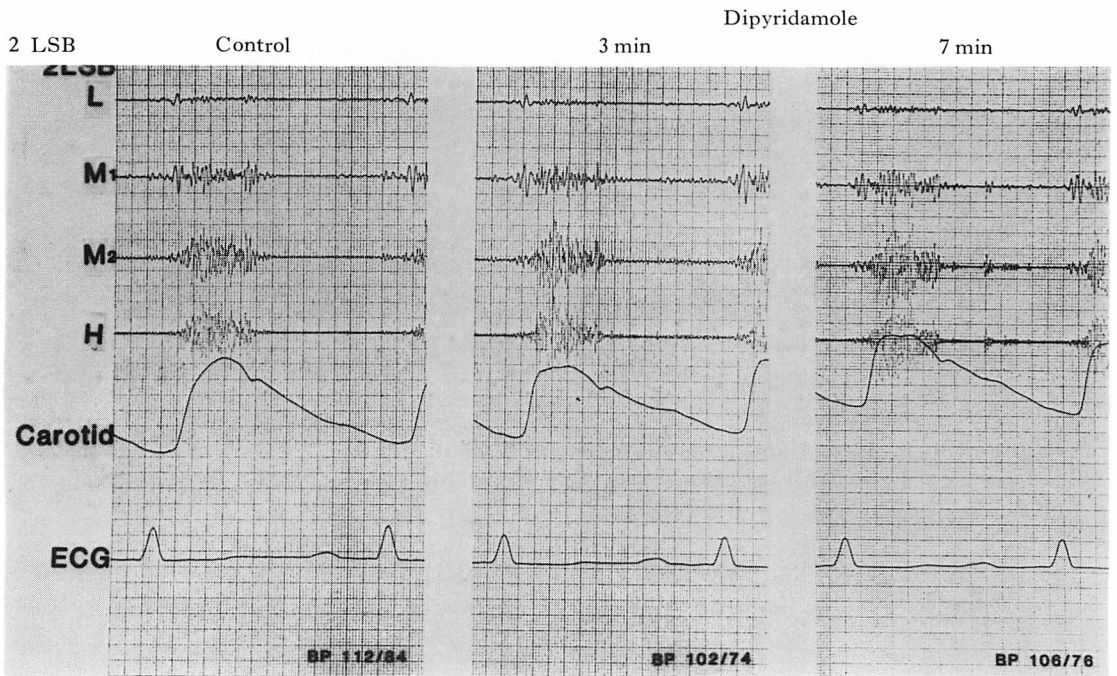
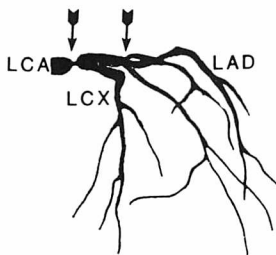
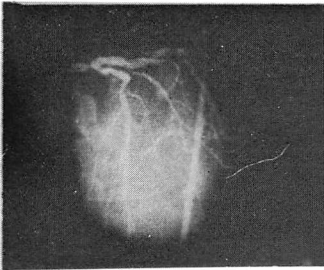


Fig. 5. Effect of dipyridamole on the murmurs (Case 1).

Three min after dipyridamole injection (middle), the systolic murmur increase and also the diastolic murmur increases slightly. The murmurs further increase 7 min later (right). Recorded in the 2LSB.

Preoperative State



Postoperative State

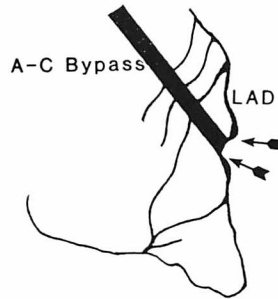
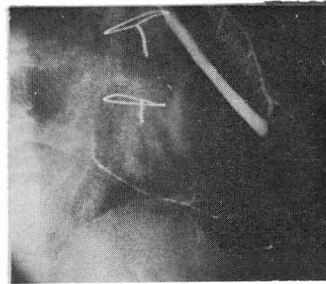


Fig. 6. Coronary angiograms (Case 2: 52-year-old).

Before surgery, both the left main stem and left anterior descending artery are significantly stenosed (90%). After surgery, a moderate stenosis at the distal anastomotic site of A-C bypass graft is observed.

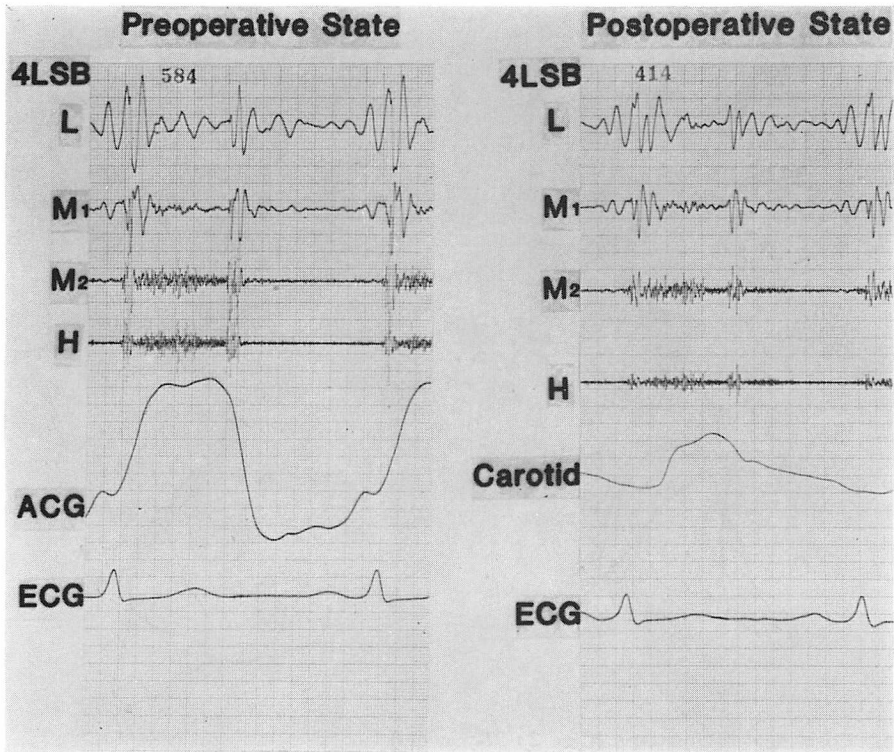


Fig. 7. Phonocardiogram (Case 2).

Before surgery, there is a holosystolic murmur due to mitral regurgitation (left). A diastolic murmur appears after surgery (right).

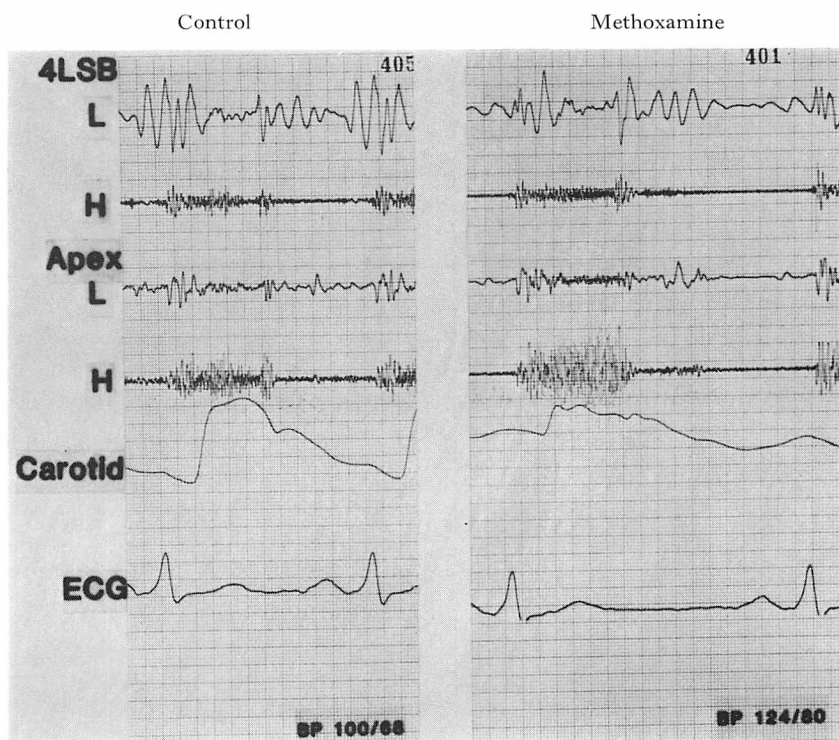


Fig. 8. Effect of methoxamine on the murmurs (Case 2).
After methoxamine injection, the diastolic and the holosystolic murmurs increase (right).

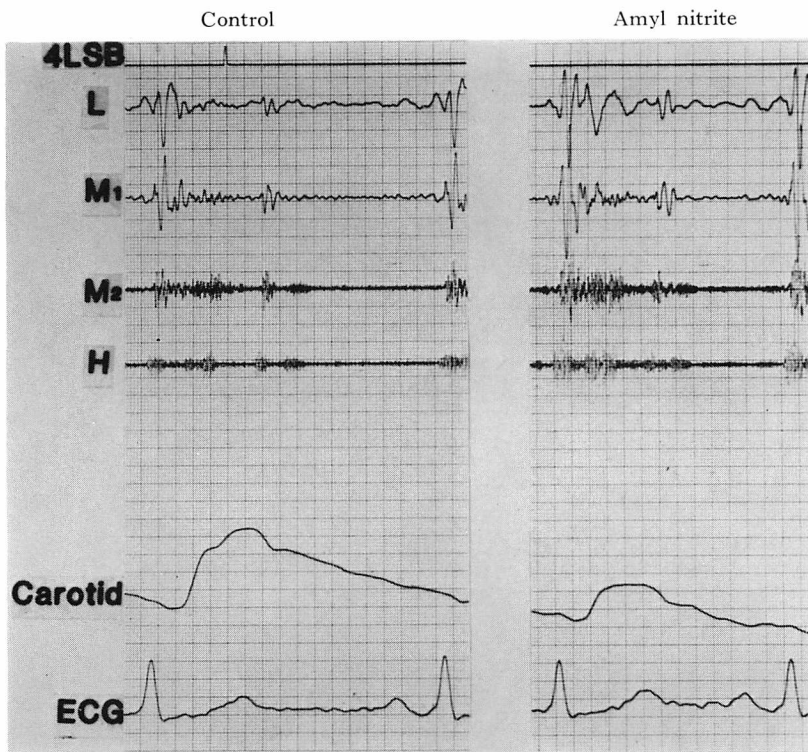


Fig. 9. Effect of amyl nitrite on the murmurs (Case 2).

After amyl nitrite inhalation, the diastolic murmur does not change, but the holosystolic murmur increases slightly (right).

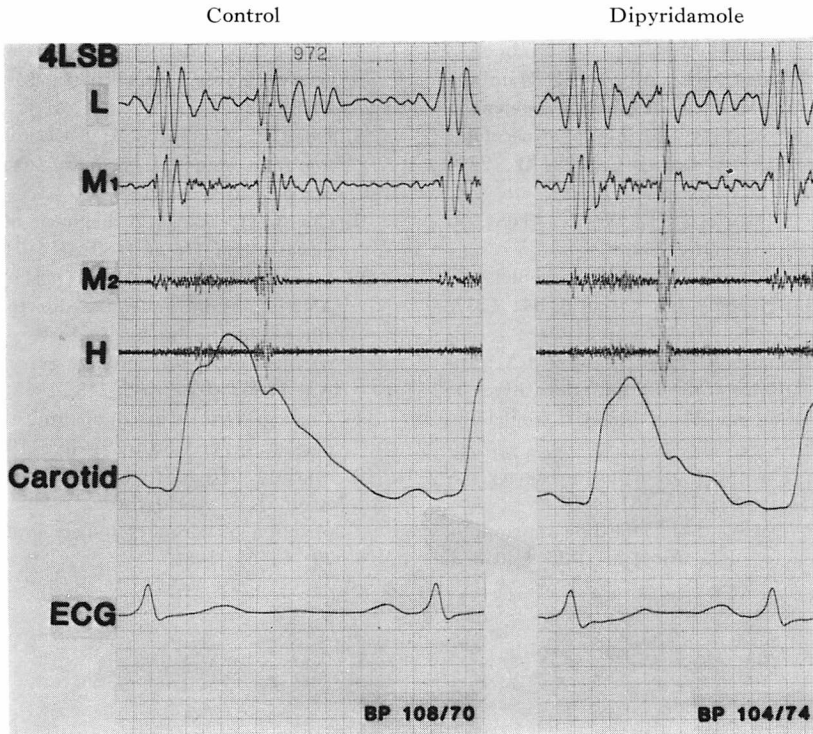


Fig. 10. Effect of dipyridamole on the murmurs (Case 2).

After dipyridamole injection, both the diastolic and holosystolic murmurs increase slightly (right).

法の1つとして、術後の新たな心雑音の発生とその消長に十分注意する必要があると思われる。また、A-C バイパス術に由来する雑音の鑑別診断法として、ジピリダモール負荷心音図法の有用性は評価してよいと思われる。

結 語

A-C バイパス術後に新たに心雑音を発生した2症例を報告した。メトキサミン、亜硝酸アミルおよびジピリダモール負荷心音図法による変化より、この雑音はA-C バイパスに由来するものと推察された。

要 約

2症例でA-C バイパス術後に新たに心雑音の発生をみた。

症例1では、術後第2肋間胸骨左縁に最強点を

有する収縮期駆出性雑音と拡張早期および拡張後期雑音を認め、メトキサミン負荷で収縮期雑音と拡張早期雑音は軽度増強し、拡張後期雑音は変化なく、亜硝酸アミル負荷で収縮期雑音は軽度増強し拡張期雑音は変化しなかった。ジピリダモール静注後(0.142 mg/kg/min)3分に収縮期雑音の増強と拡張期雑音の軽度増強がみられ、7分後収縮期および拡張後期雑音はさらに増強した。

症例2では、術後第4肋間胸骨左縁2横指外側に限局性の拡張期雑音を認め、雑音はメトキサミン負荷で増強し、亜硝酸アミル負荷で変化なく、ジピリダモール負荷で軽度増強した。

A-C バイパス術後の心雑音の同定に負荷心音図が有用であり、ことにジピリダモール負荷心音図法が有用と思われた。

文 献

- 1) Gould KL, Wescott RL, Albro PC, Hamilton GW: Noninvasive assessment of coronary stenosis by myocardial imaging during pharmacologic coronary vasodilation. *Am J Cardiol* **41**: 279-287, 1978
- 2) 上田英雄, 坂本二哉, 海渡五郎: 臨床心音図学. 南山堂, 東京, 1963, p 315-325
- 3) 横井紘一: Dipyridamole および Propranolol の冠循環動態に対する影響. *Jpn Circul J* **34**: 1237-1252, 1970
- 4) Bunag RD, Douglas R, Imai S, Berne RM: Influence of a pyrimidopyrimidine derivative on deamination of adenosine by blood. *Circulat Res* **15**: 83-88, 1964
- 5) Karpman L: The murmur of aortocoronary bypass. *Am J Heart* **83**: 179-181, 1972
- 6) Sangster GF, Oakley CM: Diastolic murmur of coronary artery stenosis. *Br Heart J* **35**: 840-844, 1973
- 7) Cheng TO: Diastolic murmur caused by coronary artery stenosis. *Ann Intern Med* **72**: 543-546, 1970
- 8) Dock W, Zonerarch S: A diastolic murmur arising in a stenosed coronary artery. *Am J Med* **42**: 617-619, 1967
- 9) Cheng TO: Physical diagnosis of coronary artery disease. *Am Heart J* **80**: 716-718, 1970
- 10) Fearon RF, Cohen LS, O Hara JM, Goodyer AVR: Diastolic murmurs due to two sequelae of atherosclerotic coronary artery disease: Ventricular aneurysm and coronary artery stenosis. *Am Heart J* **76**: 242-248, 1968
- 11) Vieweg WVR: Continuous murmur following bypass surgery. *Chest* **79**: 4-5, 1981
- 12) Starling MR, Groves BM, Frost D, Toon R, Arom KV: Aorto-coronary vein fistula. A complication of coronary bypass graft surgery. *Chest* **79**: 64-68, 1981