

断層心エコー図法による右
室形態の検討

Estimation of right ven-
tricular morphology by
two-dimensional echo-
cardiography

渡辺 都美
松久保晴生
北村 誠
河野 義雄
古川 啓三
勝目 紘
栗林 敏郎
伊地知浜夫

Tomi WATANABE
Haruo MATSUKUBO
Makoto KITAMURA
Yoshio KOHNO
Keizo FURUKAWA
Hiroshi KATSUME
Toshiro KURIBAYASHI
Hamao IJICHI

Summary

To evaluate the applicability of two-dimensional echocardiography to the determination of right ventricular (RV) morphology, 26 consecutive patients of three groups (control, RV volume overload and RV pressure overload) were studied. Biplane two-dimensional echocardiograms perpendicular to each other were obtained from the apical approach. The echocardiographic RV volume was calculated by applying Simpson's rule and this was considered to be the RV body volume without the RV outflow tract volume because the ultrasound beam crossed the RV inflow tract. The echocardiographic RV dimensions of the long-axis and short-axis were also measured in each view. These volumes and dimensions were compared with the angiographic RV total volumes calculated by applying Simpson's rule, and they were also compared in each group.

There was a good correlation between the echocardiographic RV body volumes and the angiographic RV total volumes ($r=0.93$ at end-diastole, 0.85 at end-systole). These correlation coefficients were much better than those between the echocardiographic RV dimensions and the angiographic RV total volumes. Further, calculation of RV body volumes by echocardiography was most useful to distinguish control patients from those with RV volume overload ($p<0.001$). There was no significant difference of the dimensions of the long axis in each group. It was thought that the right ventricle did not expand on the direction of the long axis, and non-uniform progress of RV enlargement was suspected depending on RV volume overload.

The ratio of the RV outflow tract volumes to the RV body volumes obtained by RV angiography using Graham's rule was higher in patients with RV volume overload compared with the control patients. It was thought this factor limited the accuracy of estimating the total right ventricle by visualizing

京都府立医科大学 第二内科
京都市上京区河原町広小路 (〒602)

The Second Department of Medicine, Kyoto Prefectural University of Medicine, Kawaramachi-Hirokoji, Kamigyo-ku, Kyoto 602

Presented at the 22nd Meeting of the Japanese Society of Cardiovascular Sound held in Tokyo, March 25-26, 1981
Received for publication April 25, 1981

RV body only by echocardiography. Therefore, if it was possible to visualize the RV outflow tract by echocardiography, the right ventricle would be estimated more exactly.

We conclude that the RV morphology and volume can be estimated by two-dimensional echocardiography and it is of value in clinical practice.

Key words

Two-dimensional echocardiography

Apical approach

Right ventricular morphology

はじめに

近年, 断層心エコー図法の発達により, 左室の形態は壁運動の異常を伴う場合でもその解析は容易となり, 本法による左室形態についての報告は数多くなされている¹⁻⁵⁾. 一方, 右室はその複雑な解剖学的構造, 超音波ビームの投入し難い位置, および心内膜の同定が困難なことなどの理由により, 本法による右室形態の解析法は確立されていない.

今回, 我々は断層心エコー図法による右室形態の検討を試み, 若干の知見を得たので報告する.

対象と方法

各種心疾患患者 26 例を対象とし, 次のごとく分類した. 1) control 群: 右室の容量および圧負荷を認めないもの 11 例(男 9 例, 女 2 例, 平均年齢 38 歳), 2) 右室容量負荷群: 6 例(男 2 例, 女 4 例, 平均年齢 45 歳), および 3) 右室圧負荷群: 9 例(男 3 例, 女 6 例, 平均年齢 54 歳).

容量負荷群の内訳は左右シャント率 44~68% の心房中隔欠損症 5 例, 孤立性三尖弁閉鎖不全症 1 例であり, 圧負荷群は僧帽弁狭窄症 7 例, 先天性肺動脈弁狭窄症 2 例であり, 全例肺小動脈血管抵抗は $200 \text{ dyne/sec/cm}^{-5}/\text{m}^2$ 以上を示した.

断層心エコー図は東芝製セクター電子走査型心断層装置 SSH-11A を用い, 超音波周波数 2.4 MHz のトランスデューサーを使用した.

被検者を左側臥位または腹臥位とし, 探触子を心尖部付近に置き, 右室面積が最大となるビーム方向において four-chamber view を描出し, 次に探触子を右に 90° 回転し右室心尖部と三尖弁口

が最も広く描出されるビーム方向で two-chamber view を描出した. 以上の方法にて直交する 2 平面で右室流入路方向長軸断面像を描出し, それぞれ first および second view を得た (Fig. 1). この像をビデオテープに集録し, 同期させた心電図の R 波頂点を拡張終期, 右室面積の最小となる時点を収縮終期とし, それぞれの像をブラウン管上でトレースし, これらの像より右室容量を Simpson 法にて算出した. なおこれら超音波像では右室流入路にエコービームが投入されることにより, これより得られる容量を体部容量とした. さらに拡張終期における first および second view での長軸距離, 長軸の midpoint での短軸距離, first および second view における短軸距離比をそれぞれ計測した (Fig. 2). First view における長軸距離は右室心尖部より心室中隔と三尖弁との交点までの距離, second view における長軸距離は右室心尖部より三尖弁輪の midpoint までの距離とし, 記録にさいし両 view で得られる長軸距離が近似するようにビーム方向を設定した.

断層心エコー図記録の 2~3 日以内に全例に正側 2 方向で右室シネアンジオグラフィを施行し, Simpson 法により容量を算出し, 右室全容量とした. さらに側面像より Graham ら⁶⁾の方法に従って, 流出路容量および体部容量をそれぞれ算出し, 両容量の比率 (右室流出路容量 / 右室体部容量) を求めた.

以上より, 断層心エコー図 (Echo) 法による右室体部容量および右室内各距離とシネアンジオグラフィ (Angio) 法による右室全容量との相関を求めるとともに, Echo 法による体部容量, 長軸および短軸距離, first および second view にお

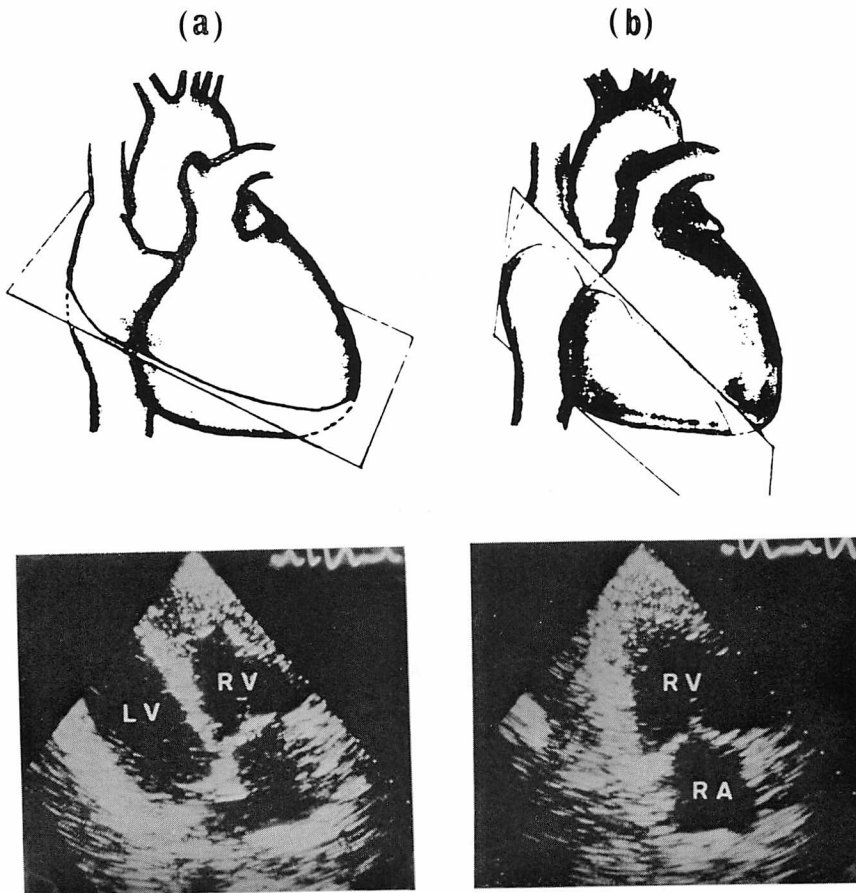


Fig. 1. Biplane two-dimensional echocardiograms which are perpendicular to each other from the apical approach.

(a) first view, (b) second view.

LV=left ventricle; RV=right ventricle; RA=right atrium.

ける短軸距離比, Angio 法による流出路容量 / 体部容量比を各疾患群について対比検討した.

結 果

Fig. 3 のごとく Echo 法による体部容量計測値 (x 軸) と Angio 法による全容量計測値 (y 軸) との間には, 拡張終期において $r=0.93$, 収縮終期では $r=0.85$ と良く相関し, その一次回帰式は拡張終期では $y=1.87x-2.20$, 収縮終期では $y=1.42x+15.26$ であった.

Echo 法による体部容量は Control 群で 70.3

± 14.5 ml, 容量負荷群では 121.7 ± 23.7 ml および圧負荷群では 71.7 ± 21.7 ml を示し, 容量負荷群では有意に増大した ($p < 0.001$) (Fig. 4).

次に Fig. 5 のごとく Echo 法による体部像における長軸距離と Angio 法による右室全容量との相関は $r=0.40$ と低く, また Echo 法による右室長軸距離は Fig. 6 のごとく control 群で 6.6 ± 0.9 cm, 容量負荷群では 7.2 ± 0.8 cm, および圧負荷群では 5.9 ± 1.0 cm を示し, 3 群間に有意差はなかった. このことは右室の容量負荷時には長軸方向への拡大は少ないことが示唆された.

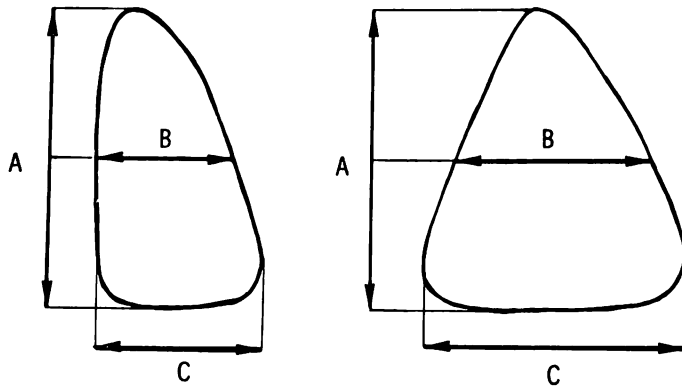


Fig. 2. The method of measuring the dimensions of the right ventricle in the first and second views.

A=long axis; B=short axis.

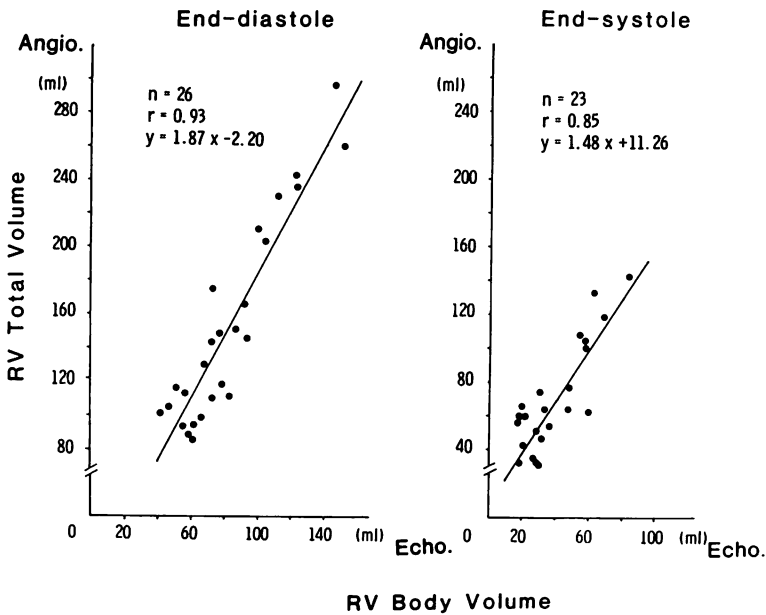


Fig. 3. Echocardiographic (Echo) right ventricular body volumes plotted against angiographic (Angio) right ventricular total volumes at end-diastole and end-systole.

The correlation coefficient (r) between the echocardiographic and angiographic right ventricular volumes is 0.93 at end-diastole and 0.85 at end-systole. There is a good correlation among them, although the echocardiography underestimates the angiographic right ventricular volume because the latter is determined excluding the right ventricular outflow tract volume.

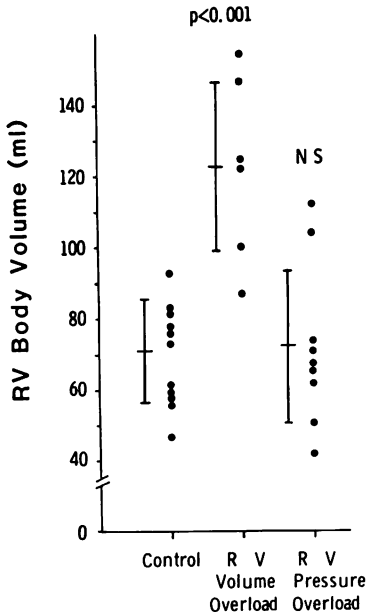


Fig. 4. Echocardiographic right ventricular body volumes in each group.

The right ventricular volume overload group show a significantly high right ventricular body volume compared with the control group ($p < 0.001$).

一方、Echo 法による短軸距離と Angio 法による右室全容量との関係は first および second view でそれぞれ $r = 0.62$ および $r = 0.81$ (Fig. 7) を示し、Echo 法による短軸距離は first view では control 群で 3.4 ± 0.6 cm、容量負荷群では 4.5 ± 0.8 cm および圧負荷群では 3.4 ± 0.6 cm、second view では control 群で 4.9 ± 0.6 cm、容量負荷群では 6.6 ± 0.9 cm および圧負荷群では 5.1 ± 0.7 cm を示し、容量負荷群では first および second view の両者において有意 ($p < 0.025$ および $p < 0.001$) の増大を示した (Fig. 8)。また Fig. 9 のごとく、first および second view における短軸距離比は control 群では 0.70 ± 0.15 、容量負荷群では 0.67 ± 0.17 および圧負荷群では 0.67 ± 0.17 を示し、3 群間に有意差はなかったもので、容量負荷時における右室拡大にさいしては、短軸面での均等な拡大を示すものと考えられた。

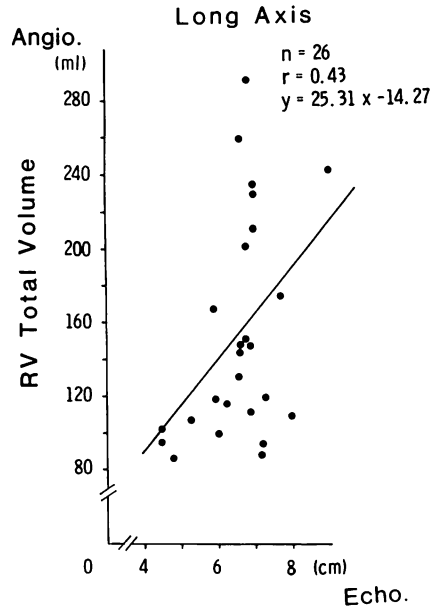


Fig. 5. Echocardiographic (Echo) right ventricular dimensions of the long axis plotted against angiographic (Angio) right ventricular total volumes.

The correlation coefficient (r) between the echocardiographic right ventricular dimensions of the long axis and the angiographic right ventricular total volume is 0.43. There is a poor correlation among them.

次に Angio 法による流出路容量 / 体部容量比は control 群では 0.15 ± 0.07 、容量負荷群では 0.36 ± 0.04 および圧負荷群では 0.09 ± 0.03 を示し、容量負荷群では有意 ($p < 0.001$) の増大を示すので右室容量負荷時の拡大は体部に比して流出路がより著明に拡大するものと考えられた (Fig. 10)。

考 案

右室は三日月状の構造を示し、かつ胸壁に近接しているなどのために、成人において断層心エコー図法により右室全体を描出することは極めて困難とされ、本法による右室形態についての報告は少ないのが現状である。

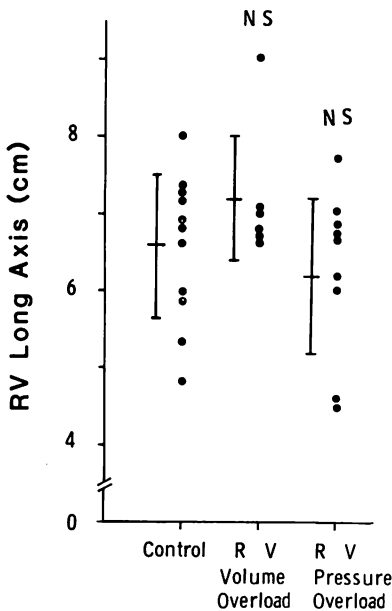


Fig. 6. Echocardiographic right ventricular dimensions of the long axis in each group.

There is no significant difference of right ventricular dimensions of the long axis in each group.

1978年, Chaudry ら⁷⁾は心尖部アプローチにて four-chamber view を描出し, その断面積と長軸距離より右室容量の推定を試みたが, アンジオグラフィによる値と相関は低く, 本法による右室容量評価の限界を示唆した. 一方, 1979年, Bommerら⁸⁾は同様に心尖部アプローチにて four-chamber view を描出し, 右室の短軸距離と面積計測により容量負荷群の分別が可能であり, 本法は右室形態の評価に有用と報告した.

今回, 我々は断層心エコー図法を使用し, これまでに報告されてきた右室流入路の一断面像のみならず, 心尖部アプローチにて互いに直交する2平面で右室流入路方向での長軸断面像を描出し右室体部像とし, 右室流出路を除外して右室形態の解析を検討した. その結果, Echo 法では体部容量のみを算出したためにかなり過小評価されたが, この体部容量は Angio 法による右室全容量と良く相関することから, Echo 法による右室容量の

評価は可能であるとともに, 容量負荷群の分別に特に有用と考えられる.

また, Echo 法による右室流入路方向長軸断面像での互いに直交する二断面における短軸距離は, 容量負荷群では有意に増大するとともに, 短軸距離比には3群間に有意差を認めないので, 右室容量の増大時には短軸面では均等な拡大を示すものと考えられる.

一方, 右室流入路方向長軸断面像における長軸距離は, Bommer ら⁸⁾の報告と同様に3群間に有意差はなかった. この点に関し, 彼らが報告したように, 拡大した右室では長軸方向にエコービームを正確に投入し得なかった可能性は否定し得ないが, この可能性が少ないとするならば, 右室の拡大時には長軸方向への拡大は少ないものと考えられる. よって, 容量負荷時における右心室の拡大は長軸方向への拡大は少なく短軸方向に拡大し, かつこの拡大は短軸面においてほぼ均等であることが示された. 従って, 右室全体としてみた場合, 容量負荷時の右心室拡大は短軸面を主体とした不均等な拡大様式を示すものと考えられる.

他方, 圧負荷群ではいずれの指標も有意の変化を示さなかったが, 今回対象とした本群の患者では肺小動脈血管抵抗の上昇は認められたが, 2例を除き肺動脈圧の上昇を認めず, 圧負荷が軽度であったことによるものであろう.

以上のごとく, 心断層心エコー図法により直交する2平面上で右室体部像を描出し, これらより長軸および短軸距離の計測, 右室体部容量を算出することにより, 右室形態および容量の評価は一応可能と考えられる. しかしながら, 本法により求めた右室流出路容量, 体部容量比が, 右室容量負荷群では有意の増大を示すことより, 容量負荷による右室拡大にさいし, 右室流出路がより大きな比率で拡大する可能性が示唆され, 断層心エコー図法による右室体部像による右室全体の評価の限界が考えられる.

今回我々の用いた断層心エコー図法は右室の解析に有用であるが, 他方その限界もあり, 複雑な

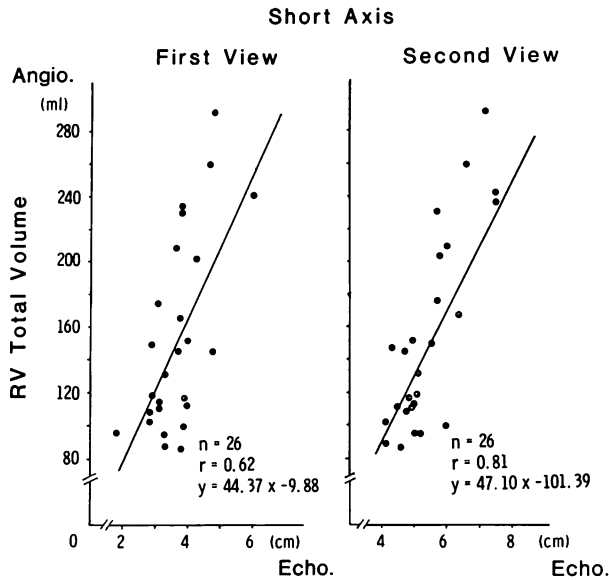


Fig. 7. Echocardiographic (Echo) right ventricular dimensions of the short axis plotted against angiographic (Angio) right ventricular total volumes in the first and second views.

The correlation coefficient (r) between the echocardiographic right ventricular dimensions of the short axis and the angiographic right ventricular total volumes is 0.62 in the first view and 0.81 in the second view. There is a fairly good correlation among them.

右室内構造による心内膜面の決定の困難性など、今後さらに検討の予定である。

おわりに

断層心エコー図法を使用し、心尖部アプローチにて互いに直交する右室流入路方向にて2面の長軸断面像を描出し、これを右室体部像とした。この2面の体部像における長軸および短軸距離の計測、Simpson法による体部容量の算出より、右室形態および容量の評価が可能であり、特に容量評価は容量負荷群の分別に有用であった。また右室は3次的に不均等に拡大することが示唆された。

要 約

各種心疾患患者26例を対象とし、これらをcontrol群、右室容量負荷群および圧負荷群の3群に分類した。断層心エコー図法により、心尖部アプローチにて互いに直交する右室流入路方向の

長軸断面像を描出し、右室体部像とした。この直交する2平面よりSimpson法にて体部容量を求め、さらに2平面での長軸距離、短軸距離および短軸距離比を求めた。次いで右室シネアンジオグラフィよりSimpson法にて右室全容量を算出し、Graham法により右室流出路容量、体部容量比を求め、断層心エコー図法による右室形態および容量評価の可能性を検討した。

その結果、Echo法による体部容量とAngio法による全容量とは拡張および収縮終期ともに良く相関し、容量負荷群では体部容量は有意に増大した。また、体部長軸距離は3群間に有意差はないのに反し、短軸距離は容量負荷群で有意に増大するので、右室拡大は不均等に惹起されることが示された。一方、Angio法による流出路容量が体部容量に比べて有意に増大するので、体部像のみでの右室全体の評価に限界があり、今後さらに検討を要する。

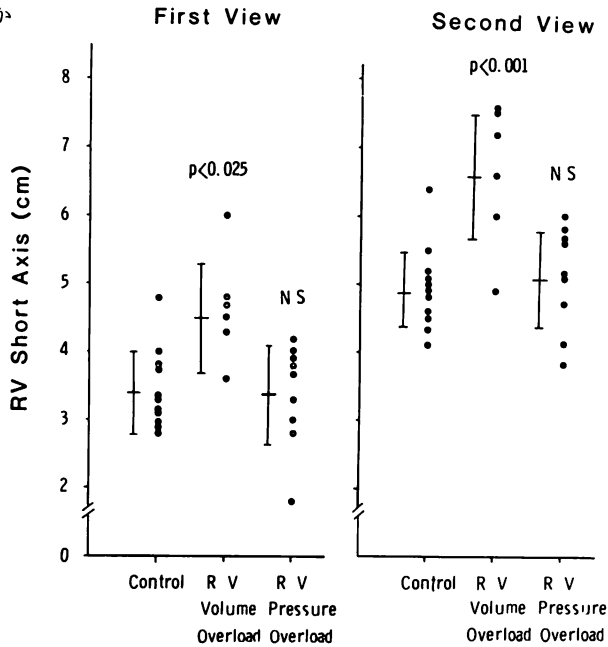


Fig. 8. Echocardiographic right ventricular dimensions of the short axis in each group.
 The right ventricular volume overload group shows a significantly higher right ventricular dimensions of the short axis than in the control group ($p < 0.025$ in the first view and $p < 0.001$ in the second view).

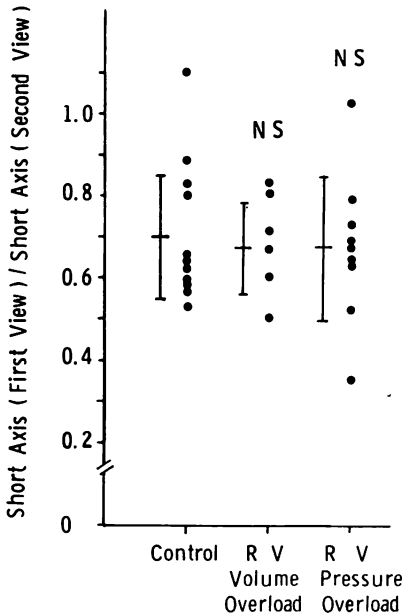


Fig. 9. The ratio of right ventricular dimensions of the short axis in the first view to those in the second view in each group.
 There is no significant difference in each group.

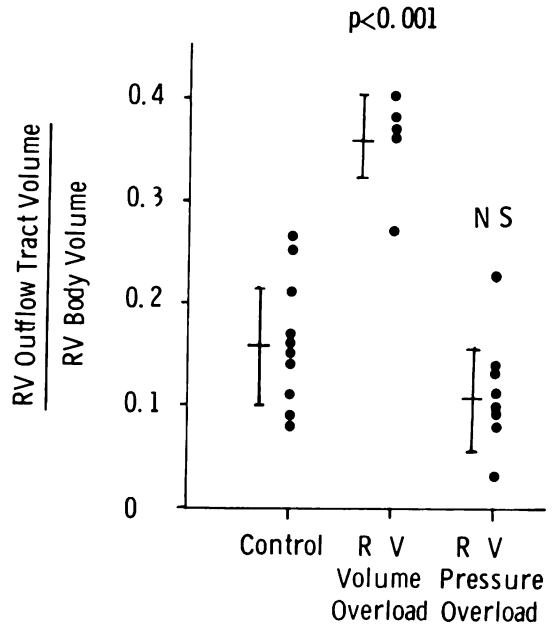


Fig. 10. The ratio of right ventricular outflow tract volumes to right ventricular body volumes in each group.
 The right ventricular volume overload group shows a significant increase compared with the control group ($p < 0.001$).

文 献

- 1) Fortuin NJ, Hood WP, Sherman ME, Craige E: Determination of left ventricular volume by ultrasound. *Circulation* **44**: 575, 1971
- 2) Gibson DG: Measurement of LV volume in man by echocardiography-comparison with biplane angiographs. *Br Heart J* **33**: 614, 1972
- 3) Carr KW, Engler RL, Forsythe JR, Johnson AD, Gosink B: Measurement of left ventricular ejection fraction by mechanical cross-sectional echocardiography. *Circulation* **59**: 1196, 1979
- 4) Schiller NB, Acquatella H, Ports TA, Drew D, Goerke J, Ringerz H: Left ventricular volume from paired biplane two-dimensional echocardiography. *Circulation* **60**: 547, 1979
- 5) Gehrke J, Leeman S, Raphael M, Pridie RB: Noninvasive left ventricular volume determination by two-dimensional echocardiography. *Br Heart J* **37**: 911, 1975
- 6) Graham TP, Jarmakani JM, Atwood GF, Canent RV: Right ventricular volume determinations in children: Normal values and observations with volume or pressure overload. *Circulation* **47**: 144, 1973
- 7) Chaudry KR, Ogawa S, Pauletto FJ, Hubbaed FE, Dreifus LS: Biplane measurement of left and right ventricular volumes using wide angle cross-sectional echocardiography. *Am J Cardiol* **41**: 391, 1978
- 8) Bommer W, Weinert L, Neumann A, Neef J, Mason DT, DeMaria A: Determination of right atrial and right ventricular size by two-dimensional echocardiography. *Circulation* **60**: 91, 1979