

心筋症肥厚部位の非観血的
 診断法：心電図異常と超音
 波断層法による左室心筋肥
 厚部位との対比

Non-invasive diagnosis
 of the hypertrophic por-
 tion in cardiomyopathy :
 Comparison of electro-
 cardiographic and vec-
 torcardiographic abnor-
 malities with the hyper-
 trophic portion of the
 left ventricle determined
 by two-dimensional
 echocardiography

久能 晃
 金江 清
 中塚 喬之
 吉村 正蔵

Akira KUNO
 Kiyoshi KANAE
 Takayuki NAKATSUKA
 Syozo YOSHIMURA

Summary

The electrocardiogram, vectorcardiogram and two-dimensional echocardiogram were recorded in 18 cases with hypertrophic cardiomyopathy. Cardiac catheterization and coronary angiography were carried out in 7 cases, which revealed that the coronary arteries were normal in all cases and no abnormal findings were observed except for hypertrophy of the ventricle. In the two-dimensional echocardiographic studies, the long axis, short axis, RAO, and LAO views of the left ventricle and the 4 chamber view were recorded. The short-axis views were obtained at the level of the chorda tendinea, the papillary muscles and the region between the papillary muscles and the cardiac apex. Left ventricular wall of each level was divided into 4 segments, including anterior, lateral, medial and posterior segments. Then, the degree of hypertrophy was estimated by summing up the wall thickness of each segment at three levels. The hypertrophic portion of the cardiac muscle thus obtained from two-dimensional echocardiograms was compared with the electrocardiographic and vectorcardiographic

東京慈恵会医科大学 第四内科
 東京都港区西新橋 3-25-8 (〒105)

The Forth Department of Internal Medicine, Jikei
 University School of Medicine, Nishishimbashi 3-25-
 8, Minato-ku, Tokyo 105

Presented at the 22nd Meeting of the Japanese Society of Cardiovascular Sound held in Tokyo, March 25-26, 1981
 Received for publication October 9, 1981

findings and the following conclusions were obtained.

1) Relationship of electrographic findings with the hypertrophic portion of the left ventricle in the short-axis view: The group with negative T waves in I and aVL showed asymmetric septal hypertrophy (ASH) but not apical hypertrophy. In the short-axis view of the left ventricle, the antero-lateral segments were hypertrophic in all the cases. The group with negative T waves in II, III and aVF, on the other hand, had apical hypertrophy (APH) in a great number. In the short-axis view of the left ventricle, hypertrophy was observed from the anterior to medial segments in many cases. So, the hypertrophic portion of the left ventricle could be presumed by the electrocardiographic leads revealing negative T waves.

2) Relationship of vectorcardiographic findings with the hypertrophic portion of the left ventricle: In 2 of 4 cases with hypertrophy in the anterior segment, the half area vector of QRS loop in the horizontal plane and the maximum vector directed left ward and anteriorly. In cases with hypertrophy in the antero-lateral segment, the vector of QRS loop directed left ward and posteriorly. In 2 cases with hypertrophy in the posterior segment, vectors of QRS loop directed posteriorly. Then, the direction of the vector of QRS loop in the horizontal plane suggested the hypertrophic portion of the left ventricle.

Key words

Two-dimensional echocardiogram Vectorcardiogram Electrocardiogram Hypertrophic
cardiomyopathy Negative T wave

はじめに

肥大型心筋症は超音波検査法の発達普及に伴い、多く見出されるようになってきた。心筋の肥厚形態も中隔が異常に肥厚する asymmetric septal hypertrophy (ASH)¹⁾、心尖部肥大型 apical hypertrophy (APH)²⁻⁵⁾、心室中央部のくびれた瓢箪型の mid-zone hypertrophy⁶⁻⁹⁾、左室流出部に圧較差を認める Braunwald らのいう IHSS^{10,11)}、後壁の肥厚している asymmetric posterior hypertrophy¹²⁾ などに区分されている。心電図との関係では apical hypertrophy で giant negative T 波が V₄₋₆ に多く認められるなど、特徴的所見が報告されている²⁻⁴⁾。今回著者らは、心電図およびベクトル心電図と超音波断層法による左室短軸断面像による心筋肥厚部位との関係について対比検討したので報告する。

対象と方法

対象は心電図異常を呈し、超音波検査にて心筋の肥厚を認めた男性 14 例、女性 4 例計 18 例の肥大型心筋症例である。年齢は 17~51 歳、40 歳代

が一番多く、平均年齢は 35.7 歳である。なお、高血圧、心奇形、後天性心疾患等、厚生省特定疾患特発性心筋症調査研究班による診断の手引きに記載されている除外疾患は含まれていない。

心電図およびベクトル心電図、超音波検査は全例に、心臓カテーテル検査は 7 例に施行した。超音波検査は断層法と M モード法を同時に記録した。断層法は左室長軸および短軸断面、RAO, LAO, 4 chamber view を記録した。短軸断面は Fig. 1 のごとく腱索部、乳頭筋部、乳頭筋下部と心尖部の間の断面を記録した。各断面を 4 分割し、3 断面における各分割部の壁厚の加算により肥厚程度を評価した。超音波装置は東芝製セクター電子走査型超音波診断装置 SSH-11A を用いた。記録はビデオテープおよびポラロイド写真にて行った。M モードの記録は Honeywell 製 strip chart recorder にて行った。

計測は、おもにビデオテープの再生停止像で行い、ポラロイド写真、M モード記録を参考とした。壁肥厚の計測には乳頭筋あるいは左室内腔に突出した筋束は含めなかった。心尖部短軸像に関してはわずかなビーム方向のずれにより、特に後

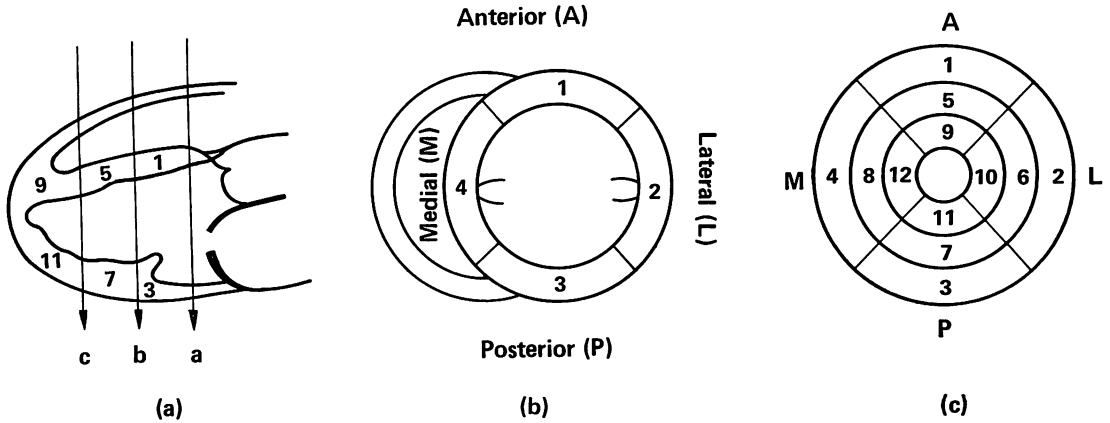


Fig. 1. Schema of the cross-sectional echocardiographic views of the left ventricle and the division of segments.

- (a) a. Short-axis cross-sections are set up at the chorda tendinea level.
- b. At the papillary muscle level.
- c. Between the papillary muscle level and the cardiac apex level.
- (b) Cross-sectional view of the chorda tendinea level demonstrating 4 segments including anterior, lateral, posterior, and medial segments.
- (c) At each cross-section (a, b and c in the short axis from the outside circle, the incidence of hypertrophy of the wall is figured in each segment.

Table 1. Frequency of ECG abnormality in patients with hypertrophic cardiomyopathy

ECG abnormality	Cases (no.)	%	Cases (no.)	%
1) Left ventricular hypertrophy	17	94		
2) Negative T	17	94		
Maximum negative T			V ₅ 12	70.6
			V ₄ 3	17.6
			V ₂ 1	5.9
			III 1	5.9
3) Giant negative T	6	33	V ₅ 5	83
4) Intraventricular conduction disturbance	8	44		
5) Absence of septal Q	5	28		
6) Abnormal Q wave	2	11		
7) Ventricular premature contractions	2	11		

壁の心筋の肥厚が著明になり、正確な心尖部像を得ることが困難である。従って心尖部の形態を知るために、LAO, RAO, 4 chamber view 等を加味して評価した。

APH は心尖部肥厚率：

$$1/2(\text{心尖部壁厚} + \text{乳頭筋部壁厚}) /$$

$$\text{腱索部壁厚} \geq 1.4$$

を4分割のうち2カ所以上に認め、左室形態が

spade shape を呈するものとした。

成 績

1) 心電図の異常は **Table 1** のごとく, 左室肥大と陰性 T 波の出現が最も多く, おのおの 94% に認められた。左側胸部誘導の最大 R 波の棘高は V_5 で最も多くみられ, 平均 4.3 ± 1.2 mV と大であった。陰性 T 波出現部位は V_5 で最も多く, 69% に認められた。巨大陰性 T 波 (>1 mV) は 33% に認められ, V_5 に最も多く出現した。最大 R 波と最大陰性 T 波が同じ誘導部位に出現したのは 56% で, V_5 が最も多く 40% であった。

2) ベクトル心電図は **Fig. 2** に示すように, 前額面で QRS 環半面積ベクトルの方向は $+10^\circ \sim +87^\circ$ の間にあり, 平均 $33 \pm 19^\circ$ であった。T 環は $-110^\circ \sim +75^\circ$ の間にあり, 平均 $-167 \pm 26^\circ$ に向っていた。QRS 環半面積ベクトルの方向と T 環の方向とはほぼ反対方向に向い, QRS-T 夾角は $105 \sim 190^\circ$, 平均 $160 \pm 21^\circ$ であった。水平面では, QRS 環半面積ベクトルの方向は $+33^\circ \sim -62^\circ$, 平均 $-18 \pm 24^\circ$ と左後方に向った。大きさは平均 2.4 ± 0.7 mV と左室肥大所見を呈していた。QRS-T 夾角は平均 $194 \pm 31^\circ$ と大きく, T

環は QRS 環半面積ベクトルと反対方向に向っていた。心電図で II, III, aVF あるいは II, aVF, III, aVF に陰性 T 波を呈する症例を II, III, aVF 群とした。I, aVL あるいは aVL に陰性 T 波を呈する症例を I, aVL 群とした。II, III, aVF

Table 2. Incidence of two-dimensional echocardiographic findings

(a)		
Form of hypertrophy	Cases	%
Asymmetric septal (ASH)	14	78
Asymmetric apical (APH)	4	22

(b) (see: Fig. 1)		
Site of hypertrophy	Cases	%
AL	5	28
ALM	4	22
A	4	22
P	2	11
AM	2	11
AMB	1	6
Total	18	100

A=anterior; L=lateral; M=medial; P=posterior; AMB=abnormal muscle bundle

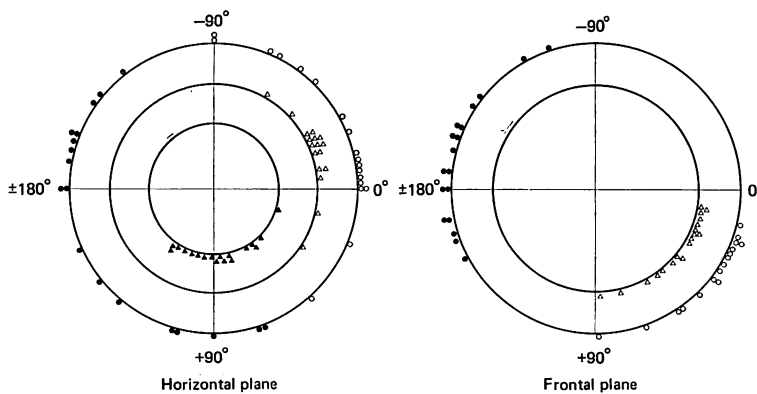


Fig. 2. Findings of vectorcardiogram.

○: direction of QRS maximum vector; ●: direction of T vector; △: direction of half-area vector; ▲: direction of initial vector.

群の前額面半面積ベクトルの方向は、平均 $+35.6 \pm 15^\circ$ と I, aVL 群の平均 $+20.1 \pm 7.5^\circ$ よりも下方に向い、その QRS-T 夾角は II, III, aVF 群で大きかった。

3) 超音波検査所見は **Table 2** に示したごとく、心室中隔厚 / 左室後壁厚 > 1.3 、心室中隔厚 ≥ 15 mm の ASH は全 18 例中 15 例 (83%) に認められた。ASH を呈さなかった 3 例は後壁肥厚 2 例と異常筋束 1 例であった。APH は 4 例 (22%) にみられた。Asymmetric posterior hypertrophy が 1 例、mid-zone hypertrophy が 1 例、HOCM が 2 例であった。左室短軸像でその肥厚形態をみ

ると、anterior 部がとくに肥厚している anterior 肥厚例は 4 例、AL 肥厚例は 5 例、ALM 肥厚例は 4 例、posterior 肥厚例は 2 例、AM 肥厚が 2 例、異常筋束発達例が 1 例であった。

4) 心電図、ベクトル心電図と左室肥厚形態との関係は **Table 3, 4** に示すごとくである。**Table 4** に示すごとく、I, aVL 群 7 例は、AL 肥厚例 5 例、ALM 肥厚例が 2 例と全例 AL が肥厚していた。II, III, aVF 群 7 例では、A 肥厚が 3 例、AM 肥厚が 1 例、ALM 肥厚が 2 例と、anterior から medial にかけて肥厚しているものに認められた。水平面 QRS 環半面積ベクトルの

Table 3. Relationship between portion of hypertrophy in the short-axis view and negative T wave

(sector) Portion of hypertrophy	Negative T (ECG)			in I and aVL (Group of I and aVL)							in II, III and aVF (Group of II, III and aVF)				
				I, aVL		I, aVL > II	aVL	I, II, aVF		II, III, aVF > I		III, aVF	III, aVF		
				V ₃₋₆	V ₄₋₆	V _{5,6}	V ₃₋₆	V ₄₋₆	V ₃₋₆	V ₃₋₆	V ₄₋₆	V ₆		V _{5,6}	
AL	1					3	1								
ALM		1	1						1				1		
A								1		2					
AM											1			1	
P														1	
AMB										1					

Abbreviations: see Table 1.

Table 4. Relationship between portion of hypertrophy in the short-axis view and negative T wave

Negative T wave	Cases (no.)	Portion of hypertrophy	Cases (no.)
Group of I, aVL	7	AL	5
		ALM	2
Group of II, III, aVF	7	A	3
		ALM	2
		AM	1
		AMB	1
		P	1
V _{5,6}	2	P	1
		AM	1
Total	16		16

Abbreviations: see Table 1.

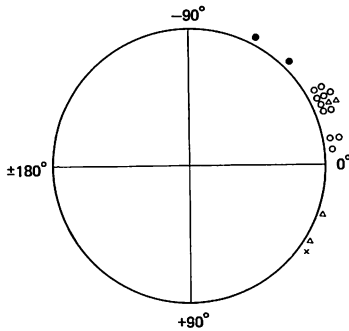


Fig. 3. Relationship between half area vector in horizontal plane and portion of hypertrophy.

○: AL, ALM, AM; △: A; ●: P; ×: AMB (A=anterior; L=lateral; M=medial; P=posterior).

方向と左室短軸断面での肥厚部位との関係を見ると, Fig. 3 のごとく AL の肥厚している例は, QRS 環の半面積ベクトルの方向は左後方に向い, 平均 $-25.2 \pm 3^\circ$ であった. Anterior の肥厚している 4 例中 2 例では QRS 環半面積ベクトルの方向が左前に向っていた. Posterior の肥厚例は, その QRS 環半面積ベクトルは後方に向っていた.

つぎに症例を呈示する.

Case 1: Fig. 4 に示すように, 症例は左室短軸断面像で posterior から lateral の肥厚が著明であり, ASH, APH はともに認めない. 心電図は左室肥大, ST-T 変化を四肢誘導および V_{4-6} に認めるが, はっきりした陰性 T 波は認めない. ベクトル心電図では水平面 QRS 環はほとんど左後方に位置し, QRS 環のベクトル方向は大きく後方に向い, よく肥厚部位を現わしている.

Case 2: Fig. 5 に示すごとく, 左室短軸像では anterior が肥厚しており, ASH, APH をともに認める. 心電図には左室肥大, I, II, aVf に軽度陰性 T 波, V_{3-6} に陰性 T 波を認める. ベクトル心電図では水平面 QRS 環最大および半面積ベクトルは肥厚部位の左前に向っており, T 環は右後方に向っている. II, III, aVf 群では APH が多く, 短軸断面で anterior から medial にかけて肥厚している例が多い.

Case 3: Fig. 6 に示すように, 左室短軸断面像は antero-lateral 部が肥厚を呈し, ASH である. APH は認めない. 心電図は I, aVf, V_{3-6} で陰性 T 波を示す. ベクトル心電図では水平面 QRS 環最大および半面積ベクトルは肥厚部位の左後方に向い, T 環は反対方向の右後方に向っている. 心電図で I, aVf に陰性 T 波が出現する群は ASH があり, antero-lateral に肥厚が認められる.

考 察

肥大型心筋症の心筋肥厚の評価は従来左室造影でなされてきたが, 超音波の発達により UCG により心筋肥厚の部位と程度が容易にわかるようになった¹³⁾. Henry¹⁾ らにより, 心室中隔厚 / 左室後壁厚 > 1.3 以上の非対称性心室中隔肥厚が肥大型心筋症に特異的であるとされていたが, 1.3 以下の症例もあることが明らかになった. 後壁の肥厚しているもの¹²⁾, 心尖部の肥厚しているもの²⁻⁵⁾, 心室中部の肥厚している肥大型心筋症等が報告されている⁶⁻⁹⁾. その後超音波断層法の出現により, 心筋肥厚の形態が適確に検索されるようになった¹⁴⁾.

APH の超音波所見の明確な評価基準はない. 左室造影¹⁵⁾で APH を示した例では, その超音波断層所見は左室造影と同じ spade shape を呈し, 左室造影で diffuse type を示したものはいずれも断層所見は spade shape を示さなかった. 心尖部肥厚率をみると, 心尖部肥厚率 ≥ 1.4 の心尖部肥厚が anterior, あるいは lateral 等の 2 カ所の部位にあった例はその左室形態は spade shape であった. 心尖部肥厚率が 1.4 以上でも, 肥厚部位が 1 カ所の場合には, その左室形態は spade shape を示さなかった. 以上の所見より我々は, 超音波断層法における APH を, 心尖部肥厚率 ≥ 1.4 の心尖部肥厚が 4 分割のうち 2 カ所以上にあり, 左室形態が心尖部にゆくに従って肥厚が著明になり, spade shape を呈するものとした.

肥大型心筋症の心電図所見としては¹⁶⁾, 左室肥

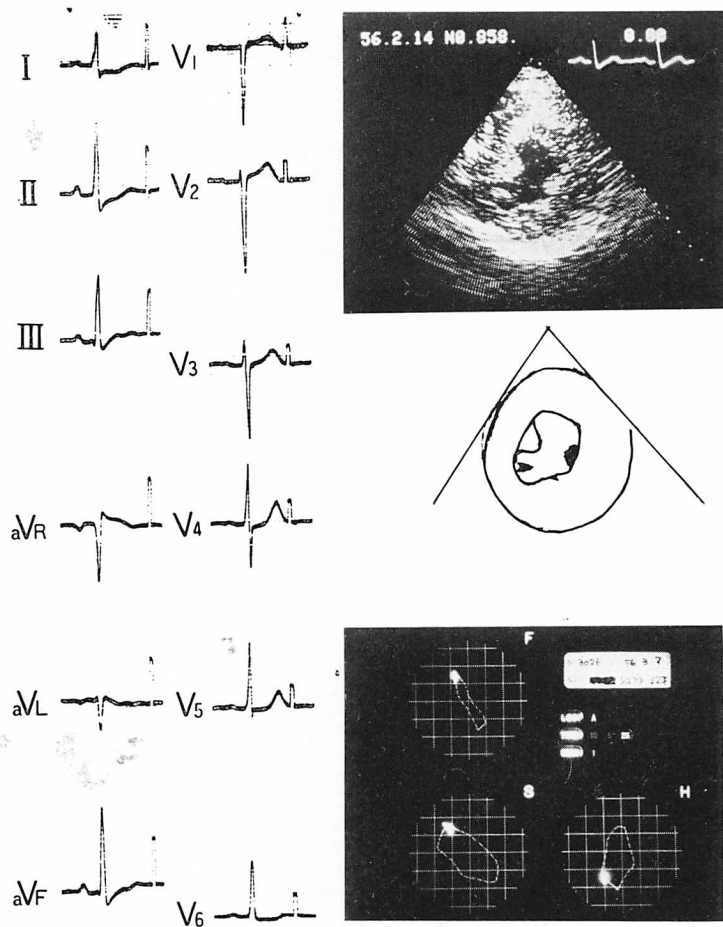


Fig. 4. Graphic records in Case 1.

In the short-axis view of the left ventricle, hypertrophy is observed from the posterior to lateral segment. ASH and APH are not observed. In ECG, the finding of left ventricular hypertrophy and ST-T changes in limb leads and V_{4-6} are observed, but no clear negative T wave is shown. In the vectorcardiogram, the QRS loop in the horizontal plane is mostly located at the left posteriority and the vector of the QRS loop directs posteriorly, well revealing the hypertrophic portion.

大, 陰性 T 波, 異常 Q 波, septal Q の消失, 左軸偏位, 房室ブロック等の異常が多い。ベクトル心電図の所見としては, 左室肥大, T 環異常, QRS-T 夾角の拡大, QRS 環初期部分の刻時点の密集, QRS 環梗塞様所見, 中隔初期ベクトルの減少ないし欠如等がある。

心筋肥厚部と心電図との関係については, つぎのごとき報告がなされている。Coyne ら¹⁷⁾は,

HOCM のベクトル心電図の特徴として, QRS 環の pigtail curl, slow septal inscription, 水平面 QRS 環が 8 字型を呈し, その末梢部の loop が幅広く 1 mV 以上ある左室肥大等をあげている。坂本ら^{3~4)}は左側胸部誘導 V_{4-6} に巨大陰性 T 波を呈するものに心尖部肥大型心筋症を認めている。また左室自由壁の肥厚している心筋症では異常 Q 波, 巨大陰性 T 波の異常所見はみられ

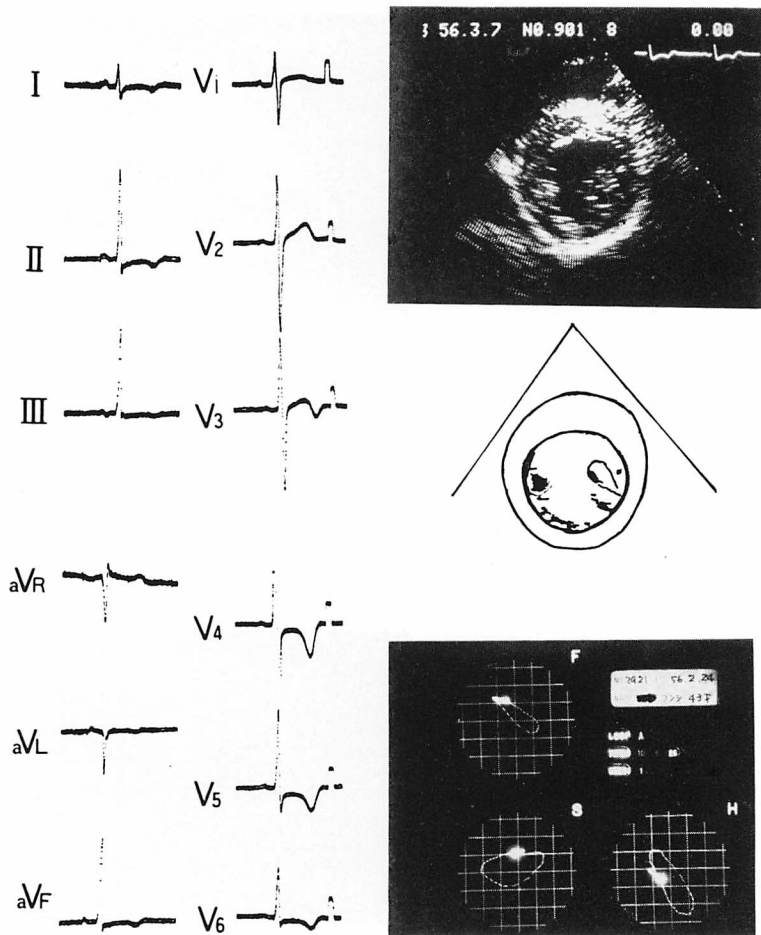


Fig. 5. Graphic records in Case 2.

In the short-axis view of the left ventricle, hypertrophy is observed in the anterior segment, and both of ASH and APH are observed. In ECG, there are left ventricular hypertrophy, small negative T waves in I, II and aVF, and negative T waves in V₃₋₆. In the vectorcardiogram, the maximum and half area vectors of QRS loop in the horizontal plane direct left ward and anteriorly and the T loop directs right ward and posteriorly. In the group with negative T waves in II, III and aVF, APH is found in a great number, and in the cross-sectional view of the short axis, there are many cases with hypertrophy from the anterior to medial segments.

ないと報告している¹²⁾. Burch ら¹⁸⁾は crista supra-ventricularis の肥厚により終末 QRS ベクトルは右上方に向い, 左室後壁基部の肥厚により左上方に向うと述べている. Estes ら¹⁹⁾は, IHSS でベクトル心電図の QRS 環が前壁梗塞, あるいは下壁梗塞に似た形を示したり, 心電図で ST-T

変化, P 波が大きく広い等を報告している. 戸嶋 ら²⁰⁾は IHSS のベクトル心電図の特徴として, QRS 環では左室肥大所見と区別できないが, 軽症では QRS 環の回転方向に対し, T 環の逸脱傾向は少ないが回転方向は逆回転であり, 重症例では T 環の逸脱は明らかで, QRS 環の回転方

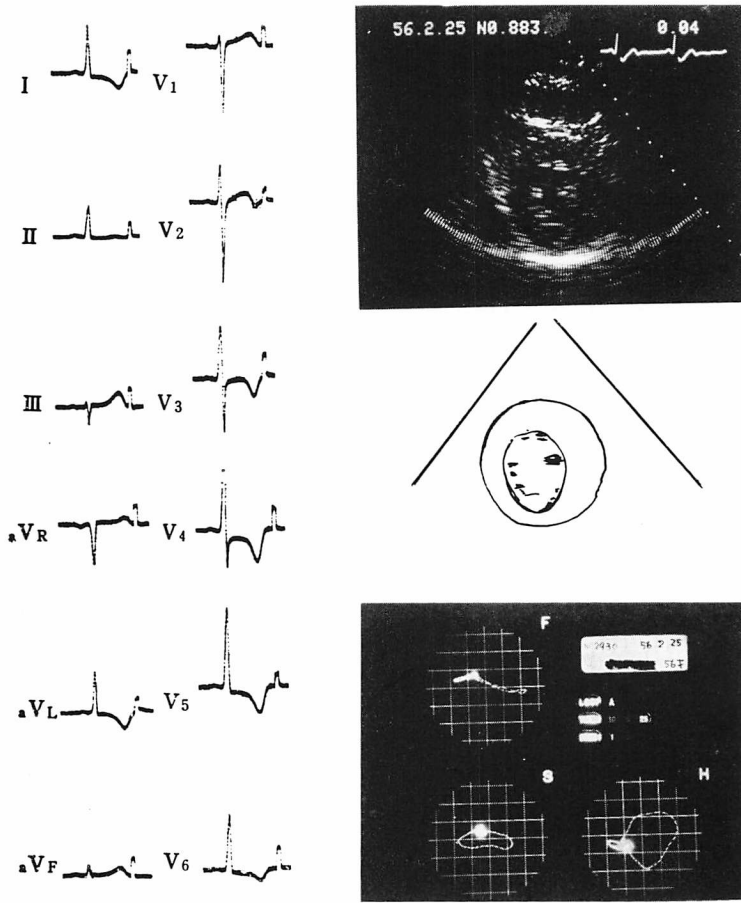


Fig. 6. Graphic records in Case 3.

In the short-axis view of the left ventricle, hypertrophy is observed from the anterior to lateral segment, and ASH is observed, whereas no APH is recognized. In ECG, negative T waves are observed in I, aVL, and V₃₋₆. In vectorcardiogram, the maximum and half area vectors of QRS loop in the horizontal plane direct left ward and posteriorly, whereas the T loop directs right ward posteriorly.

向と同じ回転を示すことが多いとしている。河合ら²¹⁾は、水平面 QRS ベクトルが左前方に位置している 14 例で、全例に ASH を認め、8 例が APH であり、左室後壁基部の肥厚はなく、心尖部肥厚と心室中隔が肥厚しているという。そのため水平面 QRS 環が左前に引っぱられているとしている。また HOCM では左室後壁基部の肥厚により、QRS 環が左後方に向うと述べている。服部ら²²⁾は非対称性中隔肥大例では、QRS 環初期

ベクトルは長く右前方へ向かい、QRS 体部の前方成分が大きく、心尖部肥大では、QRS 初期ベクトルは下方に向かい、最大 QRS ベクトルは左下方やや後方にあると報告している。

従来報告されている心電図と心筋肥厚形態との関係はほとんど左室造影所見や超音波 M モード法による心筋肥厚の検索によっており、まれに超音波断層法との比較がなされているにすぎない。M モード法や断層法での長軸像、RAO, LAO

等のビーム方向では左室自由壁左側面や中隔後部の評価が十分になされない²³⁾。そこで我々は短軸断面像により左室全体の肥厚形態をとらえ、心電図およびベクトル心電図との関係を比較検討した。I, aVL 群の超音波断層所見では、心尖部肥大型は認めず、全例 antero-lateral 部が肥厚していた。そのため QRS 環ベクトルは左後方に引っぱられ、前額面半面積、最大 QRS ベクトルの方向は $+20 \pm 7.5^\circ$ と左へひかれる。T 環は QRS と反対方向に向い、 180° 以下におさまっており、心電図では I, aVL あるいは aVL に陰性 T 波が出現する。II, III, aVF 群は超音波所見で心尖部肥大型が多く、短軸断面では antero-medial の肥厚した例が多かった。従って QRS 環ベクトルは右下方に引っぱられ、I, aVL 群より前額面 QRS 半面積、最大ベクトル方向は下方に向い、QRS 環とほぼ反対方向に向う T 環は 180° 以上であった。そのため心電図では II, III, aVF に陰性 T 波が出現すると考えられる。ベクトル心電図が水平面と超音波断層左室短軸像の肥厚形態との関係をみると、antero-lateral の肥厚しているものではその半面積および最大 QRS 環のベクトル (QRS 環ベクトル) 方向は左後方と肥厚部位に向っている。Anterior が肥厚している 4 例中 2 例は、QRS 環ベクトルは肥厚部位の左前方に向っていた。水平面で QRS 環が左前に位置する場合、右室肥大や後壁梗塞も考えられるが、右室肥大では右軸偏位があり、T 環は左後方に向う。後壁梗塞では T 環は梗塞部位とは反対の右前方に向うが、我々の例はいずれもその T 環は右後方に向っており、anterior の肥厚により QRS 環が左前方に向っていると考えられる。Posterior の肥厚している 2 例はともにその水平面 QRS 環のベクトル方向が後方に向っていた。いずれも心筋肥厚部位と QRS 環ベクトルの方向がよく相関していた。

ま と め

心電図、ベクトル心電図と超音波断層法短軸断面による心筋肥厚部位との対比を行い、つぎの結

論を得た。

1) 心電図と超音波断層短軸断面における心筋肥厚部位との関係

心電図で I, aVL に陰性 T 波が出現する群では、asymmetric septal hypertrophy を呈し、apical hypertrophy は認められなかった。左室短軸断面像では全例 antero-lateral 部が肥厚していた。

II, III, aVF に陰性 T 波の出現した群では、apical hypertrophy を多数に認めた。短軸断面像では anterior から medial にかけて肥厚している例が多かった。以上陰性 T 波の出現する誘導部位より心筋肥厚部位を推測し得た。

2) ベクトル心電図と心筋肥厚部位との関係

Anterior の肥厚していた 4 例中 2 例は、その QRS 環ベクトルの方向は左前方に向っていた。Antero-lateral の肥厚していた症例では QRS 環のベクトルは左後方に向かっていた。Posterior の肥厚している 2 例はともに QRS 環ベクトルが後方に向かった。以上水平面 QRS 環のベクトルの方向は心筋肥厚部位を示唆した。

要 約

肥大型心筋症の心電図、ベクトル心電図と超音波断層法による左室心筋肥厚部位との関係を比較検討した。肥大型心筋症 18 例に心電図、ベクトル心電図、超音波検査を、7 例に心臓カテーテル検査を施行した。カテーテル検査では全例冠状動脈は正常であり、心室壁肥厚以外は異常を認めなかった。超音波検査では左室の長軸像、短軸像、RAO, LAO, 4 chamber view を記録した。短軸像は腱索部、乳頭筋部、乳頭筋部と心尖部間の 3 断面を記録し、各断面を 4 分割し、3 断面における各分割部の壁厚の加算により肥厚程度を現わした。以上の超音波断層法短軸断面による心筋肥厚部位と心電図、ベクトル心電図の対比検討をし、次の結論を得た。

1) 心電図と超音波断層短軸断面における心筋肥厚部位との関係

心電図で I, aVL に陰性 T 波が出現する群で

は asymmetric septal hypertrophy を呈し, apical hypertrophy は認めなかった. 左室短軸断面像では全例 antero-lateral 部が肥厚していた.

II, III, aVf に陰性 T 波の出現した群では, apical hypertrophy を多数に認めた. 短軸断面像では anterior から medial にかけて肥厚している例が多かった. 以上陰性 T 波の出現する誘導部位より心筋肥厚部位を推測し得た.

2) ベクトル心電図と心筋肥厚部位との関係

Anterior の肥厚していた 4 例中 2 例は, その QRS 環ベクトルの方向は左前方に向かっていた. Antero-lateral の肥厚していた症例は, QRS 環のベクトルは左後方に向かっていた. Posterior の肥厚している 2 例はともに QRS 環ベクトルが後方に向かった. 以上水平面 QRS 環のベクトルの方向は心筋肥厚部位をよく示唆した.

文 献

- 1) Henry WL, Clark CE, Epstein SE: Asymmetric septal hypertrophy: Echocardiographic identification of the pathognomonic anatomic abnormality of IHSS. *Circulation* **47**: 225-233, 1973
- 2) Yamaguchi H, Ishimura T, Nishiyama S, Nagasaki F, Nakanishi S, Takatsu F, Nishijo T, Umeda T, Machii K: Hypertrophic non-obstructive cardiomyopathy with giant negative T waves (apical hypertrophy): Ventriculographic and echocardiographic features in 30 patients. *Am J Cardiol* **44**: 401-412, 1979
- 3) Sakamoto T, Tei C, Murayama M, Ichiyasu H, Hada Y, Hayashi T, Amano K: Giant T wave inversion as a manifestation of asymmetrical apical hypertrophy (AAH) of the left ventricle: Echocardiographic and ultrasonocardiographic study. *Jpn Heart J* **17**: 611-629, 1976
- 4) Tei C, Sakamoto T, Murayama M, Mashima S, Ichiyasu H, Amano K, Hada Y, Hayashi T: Asymmetrical apical hypertrophy: Relationship to the giant T wave inversion. *J Cardiography* **7**: 121-141, 1977
- 5) Nishiyama S, Yamaguchi H, Ishimura T, Nagasaki F, Takatsu F, Umeda T, Machii K: Echocardiographic features of apical hypertrophic cardiomyopathy. *J Cardiography* **8**: 177-183, 1978
- 6) Falicov RE, Resnekov L, Bharati S, Lev M:

Mid-ventricular obstruction: A variant of obstructive cardiomyopathy. *Am J Cardiol* **37**: 432-437, 1976

- 7) Falicov RE, Resnekov L: Mid-ventricular obstruction in hypertrophic obstructive cardiomyopathy: New diagnostic and therapeutic challenge. *Br Heart J* **39**: 701-705, 1977
- 8) Ikuno Y, Tanaka C, Takeuchi K, Nishimoto M, Oku H, Yoshimura T, Shiota K, Furukawa K, Kawai S: Phonocardiographic findings in hypertrophic cardiomyopathy with mid-ventricular obstruction. *J Cardiography* **8**: 495-504, 1978
- 9) Sonotani N, Hori K, Tadasu T: Hypertrophic cardiomyopathy with hourglass-shaped narrowing at the mid-portion of the left ventricle (mid-ventricular obstruction): Reports of two cases. *J Cardiography* **8**: 67-68, 1978
- 10) Braunwald E, Lambrew CT, Rockoff SD, Ross J Jr, Morrow AG: Idiopathic hypertrophic subaortic stenosis: I. A description of the disease based upon an analysis of 64 patients. *Circulation* **30** (Suppl 4): 3-119, 1964
- 11) Shah PM, Gramiak R, Kramer DH: Ultrasound localization of left ventricular outflow obstruction of hypertrophic obstructive cardiomyopathy. *Circulation* **40**: 3-11, 1969
- 12) Amano K, Sakamoto T, Tei C, Hada Y, Yamaguchi T, Takenaka K, Murayama M, Mashima S, Murao S: Cardiomyopathy presenting left ventricular free wall hypertrophy as a distinctive feature. *J Cardiography* **10**: 1141-1159, 1980
- 13) Feizi Ö, Emanuel R: Echocardiographic spectrum of hypertrophic cardiomyopathy. *Br Heart J* **37**: 1286-1302, 1975
- 14) 仁村泰治, 榑原 博, 松尾裕英, 松本正幸, 宮武邦夫, 永田正毅, 別府慎太郎, 玉井正彦, 千田彰一, 佐藤健司, 阿部 裕: 肥大型心筋症における左室形態ならびに動態の超音波心臓断層法による検討. 特に閉塞性の問題に関連して. *心臓* **7**: 1461-1477, 1975
- 15) 山口 洋, 石村孝夫, 鷹津文麿: 心電図および心室造影より見た肥大型心筋症の診断的考察. 巨大陰性 T 波群を中心に. *日内会誌* **66**: 1185, 1977
- 16) Chen C, Nobuyoshi M, Kawai C: ECG pattern of left ventricular hypertrophy in nonobstructive hypertrophic cardiomyopathy: The significance of the mid-precordial changes. *Am Heart J* **97**: 687-695, 1979
- 17) Coyne JJ: New concepts of intramural myocardial conduction in hypertrophic obstructive cardiomyopathy. *Br Heart J* **30**: 546-555, 1968

久能, 金江, 中塚, ほか

- 18) Burch GE, DePasquale NP: Electrocardiogram and spatial vectocardiogram of localized myocardial hypertrophy. *Circulation* **26**: 544-552, 1962
- 19) Estes EH, Whalen RE, Roberts SR, McIntoph HD, Durham NC: The electrocardiographic and vectorcardiographic findings in idiopathic hypertrophic subaortic stenosis. *Am Heart J* **65**: 155-161, 1963
- 20) 戸嶋裕徳, 阿部 健, 深水 盃, 高山一成, 南部征喜, 添島国統, 木村 登: 特発性肥厚性大動脈弁下狭窄症のベクトル心電図について. *心臓* **2**: 159-169, 1970
- 21) Chen CH, Kawai C: Anterior QRS loop in hypertrophic cardiomyopathy. *J Electrocardiology* **11**: 129-136, 1978
- 22) Numa T, Oshiro Y, Yokawa S, Uraoka T, Hattori N: Vectorcardiograms in various types of non-uniform ventricular hypertrophy classified with echocardiography. *J Cardiography* **8**: 305-312, 1978
- 23) Maron BJ, Gottdiener JS, Bonow RO, Epstein SE: Hypertrophic cardiomyopathy with unusual locations of left ventricular hypertrophy undetectable by M-mode echocardiography. Identification by wide-angle two-dimensional echocardiography. *Circulation* **63**: 409-418, 1981