

うっ血型特発性心筋症と虚  
血性心疾患との鑑別: UCG  
および  $^{201}\text{Tl}$  心筋シンチグラ  
フィーを中心として

Differential diagnosis of  
idiopathic congestive  
cardiomyopathy and is-  
chemic heart disease by  
echocardiography and  
 $^{201}\text{Tl}$ -myocardial scinti-  
graphy

猪尾 力  
中島 義治  
早川 正徳

Tsutomu INOH  
Yoshiharu NAKASHIMA  
Masanori HAYAKAWA

### Summary

This study was made to evaluate the usefulness of various non-invasive methods such as electrocardiography, echocardiography and  $^{201}\text{Tl}$  myocardial scintigraphy in the differential diagnosis of idiopathic congestive cardiomyopathy (CCM) and ischemic heart disease (IHD). Eighteen cases with CCM and 9 cases with IHD were subjected. For this study patients with IHD showing dilated cavity (LVDD over 66 mm) and diffuse hypokinesis of the left ventricle in the echocardiogram were selected. For echocardiographic study, cross-sectional sector-scan instrument, Toshiba SSH-11A was used, and  $^{201}\text{Tl}$  myocardial scintigraphy was performed using Toshiba jumbo gamma camera GCA-401. Cardiothoracic ratio of CCM and IHD were  $59.6 \pm 6.3\%$  and  $58.3 \pm 6.3\%$  in average, respectively.

In CCM, mean LVDD was  $76.0 \pm 5.6$  mm and mean LVDs was  $63.4 \pm 7.3$  mm. In IHD, mean LVDD was  $74.7 \pm 8.1$  mm and mean LVDs was  $63.2 \pm 4.6$  mm.

Both cardiothoracic ratios and echocardiographic findings showed no difference between CCM and IHD.

Incidence of an abnormal Q wave in ECG was higher in IHD (2.72 leads per a case) than that in CCM (1.33 leads per a case). An abnormal Q wave in aVL was frequently (28%) observed in CCM but none in IHD. However, these ECG findings did not seem to be contributory to the differential diagnosis.

Myocardial scintigraphic study revealed that 10 of 18 cases with CCM showed no perfusion defect or sparse uptake and others showed small and isolated defect in the apex or postero-lateral wall of the left ventricle, while 7 of 9 cases with IHD showed large perfusion defect over 15% in the anterior and inferior areas. However, small localized defects less than 14% in the apex were observed in both

神戸大学医学部 第一内科  
神戸市中央区楠町 7-5-1 (〒650)

The First Department of Internal Medicine, Kobe  
University School of Medicine, Kusunoki-cho 7-5-1,  
Chuoh-ku, Kobe 650

Presented at the 22nd Meeting of the Japanese Society of Cardiovascular Sound held in Tokyo, March 25-26, 1981  
Received for publication June 8, 1981

groups, 5 cases (27.8%) with CCM, and 2 cases (22.2%) with IHD, suggesting limitation of this method for the differential diagnosis.

### Key words

Congestive cardiomyopathy  
scintigraphy

Ischemic heart disease

Echocardiography

<sup>201</sup>Tl myocardial

## 緒 言

特発性心筋症は原因ならびに関連不明の心筋疾患と定義され<sup>1)</sup>, その診断は除外診断による。うっ血型心筋症 (congestive cardiomyopathy: CCM) の診断にさいしては, ことに中高年例において虚血性心疾患との鑑別が問題となる。一般に虚血性心疾患では著しい心拡大を来すことは多くはなく, 明らかな急性心筋梗塞の episode があれば診断上問題は無いが, 虚血性心疾患の一部には急性心筋梗塞の既往が不明確で, かつ心拡大と diffuse な左室壁 hypokinesis を示す例がある。このような症例は通常臨床的に重篤であり, 観血的検査による鑑別診断の実施は必ずしも容易ではない。本研究の目的は CCM 例と心拡大ならびに左室壁の diffuse hypokinesis を示す虚血性心疾患について, 非侵襲的検査所見(心電図<sup>2)</sup>, 心エコー図<sup>3,4)</sup>, <sup>201</sup>Tl 心筋シンチグラフィ<sup>5)</sup>) を比較し, 両者の鑑別診断上これら非侵襲的検査法の限界ないし信頼度を検討することにある。

## 対 象

厚生省特定疾患特発性心筋症調査研究班による診断の手引<sup>6)</sup>に基づいて診断した CCM 18例(年齢 18~62 歳, 男 13 例, 女 5 例)と, 虚血性心疾患 9 例(46~72 歳, 男 8 例, 女 1 例)を対象とした。虚血性心疾患例はすべて心エコー検査により, 慣用部位における左室拡張末期短径 (LVDd) 66 mm 以上の左室拡大と広範な左室壁 hypokinesis が認められた例を選択したもので, 9 例中 6 例には明らかな急性心筋梗塞の episode があり, 他の 3 例については episode は明確ではないが冠動脈造影あるいは剖検により虚血性心疾患と

診断されたものである。

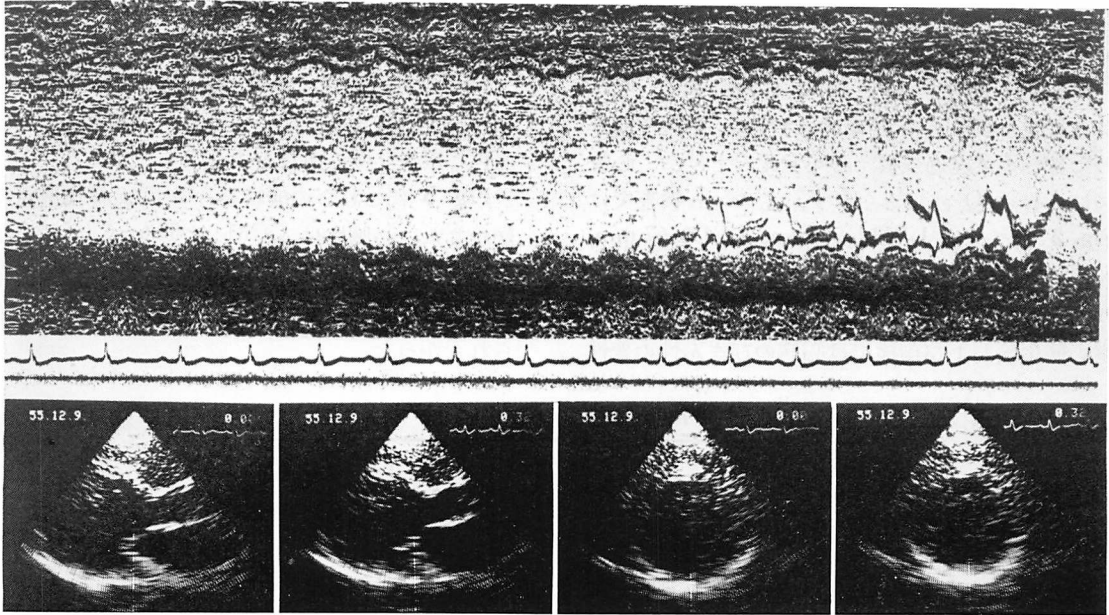
## 方 法

心電図については, 通常の 12 誘導心電図を検討した。心エコー検査は東芝製電子走査型超音波心断層装置 SSH-11A を用い, 心断層図はポラロイドフィルムおよびビデオテープに記録し, M モード図は Honeywell 製ラインスキャンレコーダーにより, ストリップチャートに記録した。<sup>201</sup>Tl 心筋シンチグラフィについては, 患者を安静仰臥位とし, 肘静脈より塩化 <sup>201</sup>Tl 2mCi を静注し, 10 分後より正面, 左側面, 左前 45 度の 3 方向から撮像を行い, 40 万カウント集積のオリジナル画像を得た。装置は東芝製 GCA 401 型大型ガンマカメラにコンバージョンコロリメーターを装着したものを使用した。同時に minicomputer on line system によりデータを収録し, 画像処理を行い, 16 カラー表示処理画像を得た。上記により得られた画像について, 陰影欠損の大きさを数量表示するために左室画像の面積重心よりみる欠損部角度を 360 度で除し, これを % 表示し, 3 方向撮像における平均値で欠損ないし perfusion defect の size<sup>7)</sup> として表示した。

## 成 績

### 1. 心胸比, 心エコー所見の比較

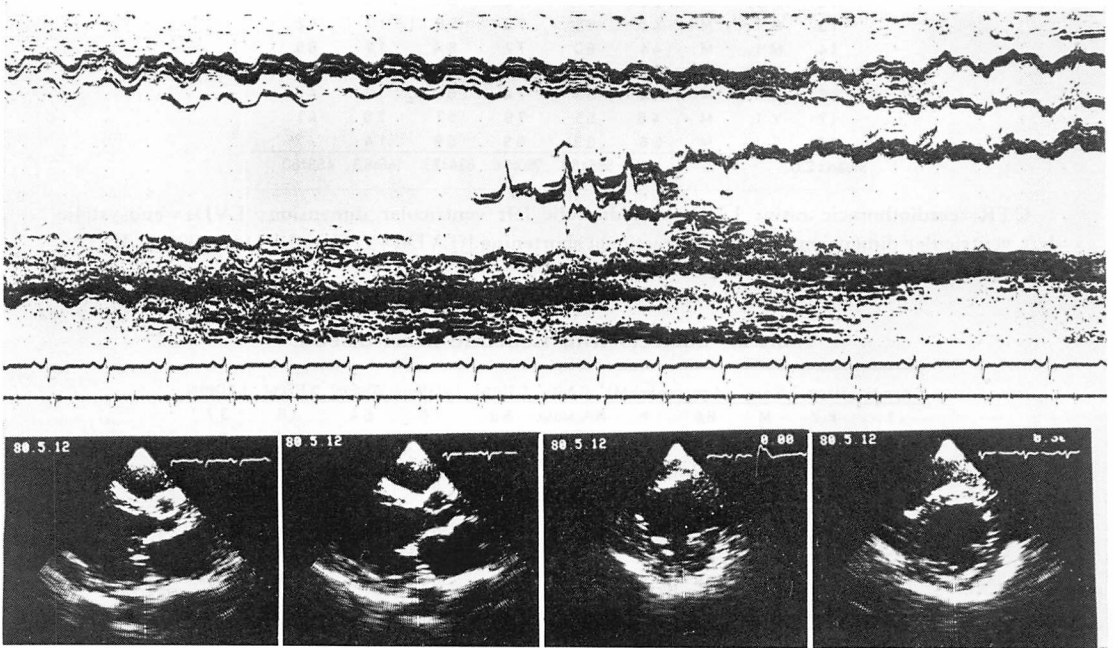
**Fig. 1** に示す例は 54 歳男子で, 心胸比 73%, 心電図では aVL に異常 Q 波があり, 心エコー検査では **Fig. 1** のとおり心室中隔, 左室後ないし下壁とも広範に hypokinetic で, LVDd 90 mm, 左室収縮末期短径 LVDs は 84 mm, % fractional shortening [(LVDd-LVDs)/LVDd×100%, 以下 % FS] は 7% であった。本例では冠動脈造



Long-axis views

Short-axis views

Fig. 1. Echocardiograms of a case with congestive cardiomyopathy (CCM).



Long-axis views

Short-axis views

Fig. 2. Echocardiograms of a case with old subendocardial myocardial infarction.

影で3枝ともに有意な狭窄がなく, CCM と診断した。

Fig. 2 の例は54歳男子で, 心胸比60%, 明らかな急性心筋梗塞の episode はなく, 約1年間にわたる心不全経過の後, 心不全死をとげた。心電図には異常 Q 波はみられず, 心エコー検査では Fig. 2 のごとく LVDd 74 mm, LVDs 67 mm, %FS 9% で広範な左室壁 hypokinesis がみられ, きわめて CCM に類似していた。しかし右室心筋生検および剖検では心筋のびまん性的変性

はなく, 冠動脈左前下行枝の閉塞があり, 心尖部心内膜下梗塞が確認された。

Table 1 は対象とした CCM 18 例の心胸比, 心エコー所見を示したものであり, Table 2 は虚血性心疾患 9 例の所見を示したものである。

Fig. 3 にこれらの成績を平均値±標準偏差で図示した。心胸比は CCM で  $59.6 \pm 6.3\%$ , 虚血性心疾患で  $58.3 \pm 6.3\%$  であり両者間に差異はなく, 心エコー所見の計測値についても差異は認められなかった。

Table 1. Subjects with congestive cardiomyopathy

Case No.	Name	Sex	Age	CTR(%)	LVDd(mm)	LVDs(mm)	%FS(%)	LAD(mm)
1	I.O.	M	54	73	90	84	7	50
2	M.K.	M	45	59	77	60	22	36
3	M.M.	M	25	61	79	74	6	43
4	K.M.	F	62	58	73	60	18	44
5	O.A.	M	50	54	71	59	17	43
6	M.S.	M	43	56	84	71	15	46
7	S.M.	M	48	61	69	60	13	44
8	K.K.	M	42	52	71	60	15	43
9	I.A.	M	51	71	79	54	32	60
10	M.K.	M	54	59	73	63	14	39
11	U.H.	M	44	62	81	71	12	47
12	K.I.	F	26	61	78	64	18	52
13	O.T.	M	40	65	70	58	17	42
14	M.T.	M	44	60	77	64	17	69
15	U.M.	F	16	59	74	63	15	37
16	H.K.	M	44	53	74	60	19	47
17	Y.T.	M	48	55	79	57	28	41
18	S.J.	M	56	63	69	59	14	43
Mean±S.D.			44 ±11	59.6±6.3	76.0±5.6	63.4±7.3	16.6±6.3	45.9±8.0

CTR=cardiothoracic ratio; LVDd=enddiastolic left ventricular dimension; LVDs=end systolic left ventricular dimension; %FS=% fractional shortening [(LVDd-LVDs)/LVDd×100%]; LAD=left atrial dimension.

Table 2. Subjects with ischemic heart disease

Case No.	Name	Sex	Age	previous MI.	C.A.D.	CTR(%)	LVDd(mm)	LVDs(mm)	%FS(%)	LAD(mm)
1	K.Z.	M	64	+	RCALADLCX	53	76	64	16	37
2	A.S.	F	50	+		60	81	57	30	34
3	U.Y.	M	46	+	RCALADLCX	53	66	60	9	45
4	I.Z.	M	52	+		47	86	64	2.6	50
5	K.M.	M	69	-		68	69	66	4	45
6	T.S.	M	54	-	LAD	60	74	67	9	49
7	O.K.	M	47	+		63	86	71	17	46
8	S.S.	M	68	+		60	68	63	7	46
9	F.T.	M	72	-		61	66	57	4	46
Mean±S.D.			58 ±10			58.3±6.3	74.7±8.1	63.2±4.6	14.7±8.7	44.2±5.3

MI=myocardial infarction; CAD=coronary artery disease; RCA=right coronary artery; LAD=left anterior descending coronary artery; LCX=left circumflex coronary artery.

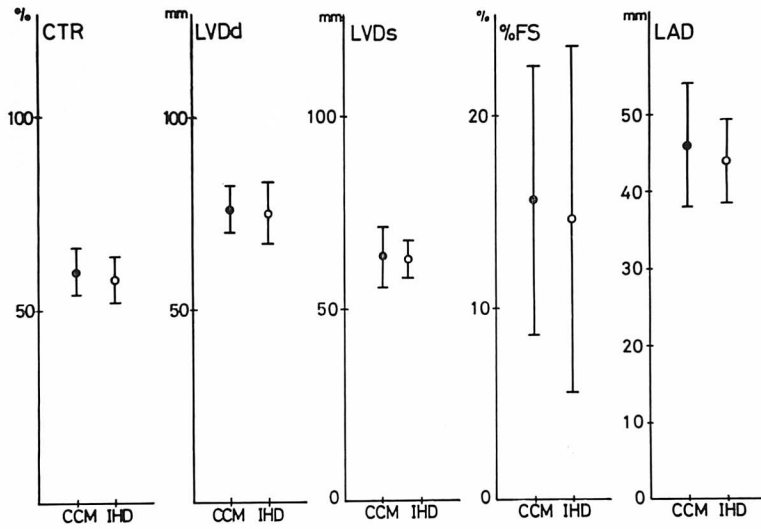


Fig. 3. Comparison of cardiothoracic ratio and echocardiographic findings between congestive cardiomyopathy (CCM) and ischemic heart disease (IHD).




Fig. 4. Incidence of an abnormal Q wave in ECG observed in congestive cardiomyopathy (upper) and ischemic heart disease (lower).

Shaded part indicates the ECG leads showing abnormal Q waves in each case.

### 2. 心電図所見 (異常 Q 波) の比較

**Fig. 4** は対象とした CCM および虚血性心疾患例について, 心電図上異常 Q 波が出現した誘導を示したものである. 上段に示す CCM 例では 18 例中 7 例 (39%) に異常 Q 波がみられ, 1 例あたり平均 1.33 誘導に, 下段の虚血性心疾患例では平均 2.72 誘導に異常 Q 波が出現していた. CCM 例では aVL 誘導に比較的高頻度で 5 例 (28%) にみられたが, 虚血性心疾患例にはみられなかった. CCM 18 例中, 前壁および下壁の両壁側に異常 Q 波がみられた例は 2 例 (11%) (症例 3 および 7 で III, aVL および V<sub>1-3</sub> で異常 Q 波) であったが, 虚血性心疾患例でも 3 例 (33%) (症例 1, 3, 4) が両壁側梗塞を示唆し, 異常 Q 波を欠く例が 3 例 (33%) であった. すなわち異常 Q 波の出現頻度は虚血性心疾患例において CCM より高頻度であったが, 個々の症例について心電図異常 Q 波より両者を鑑別するのは困難と思われた.

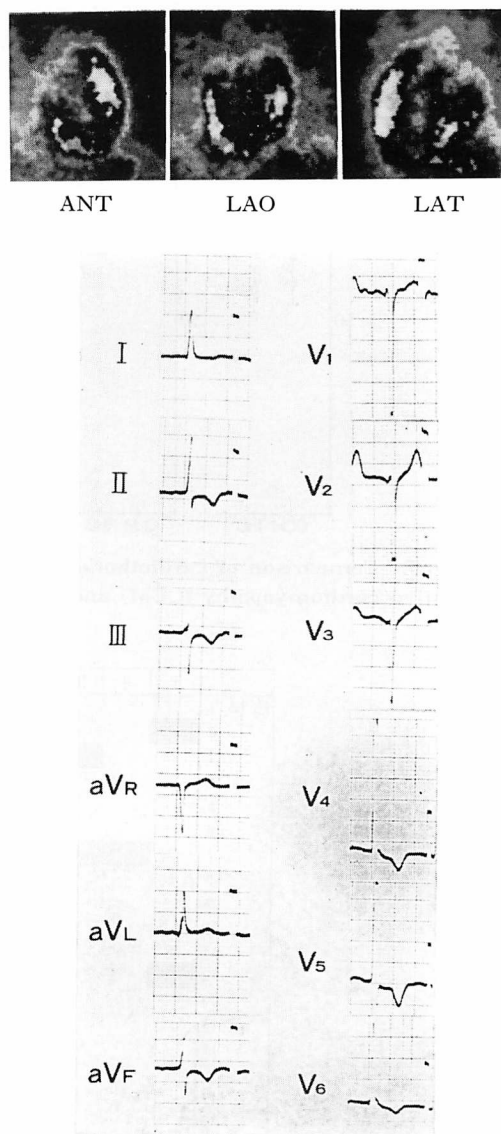
### 3. <sup>201</sup>Tl 心筋シンチグラフィ所見の比較

**Fig. 5** に示す例は 40 歳男子の CCM 例で, 心胸比は 65%, 心電図に異常 Q 波はなく, LVDD 70 mm, LVDs 58 mm, %FS 17% の例である. <sup>201</sup>Tl 心筋シンチグラフィでは欠損像はなかった.

**Fig. 6** の例は 62 歳女子の CCM 例で, 心胸比は 58%, 心電図に異常 Q 波はなく, LVDD 73 mm, LVDs 60 mm, %FS 18% で心筋シンチグラフィでは矢印の部位に 13% の欠損がみられた.

**Fig. 7** は 45 歳男子の CCM 例で, 心胸比は 59%, 心電図では I, aVL, V<sub>5,6</sub> の異常 Q 波と右脚ブロックを示し, LVDD 77 mm, LVDs 60 mm, %FS 22% であった. 心筋シンチグラフィでは postero-lateral 部に小欠損 (矢印) があり, かつ全般に sparse な像であった.

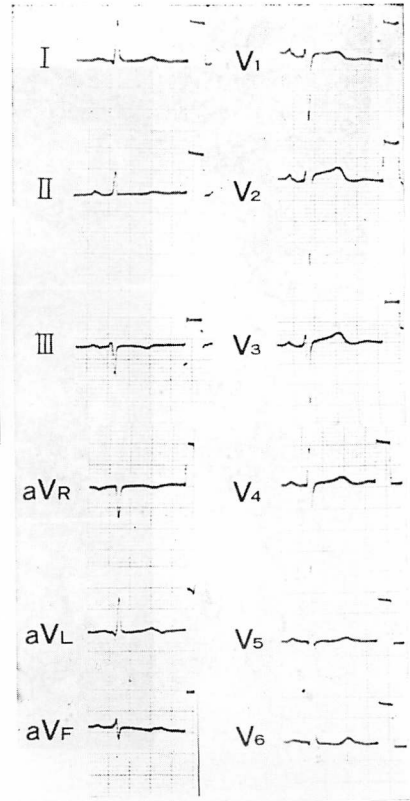
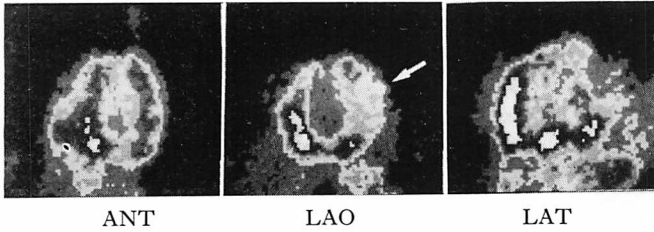
**Fig. 8** は 64 歳男子で明らかな急性心筋梗塞の既往を有する陳旧性心筋梗塞例であり, 心電図では II, III, aVF, V<sub>3-6</sub> に異常 Q 波があり, 心エ



**Fig. 5.** <sup>201</sup>Tl myocardial scintigram and ECG of a case with congestive cardiomyopathy.

The scintigram shows no defect.

コー検査では LVDD 76 mm, LVDs 64 mm, %FS 16% であった. 心筋シンチグラフィでは矢印で示すごとく antero-septal, apex, inferior wall に欠損があり, その範囲は 57% におよぶものであった.



**Fig. 6.**  $^{201}\text{Tl}$  myocardial scintigram and ECG of a case with congestive cardiomyopathy.

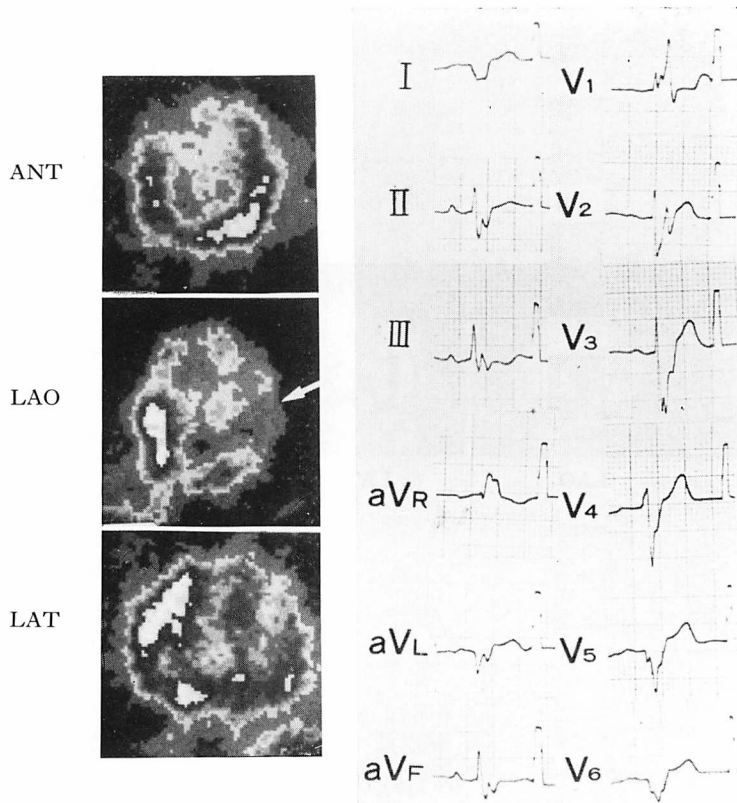
The scintigram shows small defect (13%) at the postero-lateral wall of the left ventricle as indicated by an arrow.

**Fig. 9** は **Fig. 2** で示した例で、急性心筋梗塞の既往が明確でない心尖部心内膜下の陳旧性心筋梗塞例である。心胸比は 60%、心電図に異常 Q 波は認められず、LVDd 74 mm, LVDs 67 mm, %FS 9% で、心筋シンチグラフィで apex ないし inferior wall に矢印で示すごとく小欠損があり、その size は 15% であった。

**Fig. 10** は CCM, 虚血性心疾患各例について縦軸に心筋シンチグラフィにおける欠損部位、横軸に欠損 size をとってそれぞれプロットしたものである。2カ所以上の部位に欠損がみられた例では直線で結び同一例であることを示した。CCM 18 例中 10 例 (55.6%) は左下すみにあり、欠損がないかまたは sparse 像であった。欠損が

みられた場合、多くは postero-lateral wall および apex で、1 例を除き 14% 以下の小欠損であった。この 1 例の欠損は postero-lateral wall に限局する 15% の小欠損であった。虚血性心疾患例は多くが図中右上にあり、9 例中 7 例 (77.8%) が 15% 以上の中ないし大欠損を示し、postero-lateral wall の単独欠損例はなかった。しかし apex にのみ限局し、14% 以下の小欠損を示した虚血性心疾患が 2 例、CCM が 5 例あり、この範囲は両疾患が重なりあう領域であった。

すなわち CCM 18 例中 13 例 (72.2%) は虚血性心疾患より分離され、虚血性心疾患 9 例中 7 例 (77.8%) が CCM より分離された。しかし CCM の 5 例 (27.8%), 虚血性心疾患の 2 例 (21.2%) は



**Fig. 7.**  $^{201}\text{Tl}$  myocardial scintigram and ECG of a case with congestive cardiomyopathy. The scintigram shows sparse uptake of  $^{201}\text{Tl}$  and small defect at the posterolateral wall of the left ventricle as indicated by arrow.

分離困難であった。

### 考 察

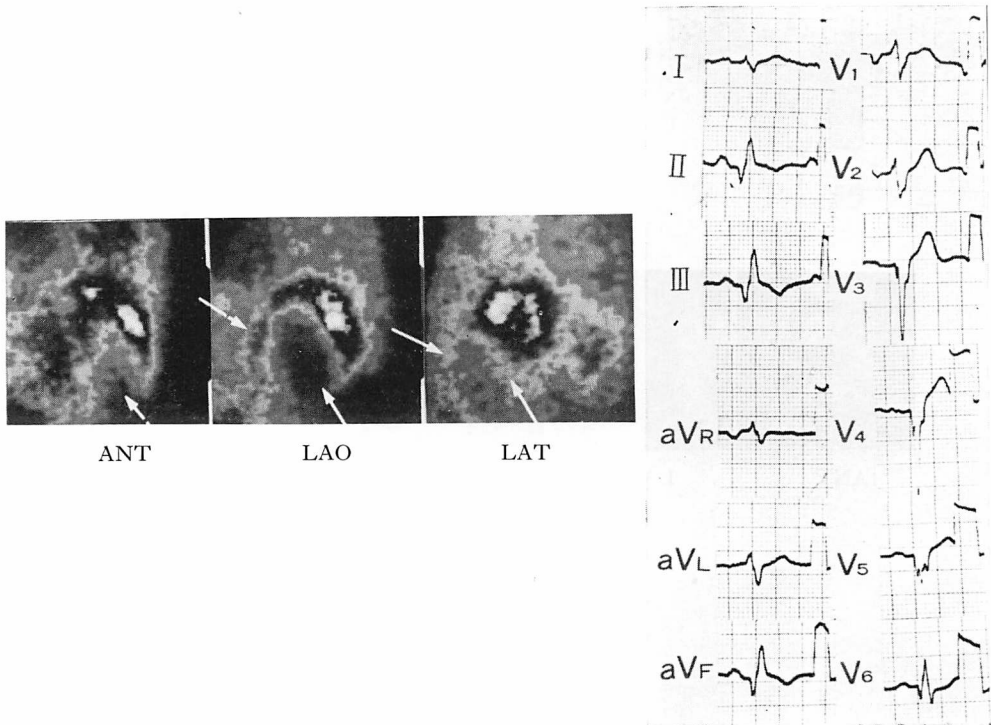
中高年者における CCM の診断にさいしては、鑑別診断上、虚血性心疾患がしばしば問題となる<sup>8)</sup>。虚血性心疾患の診断は、病歴、心エコー検査における罹患冠動脈領域に対応する限局性左室壁 asynergy の観察<sup>9-11)</sup>、ならびに心電図所見により、一般にはかかる非侵襲的手法によって可成り可能であると思われる。しかし、CCM との鑑別が問題となるようなびまん性の左室 hypokinesis、左室拡大をみる例では心エコー所見は CCM ときわめて類似している。

本研究では CCM と比較するために、LVDd

66 mm 以上の左室拡大とびまん性の左室壁 hypokinesis を示す虚血性心疾患例、すなわち心エコー検査では CCM と鑑別困難な症例を選択して、心電図ならびに  $^{201}\text{Tl}$  心筋シンチグラフィの所見を比較し、非侵襲的検査による鑑別診断の信頼限界を検討した。

両疾患群における心エコー検査所見ならびに心胸比については **Tables 1, 2, Fig. 3** に示したごとく全く差異はなかった。心電図における異常 Q 波出現頻度ならびに出現誘導について比較した成績では、CCM に比し虚血性心疾患において異常 Q 波出現頻度がやや高く、また CCM では aVL 誘導で異常 Q 波をみるのが比較的多かった (28%) が、個々の例について両者を鑑別するに





**Fig. 8.  $^{201}\text{Tl}$  myocardial scintigram and ECG of a case with old myocardial infarction.**  
The scintigram shows large defects at the apex, antero-septal and inferior walls of the left ventricle as indicated by arrows.

は、なお確実な差異をあげ得ない成績であった。

心筋シンチグラフィについては、著者は既に1971年  $^{131}\text{Cs}$  を用い特発性心筋症について検討し、CCM では sparse な像を呈することが多いことを発表しているが<sup>12)</sup>、今回は虚血性心疾患との鑑別の立場より、 $^{201}\text{Tl}$  を用いて再検討を行った。結果は **Fig. 10** に総括したとおりである。すなわち虚血性心疾患では比較的に中ないし大欠損(15%以上)を示す例が多く(77.8%)、posterolateral wall にのみ限局した例はなかった。他方 CCM の 72.2% は欠損がないか、sparse 像あるいは postero-lateral wall のみに限局した欠損であり、この点で両者の鑑別に有用であったが、apex にのみ小欠損(14%以下)を示す7例中には両疾患が混在し、分離不能であった。

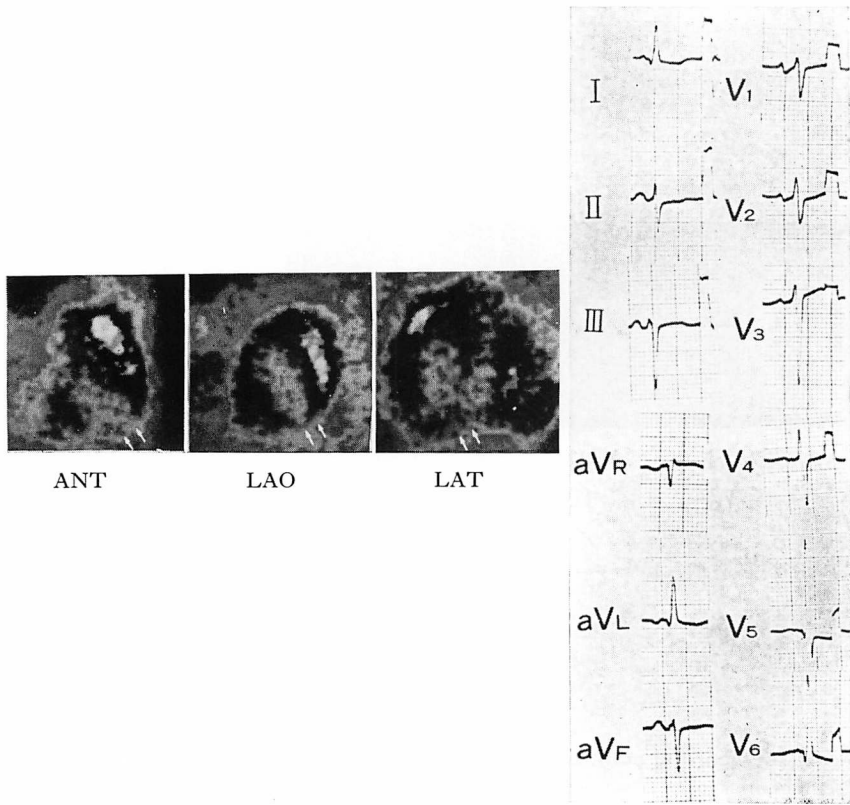
以上の結果を総括すると、病歴から虚血性心疾

患の診断が明確でなく、左室拡大を来した虚血性心疾患と、CCM の非侵襲的鑑別は27例中20例(74%)まで可能と思われたが、26%程度の頻度で鑑別困難な症例があると考えられた。

### 要 約

本研究はうっ血型特発性心筋症(CCM)と虚血性心疾患(IHD)の鑑別診断上、非侵襲的検査法である心電図、心エコー図、心筋シンチグラフィの有用性を評価する目的で企図した。

対象とした症例は CCM 18例、IHD 9例である。IHD については心エコー検査により左室拡張末期短径(LVDd)が66mm以上の拡大を示し、かつ左室壁運動にびまん性の hypokinesis がみられた症例を選択し対象とした。心エコー検査には東芝製超音波心断層装置 SSH-11A を用



**Fig. 9.  $^{201}\text{Tl}$  myocardial scintigram and ECG of a case with old myocardial infarction in the subendocardial layer of the apex.**

The scintigram shows small defect (15%) at the apex as indicated by small arrows.

い,  $^{201}\text{Tl}$  心筋シンチグラフィーは東芝製大型ガンマカメラ GCA-401 を用い施行した.

心胸比については CCM で平均  $59.6 \pm 6.3\%$ , IHD では平均  $58.3 \pm 6.3\%$  であった. CCM では LVDd は平均  $76.5 \pm 5.6$  mm, LVDs は平均  $63.4 \pm 7.3$  mm であり, IHD では LVDd は平均  $74.7 \pm 8.1$  mm, LVDs は平均  $63.2 \pm 4.6$  mm であった. これら心胸比および心エコー検査所見については CCM と IHD 間に差異は見られなかった.

心電図における異常 Q 波の出現頻度は CCM よりも IHD で高頻度で, CCM では 1 例当たり 12 誘導中平均 1.33 誘導にみられ, IHD では平均 2.72 誘導にみられる頻度であった. また aVL

誘導においては CCM の 28% の例で異常 Q 波が認められたが, IHD 例中には aVL 誘導に異常 Q 波を示す例はなかった. しかしながら, これらの心電図所見も両者の鑑別には有用とは考え難いものであった.

心筋シンチグラフィーでは CCM 18 例中 10 例が欠損部がないか, あるいは sparse な像を呈するものであり, 他の例は左室の心尖部または後側壁部に孤立性の小欠損を示した.

他方 IHD では 9 例中 7 例が前壁および下壁に広範な欠損像を示した (defect size 15% 以上). しかしながら, 両群ともに心尖部に限局する 14% 以下の小欠損像を示す例があり (CCM の 27.8%, IHD の 22.2%), これが両者の鑑別上本

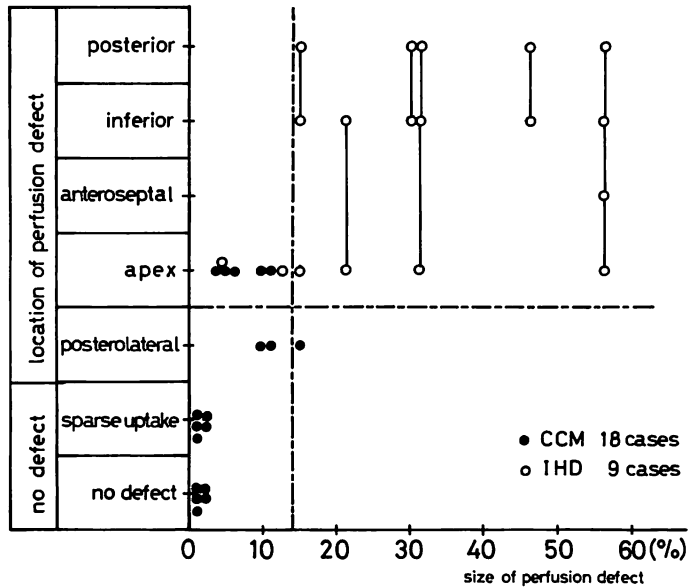


Fig. 10. Location and size of perfusion defect of the <sup>201</sup>Tl myocardial scintigram in cases with congestive cardiomyopathy (closed circle) and ischemic heart disease (open circle).

Large perfusion defect over several segments in a same case is connected by a line.

法の限界と思われた。

本研究は厚生省特定疾患特発性心筋症調査研究班(班長戸嶋裕徳教授)昭和55年度研究費の援助を受けた。

文 献

- Goodwin JF: Congestive and hypertrophic cardiomyopathies. A decade of study. *Lancet* 1: 731-739, 1970
- 森 博愛, 仁木敏晴: 心電図・ベクトル心電図(河合忠一編). 特発性心筋症のすべて. 南江堂, 東京, 1978, p 228-238
- 仁村泰治, 永田正毅: 心エコー図(河合忠一編). 特発性心筋症のすべて. 南江堂, 東京, 1978, p 239-258
- Inoh T, Maeda K, Yokota Y, Oda A, Matsumoto K: Role of ultrasound cardiography on the diagnosis and follow-up study of the idiopathic cardiomyopathy. *Lung and Heart* 24: 93-101, 1977 (in Japanese)
- 安藤謙二, 安田寿一, 小林 毅, 宮本 篤: RI イメージング. *日本臨床* 38: 2124-2132, 1980
- 厚生省特定疾患特発性心筋症調査研究班(班長 河合忠一): 特発性心筋症 Idiopathic Cardiomyopathy 診断の手引. 昭和54年度報告集, 昭和55年, p 234-235
- Nakashima Y, Maeda K, Toki Y, Kurogane H, Kobayashi K, Fukuzaki H: Clinical evaluation of serial thallium-201 myocardial scintigraphy in special reference to left ventricular function in patients with acute myocardial infarction. *Jpn Circulat J* 44: 709-718, 1980
- 竹沢英郎, 北村尚臣, 角田 裕, 中野 赴, 浜田正行, 小寺 崇: 特発性心筋症の臨床的研究——虚血性心疾患との対比検討——. 厚生省特定疾患特発性心筋症調査研究班昭和50年度研究報告集, 昭和51年, p 148-156.
- Ohmori K, Inoh T, Hayakawa M, Kawanishi H, Nakashima Y, Kobayashi K, Maeda K, Fukuzaki H: Comparative study on echocardiogram and coronary angiogram of the old myocardial infarction. *Jpn J Med Ultrasonics* 36: 39-40, 1980 (in Japanese)
- Corya BC: Echocardiography in ischemic heart disease. *Am J Med* 63: 10-20, 1977
- Fujii J, Watanabe H, Kato K: Detection of the site and extent of the left ventricular asynergy in myocardial infarction by echocardiography and

猪尾, 中島, 早川

B-scan imaging. *Jpn Heart J* **17**: 630-648, 1976

12) Inoh T: Study on the idiopathic cardiomyopathy.  
Diagnostic value of the apexcardiogram,  $^{131}\text{Cs}$

scintiscanning of the heart and plasma hydroxy-  
proline. *Jpn Circulat J* **35**: 731-736, 1971