

非閉塞性肥大型心筋症における拡張期雑音について

Diastolic murmur in non-obstructive hypertrophic cardiomyopathy

松村 順
藤山 増昭
古田陽一郎
戸嶋 裕徳
古賀 義則*

Jun MATSUMURA
Masuaki FUJIYAMA
Yoichiro FURUTA
Hironori TOSHIMA
Yoshinori KOGA*

Summary

Diastolic murmur (DM) in patients with non-obstructive hypertrophic cardiomyopathy (non-obst HCM) was studied regarding incidence, phonocardiographic disposition, mechanism, and also clinical characteristics of patients with DM. The results were as follows:

1) DM was recorded in 17 of 115 patients with non-obst HCM (15%), and was classified into three types of a mid-diastolic murmur, presystolic murmur and these combination. Mid-diastolic murmur showed low-pitched character mimicking a flow rumble around apical area in most patients. On the other hand, a presystolic murmur was relatively medium-pitched and spindle-shaped over the 4th left sternal border. Additionally, there were 7 patients of mitral opening sound coincided with the "O" point of the apex cardiogram, and 3 patients of an undefined sound or vibration during atrial contraction.

2) Impaired left ventricular (LV) compliance by pressure-volume analysis and decreased diastolic descent rate (DDR) in the mitral echocardiogram observed in patients with DM suggested that mechanism of these DM is mainly attributed to the disturbance of LV filling. Furthermore, mitral regurgitation was detected by LV angiography in a half of patients, indicating that DM might be partially related to increased mitral flow.

3) Clinically, DM was more common in younger patients of familiar occurrence and death, and with impaired physical work capacity.

Therefore, auscultatory or phonocardiographic assessment of DM was clinically useful in the evaluation of patients with non-obst HCM.

Key words

Diastolic murmur Non-obstructive hypertrophic cardiomyopathy Left ventricular filling
Mitral regurgitation

久留米大学医学部 第三内科
*同 循環器病研究所
久留米市旭町 67 (〒830)

The Third Department of Internal Medicine, and
The *Institute of Cardiovascular Diseases, Kurume
University, School of Medicine, Asahimachi 67, Kurume 830

Presented at the 23rd Meeting of the Japanese Society of Cardiovascular Sound held in Kurume, October 8-10, 1981

Received for publication December 5, 1981

はじめに

肥大型心筋症の心音図所見は, 収縮期雑音と IV 音ないし III 音などの拡張期心音に代表される^{1,2)}. 一方拡張期雑音については, 現在まで, 閉塞性において, 症例の 10% 前後に存在することが知られているが³⁻⁵⁾, 非閉塞性肥大型心筋症での存在は不明である. 本研究では非閉塞性肥大型心筋症の拡張期雑音に関し, その頻度, 性状, 成因ないし関連因子, その臨床的特徴について検討した.

対 象

1974 年から 1981 年 6 月末までに久留米大学第三内科にて入院精査し, 診断が確定した非閉塞性肥大型心筋症 115 例を対象とした (Table 1). 心音図は Siemens-Elema 製 Mingograf 82 に心音マイク Elema-Shönander 製 EMT 25C を接続し, 紙送り速度 100 mm/sec にて呼吸停止下で記録した. また全症例で心臓カテーテル検査, 左室および両室造影, UCG および断層心エコー図を心音図記録前後 1 週間以内に施行した. 統計処理

Table 1. Subjects

	DM (+)	DM (-)	Total
Male	12	79	91
Female	5	19	24
	17 (15%)	98 (85%)	115

DM=diastolic murmur.

は unpaired t test を用い, $p < 0.05$ 以上を有意のものとした.

成 績

1. 拡張期雑音の頻度および性状

a) 頻 度

男性 12 例, 女性 5 例の計 17 例 (15%) に拡張期雑音 (以下 diastolic murmur: DM) が記録された (Table 1).

b) 性 状

DM には拡張中期雑音 (以下 mid-diastolic murmur: MDM), 前収縮期雑音 (以下 presystolic murmur: PSM) および両者の合併 (以下, MDM+PSM) の 3 種類があり, 今回明らかな

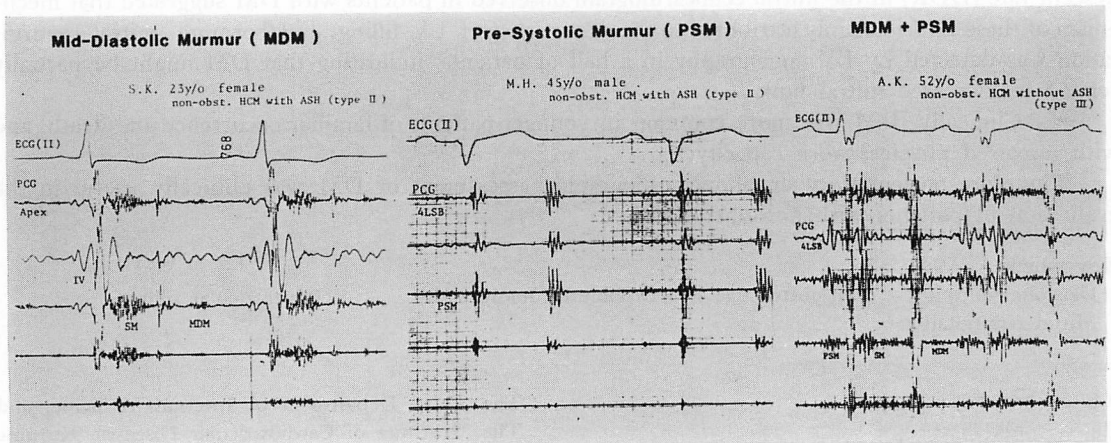


Fig. 1. Phonocardiograms of diastolic murmurs (DM) in patients with non-obstructive hypertrophic cardiomyopathy.

A mid-diastolic murmur is low-pitched around apical area. A presystolic murmur is medium-pitched over the 4th left sternal border.

HCM=hypertrophic cardiomyopathy; ASH=asymmetric septal hypertrophy.

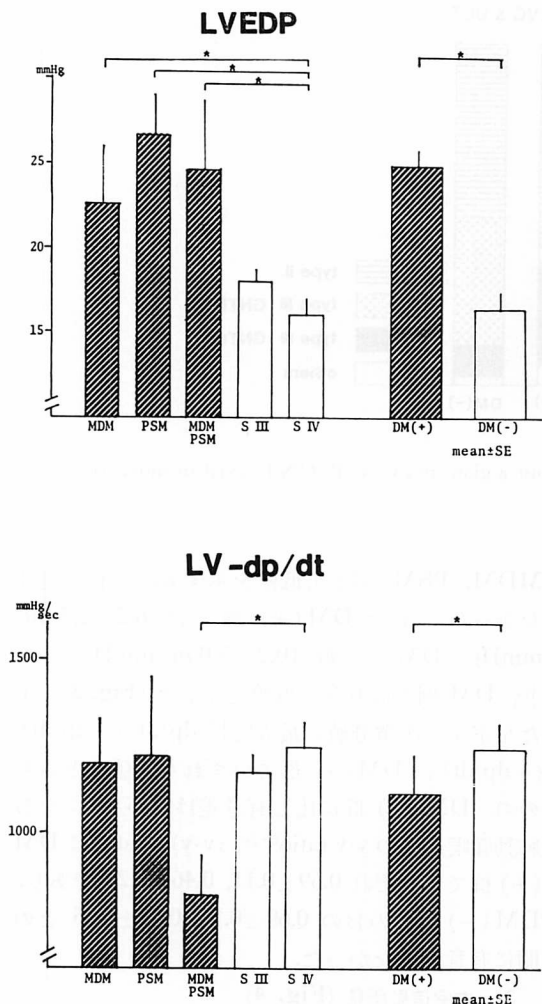


Fig. 2. Findings of the cardiac catheterization (I).

LVEDP increases significantly in patients with a diastolic murmur ($p < 0.01$). LV-dp/dt decreases significantly in patients with a diastolic murmur ($p < 0.05$).

LVEDP=left ventricular end-diastolic pressure; LV-dp/dt=LV peak negative dp/dt.

張早期雑音はなかった。いずれも駆出性収縮期雑音を伴い、MDMは心尖部を中心に、ほぼIII音の時相に出現し、多くは低音域でいわゆる flow rumble 様で、一部中音域まで記録された。一方 PSM は第4肋間胸骨左縁を中心に、心房収縮後

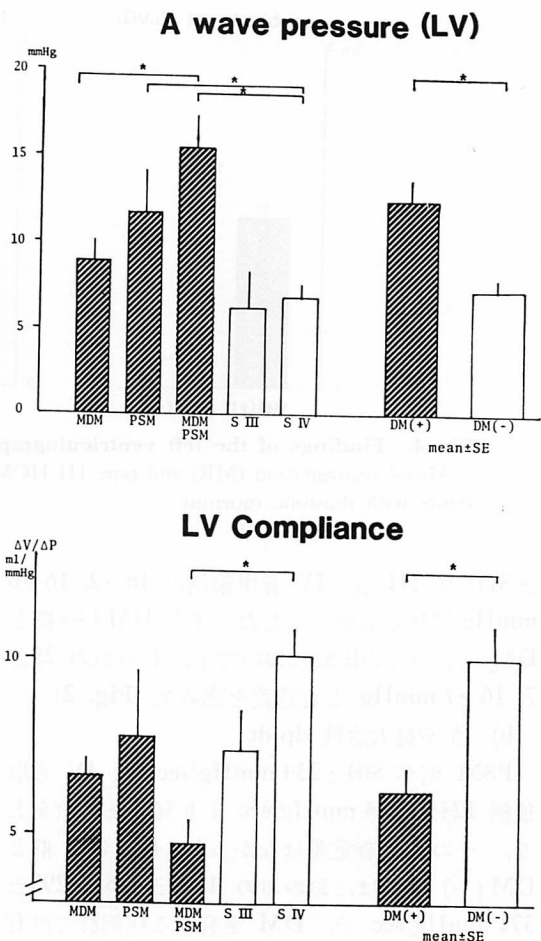


Fig. 3. Findings of the cardiac catheterization (II).

An "a" wave in the LV pressure increases significantly in patients with a diastolic murmur ($p < 0.01$). LV compliance by pressure-volume analysis decreases significantly in patients with a diastolic murmur ($p < 0.01$).

のIV音時相に出現し、多くは中音域、一部高音域で紡錘型雑音として記録された (Fig. 1).

2. 心臓カテーテル所見

DM例の左室内圧所見を、III音、IV音単独例と比較検討した。

a) 左室拡張末期圧 (LVEDP)

MDM例、PSM例およびMDM+PSM例でそれぞれ 23 ± 7 , 25 ± 9 , 27 ± 6 mmHg (mean

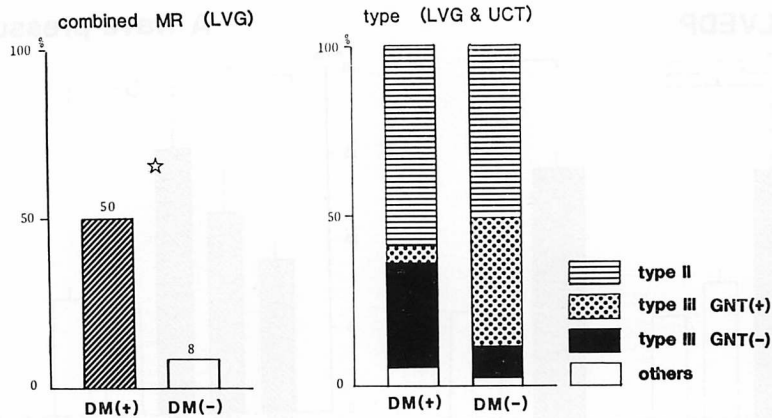


Fig. 4. Findings of the left ventriculography.

Mitral regurgitation (MR) and type III HCM without a giant negative T (GNT) exist in most patients with diastolic murmur.

±SD) で III 音, IV 音単独例の 18 ± 2 , 16 ± 6 mmHg に比し高値を呈した. また DM(+) 群と DM(-) 群との比較においても, おおの 25 ± 7, 16 ± 7 mmHg と有意差を認めた (Fig. 2).

b) 左室最大陰性 dp/dt

PSM 例が 804 ± 234 mmHg/sec で, IV 音単独例 1244 ± 354 mmHg/sec より有意な低値をとり, その他は有意差はなかった. DM(+) 群と DM(-) 群では, おおの 1102 ± 426 , 1299 ± 371 mmHg/sec で, DM を有する症例群では有意に低値であった (Fig. 2).

c) 左室 A 波圧

左室 A 波の立ち上がりから頂点までの A 波圧の絶対値をみると, MDM+PSM 例, PSM 例, MDM 例の順でおおの 15.5 ± 5 , 11.8 ± 5 , 8.9 ± 2.7 mmHg と高値をとり, IV 音単独例 6.8 ± 4 mmHg との間に有意差を認めた. また DM(+) 群と DM(-) 群でもそれぞれ 12.3 ± 5 , 7.1 ± 4 mmHg と有意差を認めた (Fig. 3).

d) 左室コンプライアンス

左室コンプライアンスを Diamond らの方法にて $\Delta V/\Delta P$ で求めると, 特に MDM+PSM 例 4.8 ± 1.6 ml/mmHg は IV 音単独例 10.1 ± 4.7 ml/mmHg に比し有意な低値を示した. 一方

MDM, PSM 例とも低値を示すものの有意差はなかった. また DM(+) 群では 6.2 ± 2.5 ml/mmHg, DM(-) 群 10.2 ± 5.0 ml/mmHg であり, DM 例では有意な低値を示した (Fig. 3). また左室圧一次微分値の最大陽性 dp/dt, (-dp/dt)/(+dp/dt) は DM(+) 群でいずれも低値をとるものの, DM(-) 群に比し有意差はなかった. なお肺動脈喫入圧の y/v ratio⁵⁻⁷⁾, (v-y)/y ratio は DM(+) 群でそれぞれ 0.69 ± 0.11 , 0.46 ± 0.25 であり, DM(-) 群おの 0.69 ± 0.14 , 0.52 ± 0.35 との間に有意差はなかった.

3. 左室造影所見 (Fig. 4)

a) 僧帽弁閉鎖不全 (MR)

DM(+) 群では 50% に I~III° の MR (内 II° 以上 3 例) があり, DM(-) 群の 8% に比し有意に高い合併率であった. 特に PSM 例で半数に, MDM+PSM 例では全例にみられ, MDM 単独例には MR の合併がなかった.

b) 左室形態

左室および両室造影, さらに断層心エコー図によってその左室形態を検討してみると, 非対称性中隔肥厚 (ASH) がある type II, ASH のない type III^{8,9)}, 分類困難な other type の 3 タイプとも DM(+) 群と DM(-) 群間に頻度差をみな

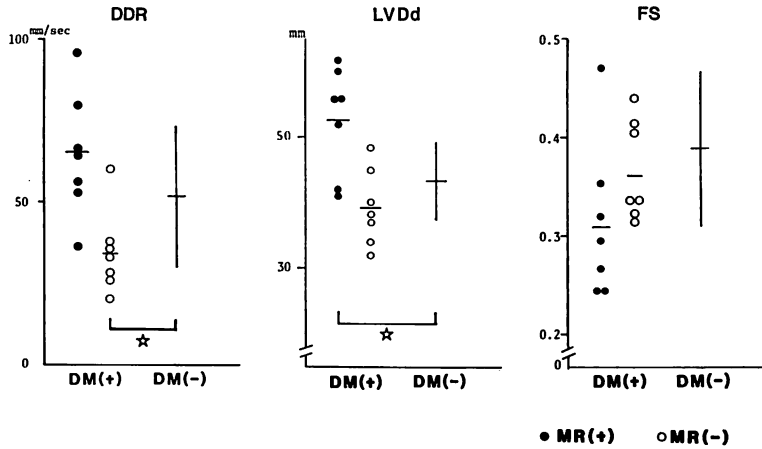


Fig. 5. Echocardiographic findings.

Diastolic descent rate (DDR) of the anterior mitral valve (E-F slope) decreases significantly in patients with DM and without MR. LVdD increases significantly in patients with DM and MR. Fractional shortening (FS) decreases in most patients with DM and MR. LVdD=left ventricular diastolic dimension.

かったが、type III を giant negative T (GNT) の有無でさらに検討すると、DM(+) 群では GNT を伴わない type III (29%)、また DM(-) 群では GNT を伴う type III (37%) が多く存在した。

4. 心エコー図 (UCG) 所見 (Fig. 5)

DM(+) 群を MR 合併の有無で分け、DM(-) 群との間でその UCG 所見を対比した。

a) DDR

MR(+) の DM(+) 群、MR(-) の DM(+) 群、および DM(-) 群でそれぞれ 65 ± 19 , 33 ± 15 , 52 ± 22 mm/sec であり、MR(-) DM(+) 群では DM(-) 群に比し有意に低値であり、MR(+) DM(+) 群では高値であった。

b) 左室拡張末期径 (LVdD)

3 群の値はおのおの 53 ± 18 , 39 ± 6 , 43 ± 6 mm で MR(+) DM(+) 群で増大、MR(-) DM(+) 群で低値であった。特に MR(+) DM(+) 群では他に比し有意に増大していた。

c) 左室内径短縮率 (FS)

おのおの 0.32 ± 0.08 , 0.37 ± 0.06 , 0.39 ± 0.09 で

MR(+) DM(+) 群で低値を示したが有意差はなかった。

5. 臨床的特徴 (Fig. 6)

a) 平均年齢

DM(+) 群 37 ± 15 歳、DM(-) 群 47 ± 12 歳で、DM(+) 群で有意に若かった。

b) 家系内発症

DM(+) 群 (47%) は、DM(-) 群 (7%) に比し、家系内発症が高率であった。

c) 運動能

多段階坐位自転車 ergometer による最大酸素摂取量 ($\dot{V}O_2$)、functional aerobic impairment (FAI) は男性の DM(+) 群でそれぞれ 18.7 ± 4.2 ml/mm²/min, 0.53 ± 0.17 で、DM(-) 群の 26.4 ± 7.2 ml/mm²/min, 0.27 ± 0.16 に比し有意な減少、増大を示した。女性においても DM(+) 群 $\dot{V}O_2$ 15.4 ± 3.7 ml/mm²/min, FAI 0.46 ± 0.7 , DM(-) 群 23.7 ± 2.8 ml/mm²/min, 0.08 ± 0.18 で、男性と同様、DM(+) 群で有意な運動能の低下を示した。

d) 死亡率

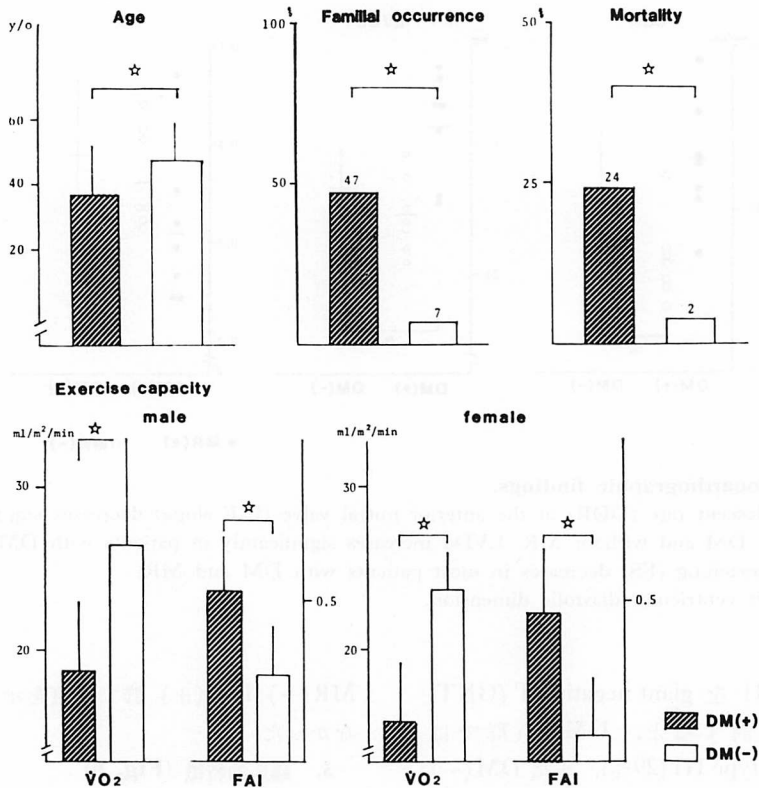


Fig. 6. Clinical characteristics.

Patients with DM are younger, and have a higher incidence of familial occurrence and mortality when compared with those of patients without DM. Furthermore, their physical work capacity is more depressed.

$\dot{V}O_2$ =maximal oxygen uptake; FAI=functional aerobic impairment.

DM(+) 群では 4 例 (24%) が死亡し, DM(-) 群の 2% に比し高率であった. 死因は突然死 2 例, 脳塞栓, 心不全のおおの 1 例であった.

6. 拡張期異常心音

閉塞性肥大型心筋症における僧帽弁開放音 (mitral opening sound: OS) の出現については坂本ら¹⁰⁾の報告があるが, 非閉塞性肥大型心筋症においても, 心尖拍動図 (ACG) O 点に一致する OS が 7 例 (6%) (このうち DM(+) 群 5 例) にみられた (Fig. 7). これらの IIA-OS interval は 135 msec から 165 msec (平均 146 ± 13 msec) であった. また心電図 P 波後, ACG の A 波期間中, すなわち心房収縮時に 2 種の心音 (ないし心音と

心雑音の合併) と考えられる所見を 3 例 (2.6%) にみた (Fig. 7). これら拡張期異常心音例は, 今回の DM(+) 群と同様 LVEDP は高く, コンプライアンスは低下していた.

7. 負荷心音図所見

DM 例中 16 例に負荷心音図を施行し, その 2 例を呈示する. Fig. 8 は 15 歳の症例の亜硝酸アミル負荷心音図である. 亜硝酸アミル吸入前, III, IV 音のみで DM はみられないが, 吸入直後より収縮期雑音の増加とともに, PSM および MDM が出現した. Fig. 9 は他症例での isoproterenol 静注負荷心音図で, 静注後, 駆出性収縮期雑音の増強とともに MDM もわずかに増強している.

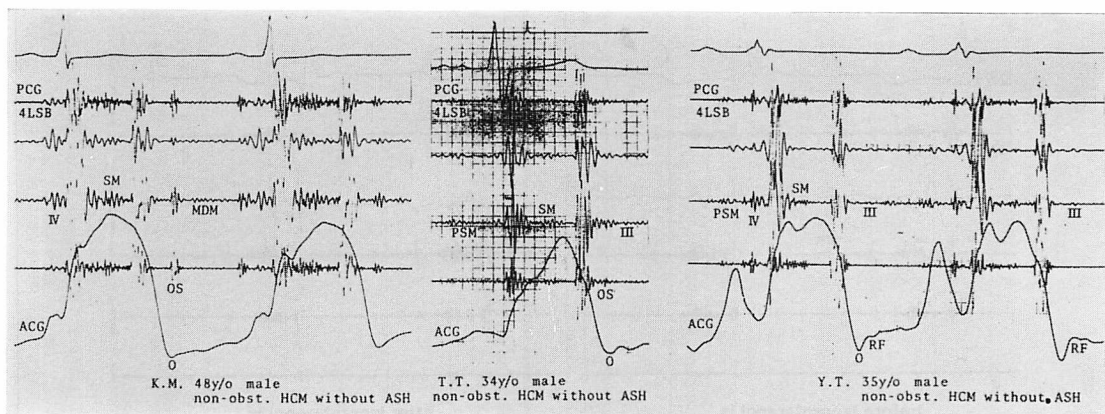


Fig. 7. Phonocardiograms of patients with a mitral opening sound or undefined sound. OS=opening sound; ACG=apexcardiogram; O=O point; RF=rapid filling.

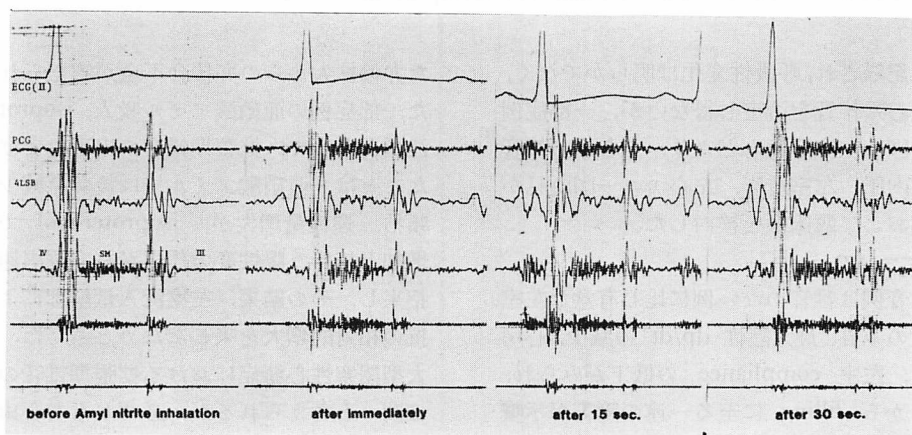


Fig. 8. Changes of phonocardiograms after amyl nitrite inhalation (15 y-o male, non-obst HCM without ASH, type III).

After amyl nitrite inhalation, a systolic murmur is intensified, and a presystolic murmur (PSM) and mid-diastolic murmur (MDM) appear.

考 案

肥大型心筋症における拡張期雑音の存在は Teare¹¹⁾ によって最初に報告され、その後閉塞性肥大型心筋症での検討において、その頻度は Dye³⁾ 9%, Braunwald¹²⁾ 2%, Frank⁴⁾ 6%, 阿部⁵⁾ 13% と諸家の報告により異なるが、約 10% 前後と推測される。一方、非閉塞性肥大型心筋症での拡張期雑音の存在については、Shabetai

ら¹³⁾, Smith¹⁴⁾ の症例報告はあるものの、現在までその頻度、成因、臨床的特徴については不明である。今回の検討からその頻度は 115 例中 17 例(15%)と、ほぼ閉塞性のそれに一致する結果を得た。

雑音は拡張中期雑音、前収縮期雑音および両者合併の 3 種に分類され、明らかな拡張早期雑音は今回存在しなかった。拡張中期雑音、前収縮期雑音の出現はおのおの左室心尖部、第 4 肋間胸骨左

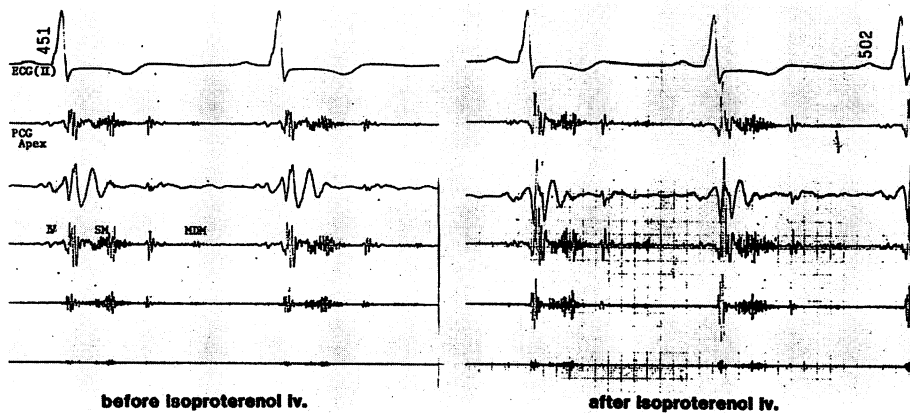


Fig. 9. Changes of phonocardiograms after isoproterenol infusion (23 y-o female, non-obst HCM with ASH, type II).

After isoproterenol, a systolic murmur and MDM are intensified.

縁を中心に記録され、呼吸性変化は明らかでなく、必ずしも右心系雑音を否定し得ないが、一部症例の負荷心音図、左室形態などより、左心系の雑音として左室内圧、左室造影、左心エコー図所見からその成因および臨床像を検討した。

1. 成因について

拡張期雑音例は雑音のない例に比し有意な左室拡張末期圧の上昇、最大陰性 dp/dt の減少、心房収縮の増大、左室 compliance の低下がみられ、relaxation から filling に至る一連の障害が示唆された。また心エコー図所見で僧帽弁閉鎖不全を合併しない拡張期雑音例において、僧帽弁後退速度 (DDR) は著明に低下し、拡張能低下による左室 filling の障害が明らかであった^{15,16)}。以上より拡張期雑音の成因として病的肥大に伴う左室拡張能低下および流入抵抗増大が第一に考えられる^{17,18)}。一方半数において僧帽弁閉鎖不全の合併がみられ、その程度は II 度以上が 3 例であり、拡張中期雑音単独例にはみられなかったものの、前収縮期兼拡張中期雑音例では全例にみられたことから、一部の成因として閉鎖不全による左室流入量の増大および僧帽弁口血流速度の増加も関与しているものと推定される¹⁹⁾。なお閉鎖不全の原因としては左室形態の異常ないし左室拡張に伴っ

た弁輪拡大からの弁接合不全が考えられた¹¹⁾。また一部症例の亜硝酸アミル吸入、isoproterenol 静注負荷心音で、拡張期雑音の出現および増強をみたことは、亜硝酸アミルでは後負荷減少、反射性頻拍、還流量増大が、isoproterenol では心拍数増加と相俟う陽性変力作用が左室駆出速度増加を招来し、その結果、左室流入量増加による流入抵抗の相対的増大を来したためと考えた。以上は肥大型閉塞性心筋症における拡張期雑音の成因とほぼ同一と考えられるが、必ずしも右心由来の可能性を否定するものではない。

また、以上は拡張期雑音全般についてであり、今回の 3 種類の雑音を同次元で論じるには問題を残す。例えば拡張中期雑音、前収縮期雑音単独例についてみると、おのおのの心房収縮 (A 波) 圧、拡張末期圧は後者が前者より高く、一方左室 compliance は逆である。これら間にはいずれも有意差はないが、拡張中期の心筋特性以外に、心房収縮の大小、および心房収縮に対する左室心筋の反応性の相違なども、左室流入期乱流の一成原因と推定される左室内部構造の変化²⁰⁾とともに今後考慮される必要があろう。それはまた同時に III 音、IV 音単独例との対比の上においても必要と考えられる。

僧帽弁開放音 (OS) と考えられる心音が6%にみい出された。これは閉塞性における坂本ら¹⁰⁾の報告とほぼその出現時相 (平均 IIA-OS interval 146 ± 13 msec) を一にしているものの、その発生機序が僧帽弁の中隔衝突音として妥当か否かは今後の検討を要する。さらに心房収縮時期に出現した2種の心音ないし心音と心雑音については、I度房室ブロックの合併または心尖拍動図上 double atrial kick ともいふべき2峰性のA波がみられ、同時相内で少なくとも2個の乱流出現が示唆されるが、詳細は不明である。これらはその成因は別にしても、拡張期雑音例と同様の左室 compliance 低下を示した。

2. 臨床的特徴

拡張期雑音例は、若くして発症し、また家系内の発症も濃厚であり、その運動能力は著明に低下していた。死亡率は24%と高率であり、Shabetaiら¹³⁾の報告と同様予後不良であった。

以上のごとく拡張期雑音 (および拡張期異常心音) の成因は左室 compliance の著明な低下に基づく左室流入障害を主因とし、一部僧帽弁逆流による流入量ならびに僧帽弁口流入速度の増大も関与しているものと考えられた。

また特徴的な臨床所見を有し、予後不良で、その確認は臨床上有用かつ重要と考えられる。

要 約

非閉塞性肥大型心筋症 115 例を対象として、拡張期雑音の頻度、性状、成因ないし関連因子、およびその臨床的特徴について検討した。

1) 拡張期雑音は 115 例中 17 例 (15%) に存在し、拡張中期雑音、前収縮期雑音および両者の合併の3種類に分類された。なお僧帽弁開放音が7例、心房収縮期過剰心音が3例にみられた。

2) 拡張期雑音の成因としては、左室 compliance 低下が強く、また僧帽弁後退速度の低下から、左室流入障害が主因と考えられる。さらに僧帽弁逆流による流入量の増加も一部関与しているものと推定される。

3) 臨床的特徴としては、若年発症、家系内発症が濃厚であり、運動能が低下し、予後不良であった。

以上より非閉塞性肥大型心筋症においても拡張期雑音は存在し、その確認は临床上重要であることが示唆された。

この研究の一部は厚生省特定疾患特発性心筋症調査研究費の援助によるものである。

文 献

- 1) Goodwin JF, Gordon H, Hollman A, Bishop HB: Clinical aspects of cardiomyopathy. *Br Med J* 1: 69, 1961
- 2) Harvey WP, Perloff JK: Auscultatory findings in primary myocardial disease. *Am Heart J* 61: 199, 1961
- 3) Dye CL, Rosenbaum D, Lowe JC, Behnke RH, Genovese PD: Primary myocardial disease. Part I: Clinical features. *Ann Int Med* 58: 426, 1963
- 4) Frank S, Braunwald E: Idiopathic hypertrophic subaortic stenosis. Clinical analysis of 126 patients with emphasis on the natural history. *Circulation* 37: 759, 1968
- 5) Abe M, Nakamura K, Horie T, Komatsu Y, Shibuya M, Hirokawa K: Diastolic murmurs in hypertrophic obstructive cardiomyopathy. *Cardiovasc Sound Bull* 4: 481, 1974 (in Japanese with English summary)
- 6) Sterat S, Mason DT, Braunwald E: Impaired rate of left ventricular filling in idiopathic hypertrophic subaortic stenosis and valvular aortic stenosis. *Circulation* 37: 8, 1968
- 7) Owen SG, Wood P: A new method of determining the degree or absence of mitral obstruction: An analysis of the diastolic part of indirect left atrial pressure tracings. *Br Heart J* 17: 41, 1955
- 8) Toshima H, Koga Y, Yoshioka H, Akiyoshi T, Kimura N: Echocardiographic classification of hypertensive heart disease. A correlative study with clinical features. *Jpn Heart J* 16: 377, 1975
- 9) Toshima H, Fukami T: Clinical features of idiopathic hypertrophic cardiomyopathy. *Jpn Circulat J* 35: 777, 1971
- 10) Sakamoto T, Hayashi T, Inoue K, Ito U, Matsuhisa M: Mitral opening sound and isovolumic relaxation period in idiopathic hypertrophic subaortic stenosis. *Cardiovasc Sound Bull* 3: 83,

松村, 藤山, 古田, ほか

- 1973 (in Japanese with English summary)
- 11) Teare D: Asymmetrical hypertrophy of the heart in young adults. *Br Heart J* **20**: 1, 1958
 - 12) Braunwald E, Lambrew CT, Rockoff SD, Ross J, Morrow A: Idiopathic hypertrophic subaortic stenosis. I. A description of the disease based upon an analysis of 64 patients. *Circulation* **30** (Suppl. IV): 3, 1964
 - 13) Shabetai R, Daridson S: Asymmetrical hypertrophic cardiomyopathy simulating mitral stenosis. *Circulation* **45**: 37, 1972
 - 14) Smith M, Agruss N, Levenson N, Adolph R: Non-obstructive hypertrophic cardiomyopathy mimicking mitral stenosis. *Am J Cardiol* **35**: 89, 1975
 - 15) Fortuin N, Craige E: Echocardiographic studies of genesis of mitral diastolic murmurs. *Br Heart J* **35**: 75, 1973
 - 16) Quinones M, Gaasch W, Waisser E, Alexander J: Reduction in the rate of diastolic descent of the mitral valve echogram in patients with altered left ventricular diastolic pressure-volume relations. *Circulation* **49**: 264, 1974
 - 17) Goodwin JF, Oakley C: The cardiomyopathies. *Br Heart J* **35**: 75, 1973
 - 18) Cohen J, Effat H, Goodwin JF: Hypertrophic obstructive cardiomyopathy. *Br Heart J* **26**: 16, 1964
 - 19) 吉川純一, 田中久米夫: IHSS の拡張期雑音について. *心臓* **6**: 1138, 1974
 - 20) Hall RR, Baum RS, Bryson L, Winterschied LC, Blackmon JR: Obstructive hypertrophic cardiomyopathy and apical middiastolic murmur association with left ventricular fibromuscular bands. *Chest* **73**: 866, 1978