

# 左室内粘液腫の 1 症例：とくに種々の検査法の診断学的意義について

# Left ventricular myxoma with special reference to diagnostic approach : Report of a case

福井 寛也  
高木 義博  
稲波 宏  
浅香 隆久  
吉田 清  
奥町富久丸  
柳原 皓二  
加藤 洋  
吉川 純一

Hiroya FUKUI  
Yoshihiro TAKAGI  
Hiroshi INANAMI  
Takahisa ASAKA  
Kiyoshi YOSHIDA  
Fukumaru OKUMACHI  
Kohji YANAGIHARA  
Hiroshi KATO  
Junichi YOSHIKAWA

## Summary

A 36-year-old male with left ventricular myxoma was presented. The patient had no significant cardiac symptoms except for premature ventricular contractions. The diagnosis was made by two-dimensional echocardiography and cineangiography. The both visualized a tumor of 1.5 cm in diameter which was mobile in the anterior portion of the left ventricle at the level of the chordae tendineae. The accuracy of these techniques was confirmed at the time of operation. In the diagnosis of this lesion, two-dimensional echocardiography was superior to angiography because the stalk connecting the tumor with the anterior left ventricular wall was well visualized. M-mode echocardiography visualized an abnormal echo behind the interventricular septum, but failed to demonstrate the shape, size, mobility and stalk of the tumor. The tumor was not visualized by computerized tomography and RI angiography.

The importance of two-dimensional echocardiography was emphasized in the diagnosis of a left ventricular myxoma, even if it is small.

## Key words

Left ventricular myxoma

Premature ventricular contraction

Two-dimensional echocardiography

## はじめに

左室内粘液腫は極めてまれな疾患であり、1947年 Yong<sup>1)</sup>が第1例を報告して以来、現在まで

世界で約 20 例ほど報告されているにすぎない<sup>2)</sup>。今回、我々は、全く症状の伴わない左室内粘液腫を断層心エコー図を中心として診断し、腫瘍摘出に成功し得た 1 例を経験したので報告する。同時

神戸中央市民病院循環器センター 内科  
神戸市中央区港島中町 4-6 (〒650)

Department of Cardiology, Kobe General Hospital,  
Minatojima-nakamachi 4-6, Chuo-ku, Kobe 650

Presented at the 23rd Meeting of the Japanese Society of Cardiovascular Sound held in Kurume, October 8-10, 1981  
Received for publication March 16, 1982

に, 本例に M モード心エコー図, 心血管造影, CT スキャン, RI アンジオなど多方面にわたる検査を行い, それぞれの診断学的意義についても若干の考案を加えた.

### 症 例

症例: 36 歳, 男性

主訴: 心室性期外収縮

家族歴および既往歴: 特記すべき事なし

現病歴: 1979 年 2 月, 成人病検診において心電図で心室性期外収縮を指摘された. 1981 年 2 月, 再び心室性期外収縮を指摘され, 精査を希望して, 同年 6 月当科を受診した.

入院時現症: 体格は中等度で栄養は良好. 結膜に貧血, 黄疸は認めなかった. 血圧は 115/80 mmHg, 心拍数は 70/分. 下腿に浮腫を認めず, 肝臓を触知しなかった. 心音には異常を認めず, 心雑音は聴取しなかった. 頸静脈の怒脹はなく, 頸動脈拍動, 心尖拍動においても異常を認めなかった. 呼吸音は正常で, 腹部および神経学的所見には異常を認めなかった.

入院時検査所見: 血液・生化学検査に異常を認

めず, 腎機能は正常であった. 尿所見も異常を示さなかった. なお赤沈も正常であった.

胸部 X 線写真 (Fig. 1): 心陰影の拡大は認められず, CTR は 40% であった. 肺野にも全く異常を認めなかった.

心電図 (Fig. 2): 心室性期外収縮の散発が認められたが, 他に異常な所見は認めなかった.

心音図 (Fig. 3): 第 3 肋骨胸骨左縁と心尖部で記録した心音図であるが, 有意な心雑音は認めなかった.

M モード心エコー図 (Fig. 4): 第 4 肋間胸骨左縁から記録した M モード心エコー図である. 心室中隔背方に異常エコーが描出されているが, 中隔エコーとは明らかにエコー性状を異にしており, 拡張期の運動は中隔とは異なっている. 以上より心室中隔とは容易に区別できるが, 異常エコーの大きさ, あるいは左心室内のいかなる部位に付着しているかの固定などは困難であった.

断層心エコー図 (Fig. 5): 短軸像では, 心室中隔寄りの左心室前壁にごく短い茎を持つ, 直径約 1.5 cm の可動性に富む腫瘍エコーが描出された.

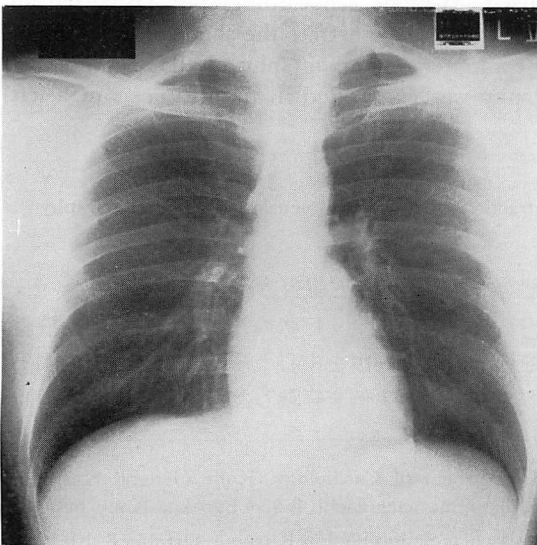


Fig. 1. Chest X-ray film.

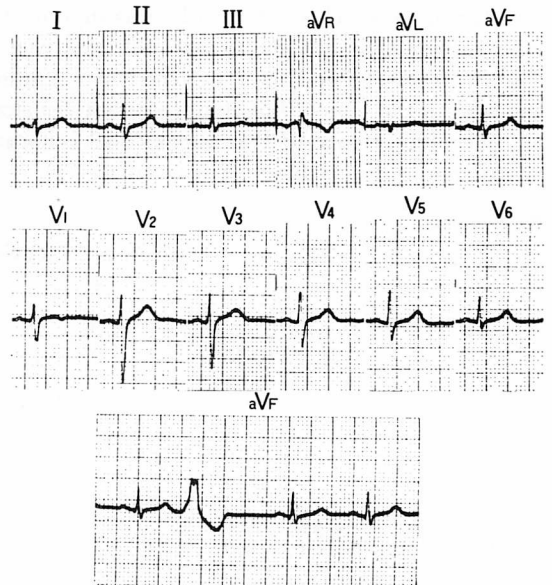
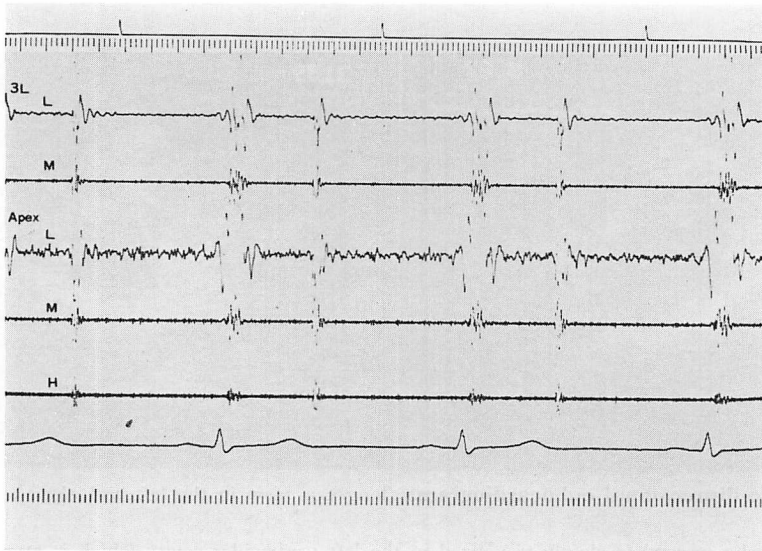
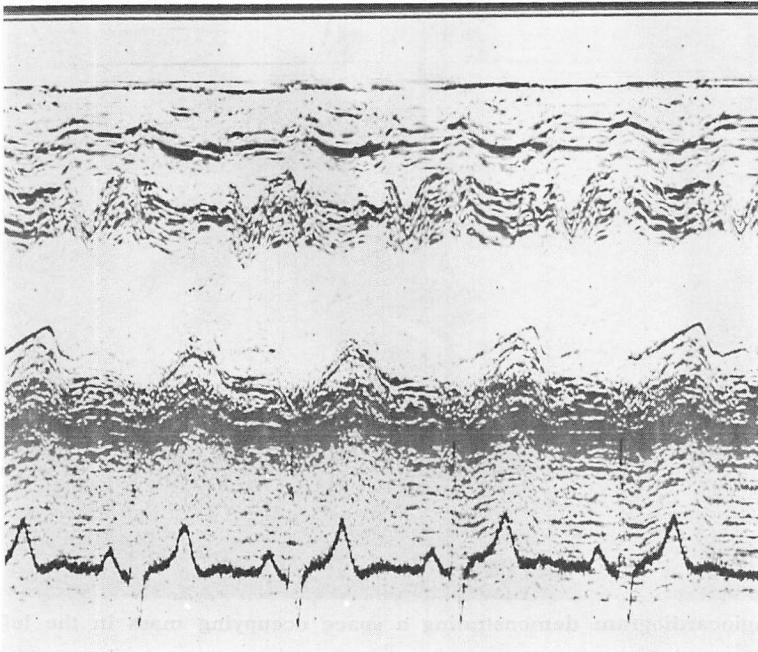


Fig. 2. Electrocardiogram.

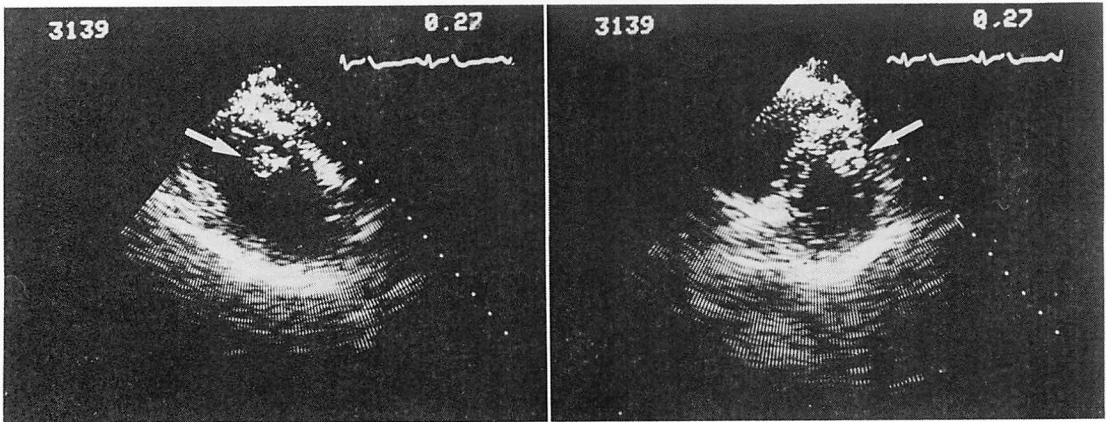


**Fig. 3. Phonocardiogram.**

There is no significant murmur. 3L=3rd left intercostal space; L, M and H=low, medium and high frequency phonocardiograms.

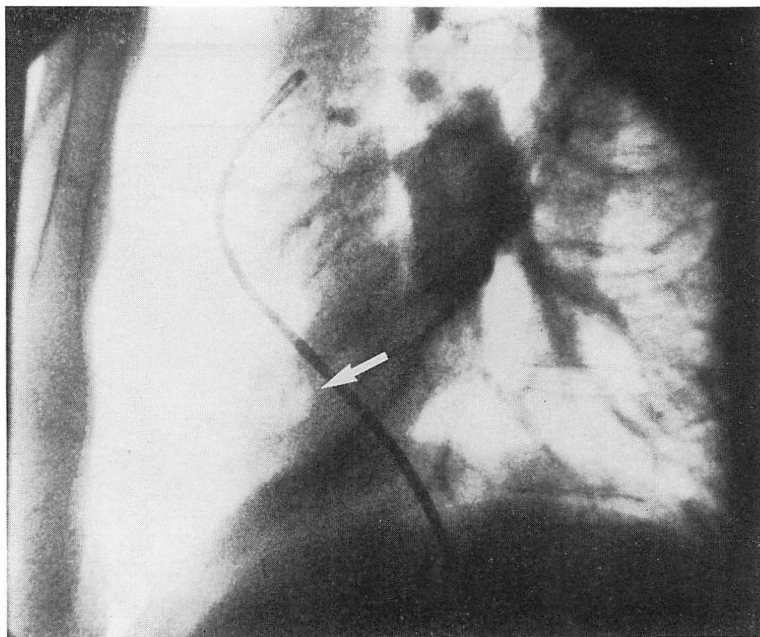


**Fig. 4. M-mode echocardiogram demonstrating an abnormal band-like echo behind the interventricular septum.**



**Fig. 5. Two-dimensional echocardiograms** (long-axis view in the left and short-axis view in the right).

A tumor echo (arrow) is clearly visualized in the left ventricular cavity which is attached to the anterior left ventricular wall.



**Fig. 6. Angiocardiogram demonstrating a space occupying mass in the left ventricle** (arrow).

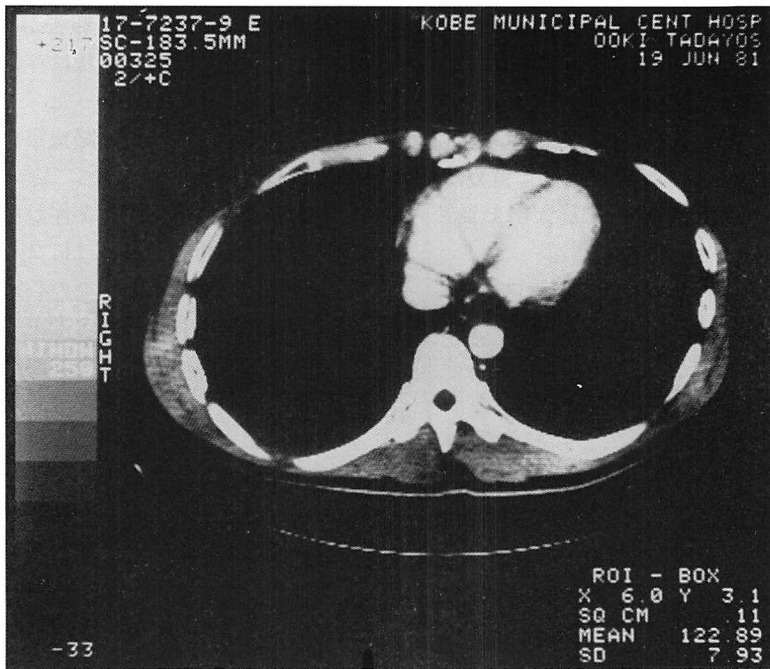


Fig. 7. Computed tomogram.  
There is no abnormal finding in the left ventricular cavity.

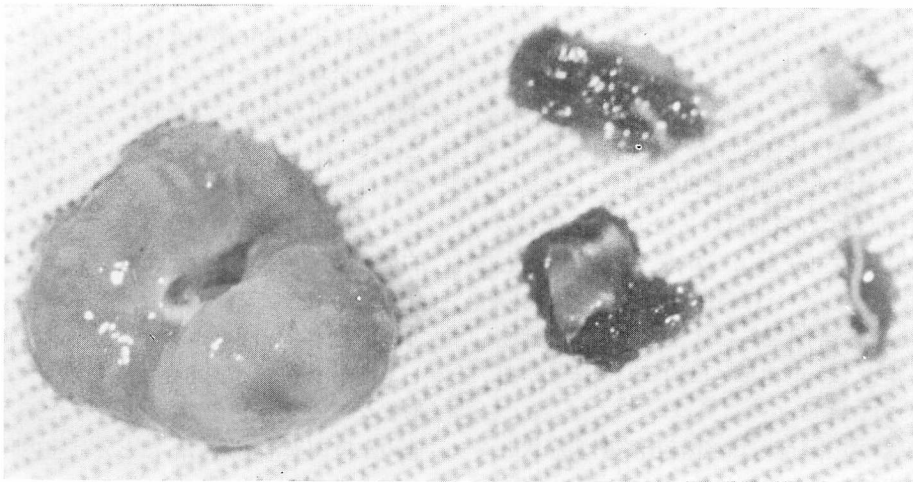


Fig. 8. Excised myxoma (left), ventricular wall (middle), and stalk (right).

長軸像でも, 同様の腫瘍エコーが中隔側に認められたが, 左心室流出路を閉塞する所見は認められなかった. 断層心エコー図による腫瘍エコーは, 有茎性, 易可動性であり粘液腫が強く疑われた.

心血管造影 (Fig. 6): 塞栓症発生を避けるために, 左室造影は施行せず, 肺動脈造影に留めた. 左心室前壁付近に可動性に富む陰影欠損を認めた.

CT スキャン (Fig. 7): アンジオグラフィーで enhancement したが, 左心室腫瘍を疑わせる negative shadow は認められなかった.

RI アンジオ:  $^{99m}\text{Tc}$ -RBC 心プールシンチ,  $^{201}\text{Tl}$  心筋シンチを行ったが, 全く異常を認めなかった.

手術所見および組織所見: 入院の1週間後に腫瘍摘出術が行われた. 腫瘍は, 心室中隔寄りの左心室前壁に付着しており, 直径 1.5 cm の大きさで, 直径 2 mm, 長さ 5 mm の茎を有していた. 腫瘍を鉗子でつまむと, いとも簡単に脱離してしまった. 腫瘍は弾性, やや軟, 黄白色, 結節性で断面は homogenous であった (Fig. 8). 組織学的には, 多数の蛇行した血管腔の形成を伴い, 類円形ないし紡錘形の腫瘍細胞を認めた. 間質は myxomatous でヘモジデリン沈着を認め, 粘液腫の像を呈していた.

## 考 案

原発性心臓腫瘍は比較的まれな疾患である. このうち粘液腫の占める割合は 30~50% とされている<sup>3-5)</sup>. 粘液腫の好発部位は左心房内が最も多く 75%, 次いで右心房内が 20%, 左心室内と右心室内はほぼ等しくそれぞれ 2.5% とされている<sup>2)</sup>. このように今回報告した左室内粘液腫は極めてまれな疾患で, 現在までに約 20 例余りが報告されているにすぎない<sup>2)</sup>.

左室粘液腫の主な症状は左室流出路閉塞症状と動脈塞栓症状であり, 診断学的には左室流出路狭窄による収縮期雑音が非常に重要であると考えられ, 現在までに報告された左室内粘液腫の全例に

収縮期雑音が認められている<sup>2,6)</sup>. また, 文献上, 塞栓症状を呈したという報告が非常に多い<sup>1,7-12)</sup>. しかし, 本例には自覚症状は存在せず, また有意の心雑音も認められなかった. これは本例の粘液腫が極めて小さく, 流出路狭窄を生じなかったためであろう.

本例のように全く症状を伴わない左室内粘液腫例で, その診断のきっかけになったのは散発する心室性期外収縮である. この心室性期外収縮は左脚ブロック型で右室起源を推定させるものであり, 我々も本腫瘍とは何ら関連がないものと考えていた. しかし, 術後早期に記録した心電図においては, 心室性期外収縮の頻度は明らかに減少しており, 術後1カ月目の心電図では全く消失してしまったことを考え合わせると, 本症と何らかの関連を有していたものと考えられる.

診断的意義に関しては, 断層心エコー図が最も優れていた. 本法によれば, 腫瘍の大きさ, 形状, 位置, 動きなどが2次的に分析可能である. また本例では比較的短い茎が描出され, その付着部位の同定も極めて正確に行われたことは, 腫瘍の種類診断と手術時のアプローチの決定にも役立ったと考えられる. 断層心エコー図と並んで心血管造影も本症の診断に有用であった. 一般に本腫瘍は組織的に脆弱であり, そのため容易に遊離し, 全身塞栓を生じる. このことは, 本例の手術時, 腫瘍が鉗子にて簡単に左室壁より離脱したことでも明らかである. このことを予想し, 本例では肺動脈造影のみに留め, 左室造影は行わなかった. 観血的検査法である本法はあくまで第一的に行うべきものでなく, 断層心エコー図などの非観血的検査法に次いで行われるべきである. Mモード心エコー図では本症を左室内異常エコーとして検出することは可能であるが, その大きさ, 形状などの推定が困難である. したがって, その他の左室内異常構造物, たとえば室内可動性血栓などとの鑑別が困難であり, Mモード心エコー図のみで本症と診断するには, 一定の限界があるものと考えられる.

CT スキャンや RI アンジオでは、本例のような小さな腫瘍を描出することができなかった。しかしながら、まだ本症に対してこれらの方法を用いた報告が少ないため、その診断的意義は今後の検討に俟つ必要がある。

### 要 約

原発性心臓腫瘍の中、左房内粘液腫に関しては多くの報告があるが、左室内粘液腫は極めてまれであり、1947年 Young らが第1例を報告して以来、20例余りにすぎない。我々は非常に小さな左室内粘液腫を超音波検査法を中心に診断し得たので報告した。同時に本例に対し多方面にわたる検査を行った。その結果、診断精度においては断層心エコー図が最も優れており、本法によれば、腫瘍の大きさ、位置形状、動きなどが分析可能であった。心血管造影も本例の診断に有用であったが、本腫瘍が非常に脆弱であるので危険を伴い、さらに stalk も検出することができなかった。Mモード心エコー図も有用であったが、一定の限界が存在し、RI アンジオや CT スキャンでは本例の腫瘍を描出することができなかった。

### 文 献

1) Yong RD, Hunter WC: Primary myxoma of the left ventricle with embolic occlusion of the abdominal aorta and renal arteries. *Arch Pathol*

*Lab Med* **43**: 86, 1947

- 2) Meller J, Teichholz LE, Pichard AD, Matta P, Litwak R, Herman MV, Massie KF: Left ventricular myxoma: Echocardiographic diagnosis and review of the literature. *Am J Med* **63**: 816, 1977
- 3) Greenwood WF: Profile of atrial myxoma. *Am J Cardiol* **21**: 367, 1968
- 4) Kabbani SS, Cooley DA: Atrial myxoma. *Surg* **65**: 731, 1973
- 5) Dang CR, Hurley EJ: Contralateral recurrent myxoma of the heart. *Ann Thorac Surg* **21**: 59, 1976
- 6) 高谷純司, 小島 勲, 村山 憲, 福田圭介, 阿部博幸, 北村和夫, 粕田晴之, 鈴木章夫, 林田憲明: 左室内粘液腫の治験例. *心臓* **11**: 831, 1979
- 7) Kay JH, Anderson RM, Meihans J, Lewis R, Magidson O, Bernstein S, Griffith GC: Surgical removal of an intracavitary left ventricular myxoma. *Circulation* **20**: 881, 1959
- 8) Björk VO, Björk L: Left ventricular myxoma. *Thorax* **20**: 534, 1965
- 9) De paiva EC, Macieira-Coelho E, Amram SS, Duarte CS, Coelho E: Intracavitary left ventricular myxoma. *Am J Cardiol* **20**: 260, 1967
- 10) Danta G, Williams DO: Multiple emboli from left ventricular myxoma. *Br Heart J* **31**: 799, 1969
- 11) Mandel MM, Strimel WH: Ventricular myxoma associated with cerebral embolism. *JAMA* **214**: 2154, 1970
- 12) Collins HA, Collins IS: Clinical experience with cardiac myxoma. *Ann Thorac Surg* **13**: 450, 1972
- 13) Louisman JA, MacAlpin RN, Abbasi AS, Ellis N, Eber LM: Echocardiographic diagnosis of a mobile, pedunculated tumor in the left ventricular cavity. *Am J Cardiol* **36**: 957, 1975