

第7回 東北カルジオグラフィー研究会

昭和56年12月12日(土)

斉藤報恩館 国際会議場

世話人 滝島 任(東北大第一内科)
田中 元直(東北大抗研電子医学部門)
亀井 文雄(仙台鉄道病院)
事務局 東北大第一内科 羽根田 隆

一般演題

司会 佐藤 哲雄
経過観察中に僧帽弁逆流を発生した高齢者心房中隔欠損の1例

佐久間俊明, 大江 正敏, 金沢 正晴, 白土 邦男,
羽根田 隆, 滝島 任

乳児期に発見された心臓腫瘍(線維腫)

山田 幸雄, 差波 司, 康井 制洋, 五十嵐勝朗,
横山 確

司会 立木 楷
心プルスキャンによる左室壁運動の検討

斉藤 勝彦, 阿部 康二, 一の瀬正和, 小野寺幸男,
三浦 拓二, 高橋 誠, 岩淵 貴之, 高杉 良吉

左室壁運動分析法の比較検討

早坂真喜雄, 立木 楷, 小熊 正樹, 太田 郁郎,
金谷 透, 安井 昭二

司会 池田 成昭
冠動脈造影で見られる比較的まれな冠副血行路

高橋 悟, 池田 成昭, 金沢 知博

運動負荷心電図で著名な ST 下降を示した若年女性の1例

宮崎 吉弘, 木島 幹博, 大和田憲司, 待井 一男,
刈田 重夫

池田 精宏, 平栗 誠, 根本 敏男, 伊藤 倉男

司会 待井 一男

*ペースメーカー前後の心動態解析

武田 久尚, 仁田 新一, 仁田 桂子, 渡辺 恵,
十河 寛, 引地 久春, 丸山 満, 田中 元直

司会 寺沢 良夫

超音波断層法による僧帽弁狭窄症の術式決定基準作成の試み

渡辺 孝, 本郷 忠敬, 香川 謙, 堀内 藤吾

特別講演

司会 滝島 任

心カテテル検査法の進歩と私の経験

宮沢 光瑞

* 抄録未提出

経過観察中に僧帽弁逆流を発生した高齢者心房中隔欠損の1例

東北大学医学部 第一内科

佐久間俊明, 大江 正敏, 金沢 正晴,

白土 邦男, 羽根田 隆, 滝島 任

二次口心房中隔欠損 (ASD) に僧帽弁逸脱 (MVP) の多いことが注目されている。我々は経過観察中に僧帽弁逆流 (MR) を発生した高齢者 ASD の症例を経験したので報告する。

症例: 58 歳, 女

生来健康だったが, 5 年前息切れに気付き来院。精査の結果 ASD と診断された。手術をすすめられたが希望せず, 内科的治療を続けた。この時, 心胸比は 56%, 心電図は右脚ブロックがみられただけであった。

半年前より息切れが強くなり, 心尖部に Levine III 度の全収縮期雑音を聴取, 同時に心房細動もみられたため再入院となった。この時心胸比は 63% と拡大, 心エ

ー図で収縮期に僧帽弁, 特に前尖が左房内に逸脱, 一方拡張期に前尖は流出路に突出し, きわめて hyperdynamic な動きが見られた。また肺動脈平均圧, 右房圧, 左房圧は 5 年前に比し, それぞれ 25 → 34 mmHg, 4 → 10 mmHg, 5 → 15 mmHg と上昇。左 → 右シャント率も 37 → 57% と増加。造影により 5 年前みられなかった MR (Sellers 3°) が認められた。

ASD に MR の合併が多いことは, 広く知られている。原因として, 腱索のムコイド変性とか, ASD 特有の収縮運動が弁にストレスを与えること, などが考えられる。本例の MVP および MR の発生機序として, 僧帽弁, 特に前尖の動きが hyperdynamic であることから, これら組織に機械的刺激が加わったことが考えられた。

高齢者 ASD の手術の可否にはなお論議があるが, 内科的 follow-up の場合, MR 発生の可能性に十分注意する必要がある。

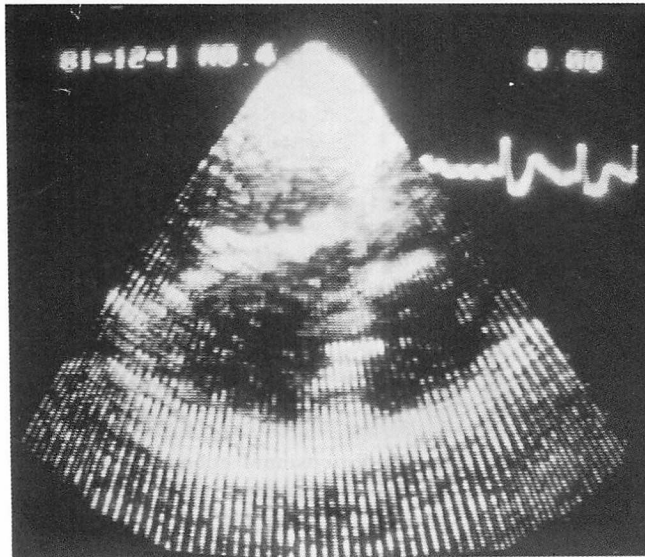


Fig. 1. Long-axis two-dimensional echocardiogram. A prolapse of the anterior mitral valve is observed.

Occurrence of mitral regurgitation in a patient with atrial septal defect: A report of long-term follow-up Toshiaki SAKUMA, Masatoshi OHE, Masaharu KANAZAWA, Kunio SHIRATO, Takashi HANEDA,

Tamotsu TAKISHIMA (The First Department of Internal Medicine, Tohoku University School of Medicine)

乳児期に発見された心臓腫瘍(線維腫)

弘前大学医学部 小児科

山田 幸雄, 差波 司, 康井 制洋,

五十嵐勝朗, 横山 確

小児の原発性心臓腫瘍はまれな疾患であり、その臨床および検査所見に特徴的なものはなく、正確な診断を得ることははなはだ困難である。最近、我々は断層心エコー図および心血管造影により診断した心臓腫瘍の1例を経験したので報告する。

症例は心拡大を主訴とする6カ月の女児である。3カ月健診にて初めて心雑音に気づかれ、この時心拡大、心電図異常を指摘されたが、一般状態は良好であった。心拡大、心電図異常の進行がみられるため、当科に入院した。入院後施行した超音波断層心エコー図および心血管

造影にて、心室中隔起源の巨大な腫瘍と診断した。左心不全症状の急激な悪化および心室性不整脈(PVC, VT, VF)の出現のため、腫瘍摘出術を施行したが、死亡した。病理組織学的には膠原線維の増生を示し、線維腫と診断した。

本症の症状としては、原因不明の心不全、心拡大、心陰影異常、石灰化像の存在、塞栓症状などであり、心電図での不整脈、伝導障害、異常Q波、ST-T変化なども本症を疑わせる。本症の診断は心エコー図の出現により極めて容易となり、腫瘍の数、大きさ、形態、部位、可動性等をかなり正確に知ることができる。さらに病理組織学的に均一であるか否かにより異なった組織像が得られ、組織性状を診断し得ることも可能である。さらに診断を明らかにするには、心臓カテーテル、心血管造影が有用である。

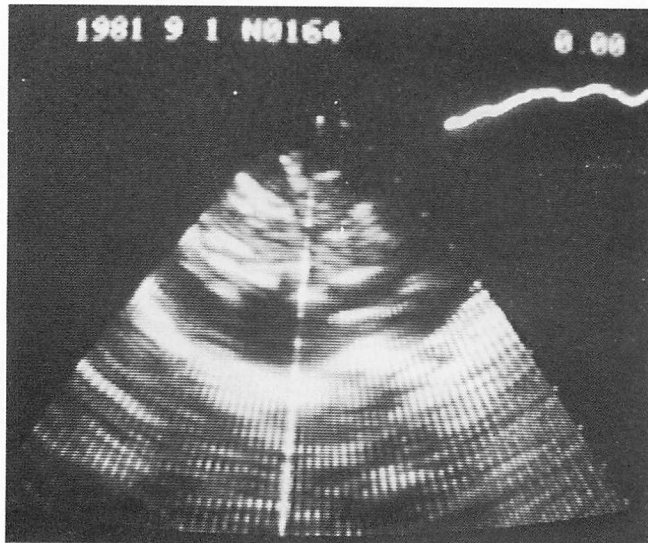


Fig. 1. Long-axis two-dimensional echocardiogram.
A large tumor is seen in the interventricular septum.

A case report of cardiac tumor (fibroma) in an infancy
Yukio YAMADA, Tsukasa SANAMI, Yoshihiro
YASUI, Katsuro IGARASHI, Kaku YOKOYAMA
(The Department of Pediatrics, Hirosaki University
School of Medicine)

心プールのスキューンによる左室壁運動の検討

岩手県立胆沢病院 内科
 斉藤 勝彦, 阿部 康二, 一の瀬正和,
 小野寺幸男, 三浦 拓二, 高橋 誠,
 岩淵 貴之, 高杉 良吉

心筋梗塞症例を対象にして, 心 RI アンジオグラフィを用い, 左室壁運動を検討した.

方法は平衡時法を用い LAO 45° にて multi-gate 法でデータ収集を行い, wall motion, functional image を作製し, 左室壁運動を観察した.

結果

1) Wall motion による局所壁運動について (Fig. 1), 左前斜位での左室造影を施行した 7 例で, AHA 基準による各 segment のうち, segment 6 と 7 を normal, hypokinesis, akinesis, dyskinesis に分けて検討した. Segment 6 では, hypokinesis が akinesis, normal が hypokinesis と観察された各 1 例を除き, contrast angio と RI angio の壁運動はよく一致していた. さらに segment 7 については, normal が hypokinesis と観察された 1 例以外は, 一致していた.

2) Functional image による壁運動については, 左室瘤を有する症例で位相イメージにズレがみられた. すなわち asynchrony の状態が観察され, さらに振幅イメージでも同部位に振幅の低下がみられ, 収縮力の低下が示唆される所見を得た. さらに akinesis が認められた症例では位相のズレはみられず, 振幅の低下のみがみられた症例があり, dyskinesis, akinesis の診断は容易であった. Wall motion および functional image は壁運動の解析に有用であったので, おもに 8 mm シネフィルムで症例を呈示しながら報告した.

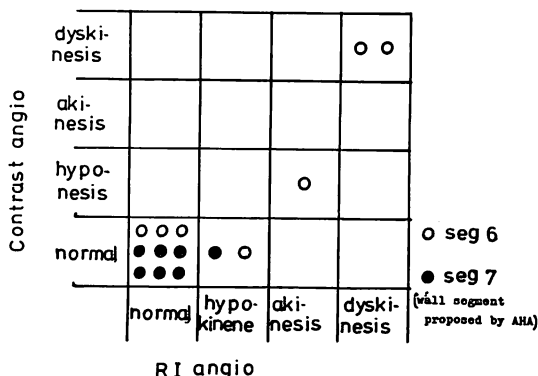


Fig. 1. Comparison between contrast angiography and RI angiography in relation to the wall motion abnormality.

Clinical studies of segmental wall motion by radio-nuclide angiography in patients with myocardial infarction

Katsuhiko SAITO, Koji ABE, Masakazu ICHINOSE, Sachio ONODERA, Takuji MIURA, Makoto TAKAHASHI, Takayuki IWABUCHI, Ryokichi TAKASUGI (Department of Internal Medicine, Isawa Prefectural Hospital, Iwate)

左室壁運動分析法の比較検討

山形大学医学部 第一内科

早坂真喜雄, 立木 楷, 小熊 正樹,

太田 郁郎, 金谷 透, 安井 昭二

心カテーテル法による, 左室造影第1斜位像における左室局所 wall motion 分析法 (Radial, Chord および Area 法) について, 虚血性心疾患 26 例を対象として比較検討した. Radial 法では, 長軸の midpoint より 45° 間隔で左室辺縁に引いた 6 内径のうち, 4 つの内径および長軸について (Radial (1) では anterolateral, および diaphragmatic の代表として短軸から 45° 心尖部よりを, Radial (2) ではそれぞれの代表として短軸径を使用), また Chord 法では, 長軸を 3 等分したところで直行する計 5 本の内径長について, それぞれ収縮期短縮率を, Area 法では左室腔を AHA にしたがって 5 分し, 各面積の segmental ejection fraction を算出し, AHA 分類にしたがった肉眼的評価と対比した. また壁厚の増加

も anterolateral wall について算出した. AHA 分類で akinesis または dyskinesis と判定された 34 region について各分析法の異常検出率 (sensitivity) を比較すると (Table 1), Radial (1) 法では 85%, Radial (2) 法では 88%, Chord 法では 88%, Area 法では 94% であり, Radial (1) 法の誤りが最も多く, Area 法の誤りが最も少なかった. 左前下行枝 1 枝病変例について, anterolateral wall の収縮期短縮率は Radial, Chord, Area 法の値とそれぞれ有意の正相関を示し, 左室内腔を計測している各方法が, 局所心筋機能をよく反映していることがわかる. さらに症例を呈示し, 特に心室瘤を有する症例では拡張末期本来の apex を, 収縮末期の apex として是正すべきことを示した. 近年, 左室 wall motion の定量にはコンピューターを使用した自動解析の試みがなされているが, 現在 apex, long axis を是正する方法はなく, 現時点では apex, long axis を是正でき, 簡単でなおかつ sensitivity の最も高い Area 法が, 左室局所 wall motion 分析法では最良と考えられる.

Table 1. Detection of wall motion abnormality by the four methods

| | SENSITIVITY (%) | | | | | TOTAL |
|------------------------------|-----------------|----------------|---------------|---------------|---------------|---------------|
| | ANTERO-BASAL | ANTERO-LATERAL | APICAL | DIAPHRAGMATIC | POSTERO-BASAL | |
| NUMBER OF ABNORMAL REGION | 1 | 10 | 14 | 5 | 4 | 34 |
| RADIAL (1) (1,3,4,5,7 使用) | 100 (1/1) | 90 (9/10) | 93 (13/14) | 60 (3/5) | 75 (3/4) | 85 (29/34) |
| RADIAL (2) (1,2,4,6,7 使用) | 100 (1/1) | 90 (9/10) | 93 (13/14) | 80 (4/5) | 75 (3/4) | 88 (30/34) |
| CHORD | 100 (1/1) | 80 (8/10) | 93 (13/14) | 80 (4/5) | 100 (4/4) | 88 (30/34) |
| AREA | 100 (1/1) | 100 (10/10) | 86 (12/14) | 100 (5/5) | 100 (4/4) | 94 (32/34) |

Evaluation of the method to analyze left ventricular wall motion: Comparative study
Makio HAYASAKA, Kai TSUIKI, Masaki OGUMA, Ikuro OHTA, Toru KANAYA, Shoji YASUI (The First Department of Internal Medicine, Yamagata University School of Medicine)

冠動脈造影で見られる比較的まれな冠副血行路

秋田大学医学部 第二内科

高橋 悟, 池田 成昭, 金沢 知博

比較的まれな冠副血行路を有し, 高度の冠病変にもかかわらず, 安静時心機能が保たれていた3例を呈示する.

症例1は前壁の心内膜下梗塞と, 下, 後壁の限局した貫壁性梗塞例である. 左室造影上, 前側壁, 中隔に軽度のhypokinesisがあるものの, 駆出率(EF)は74%と良く保たれていた. 冠動脈造影上, 左前下行枝(LAD)の完全閉塞, 回旋枝(CX)に90%狭窄, 鈍縁枝(OM)に99%狭窄, 右冠動脈(RCA)完全閉塞. この例では他の副血行路とともに, RCAと後下行枝とを吻合するKugel's arteryの発達がみられた.

症例2は不安定狭心症であり, 発作時心電図でI, aVL, V₃~V₆にST下降がみられた. 左室造影で, 前側壁,

下壁に軽度のhypokinesisがあるが, EFは77%であった. 冠動脈造影で, 左主幹部75%狭窄, LAD完全閉塞, CX, OMも完全閉塞, RCAも完全閉塞がみられた. この例においても, 他の副血行路とともにramus cristae supraventricularis(上図)とVieussens ring(下図)の発達がみられた.

症例3は労作狭心症であり, treadmill負荷時, 狭心痛を訴え, V₃~V₆にかけてST下降が出現. 10分後負荷前に回復した. 左室造影でasynergyはなく, EF85%で, 冠動脈造影でLAD99%狭窄, RCA50%狭窄があり, 右室枝からmoderator bandを通る副血行路がみられた.

これら3症例とも, 高度の冠病変にもかかわらず, asynergyは軽度で, EFはよく保たれており, 冠副血行路の代償的, 防衛的役割を示すものである.

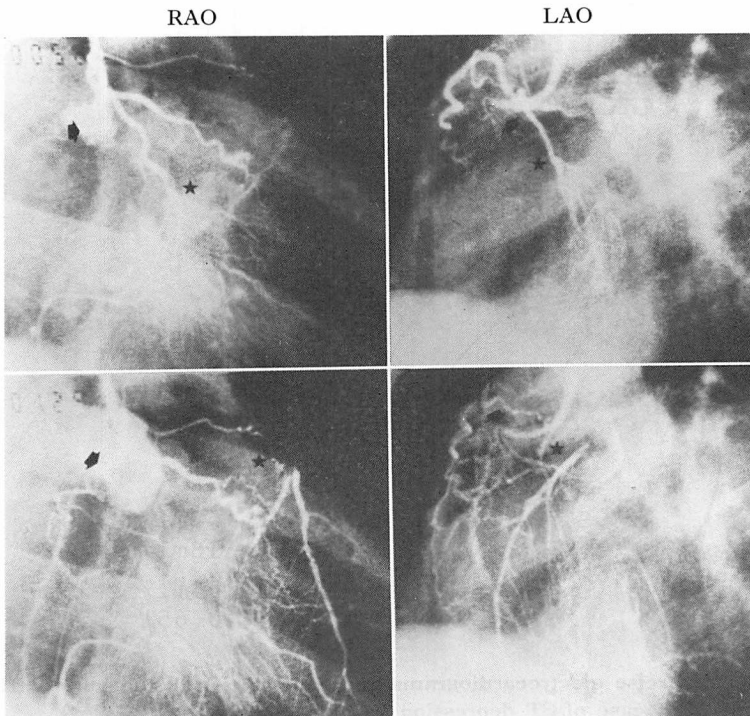


Fig. 1. Right coronary arteriogram (Case 2: R.S., 65-y, male)

Rare coronary collaterals documented by cine-coronary arteriography
Satoru TAKAHASHI, Shigeaki IKEDA, Tomohiro

KANAZAWA (The Second Department of Internal Medicine, Akita University School of Medicine)

運動負荷心電図で著明な ST 下降を示した若年女性
の 1 例

福島県立医科大学 第一内科
宮崎 吉弘, 木島 幹博, 大和田憲司,
待井 一男, 刈米 重夫
星総合病院 内科

池田 精宏, 平栗 誠, 根本 敏男,
伊藤 倉雄

症例は自覚症状のない 16 歳の女子高校生で, 学校検診の心電図検査で ST 異常を指摘され, 精査目的で来院した。家族歴, 既往歴に特記事項はない。心拍数 65/

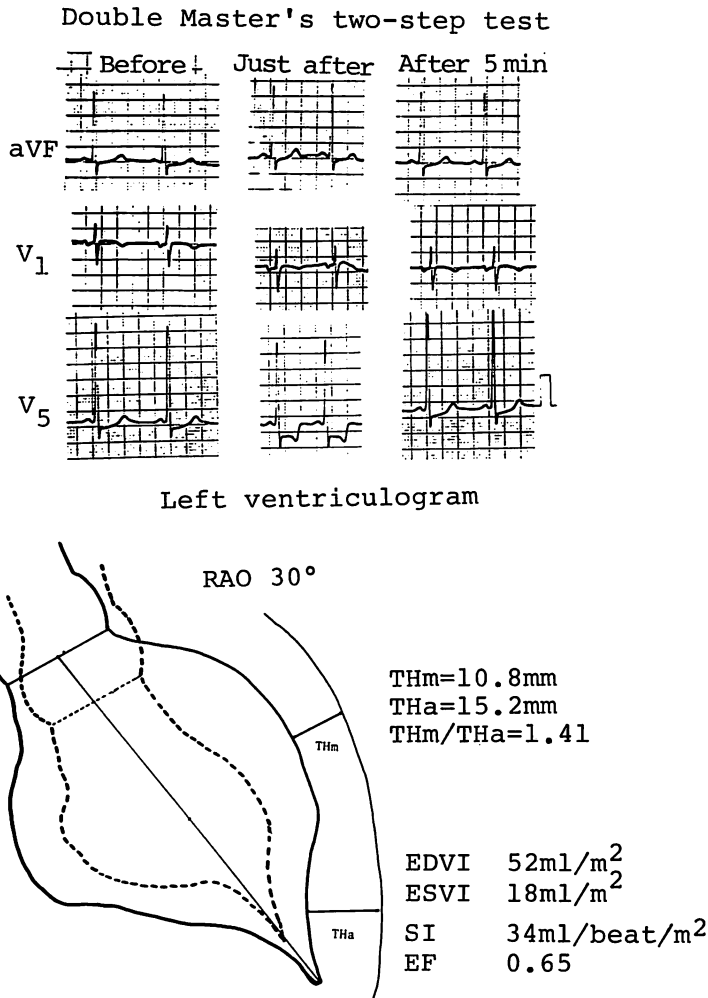


Fig. 1. Exercise electrocardiograms and wall motion of the left ventricle (schema) in a case of ST depression (16-year-old).

A young school girl with marked ST depression in stress ECG
Yoshihiro MIYAZAKI, Mikihiro KIJIMA, Kenji OWADA, Kazuo MACHII, Shigeo KARIYONE

(The First Department of Internal Medicine, Fukushima Medical College)
Kiyohiro IKEDA, Makoto HIRAGURI, Toshio NEMOTO, Kurao ITO (Hoshi General Hospital)

分, 整. 血圧 110/60 mmHg. 聴診にて心雑音はないが, IV 音を聴取した. 血液一般, 生化学, 尿検査等に異常を認めなかった. 安静時の心電図にて, 軽度の左房負荷, 左側胸部誘導の高電位, septal Q 波の消失と, I・II・aVF・V₃₋₆ での約 1 mm の J 型 ST 下降を認めた. Master 2 階段法 double 負荷直後の心電図では V₅ にて最大 3 mm の著明な H 型の ST 下降を示し, 5 分後には負荷前の ST level に戻った. この時, 自覚症状はなかった. また, Holter ECG にても通学時に著明な ST 下降を認めたが, 不整脈の出現はなかった. その他の非

観血的検査では, 心音図にて IV 音, 心尖拍動図にて A 波の増高を認め, UCT では心尖部に一致して心室中隔・左室後壁の肥厚を認めた. 観血的検査では, 心臓カテーテル検査にて, 左室拡張末期圧が 20 mmHg と上昇し, 左室造影で心尖部での中隔・自由壁の肥厚を示すスぺード型の造影所見を認めた. 左右冠動脈造影では LAD の squeezing のほか異常を認めず, 右室心内膜心筋生検にて心筋細胞の軽度の肥大所見が得られた. 以上より, 心尖部肥大型心筋症と診断し, 運動負荷後の著明な H 型 ST 下降は心筋疾患に基づくものと考えた.

超音波断層法による僧帽弁狭窄症の術式決定基準作成の試み

東北大学医学部 胸部外科

渡辺 孝, 本郷 忠敬, 香川 謙,

堀内 藤吾

我々は僧帽弁狭窄症 (MS) に対する術式選択基準を設定する目的で, 超音波断層法 (UCT) を用い, MS を主病変とする 28 例を対象として解析を行い, 僧帽弁病変を M-I 型から M-III 型の 3 型に分類し, UCT 分類とした. さらに, 心血管造影所見ならびに術中所見 (Sellors 分類) と対比検討した.

結論: 我々の UCT 分類は MS の術式選択に有用

で, M-I 型および M-II 型は交連切開術の適応, M-III 型は弁置換術の適応と考えられた. 局在性の石灰化病変の検出に UCT は有用で, 交連部の石灰化の場合, 弁尖病変が軽度でも弁置換を行った方が良かった. 腱索短縮の定量的評価法として UCT による腱索長の測定が有用で, M-I, M-II 型に比べ, M-III 型で著明に短縮していた. 心血管造影法 (CAG) による評価では, CAG I 型は OMC の, CAG III 型は MVR の適応となったが, CAG II 型では OMC と MVR の両方を含み, MS に対する術式選択基準としては問題があり, むしろ UCT による評価がより正確な情報を与えると考えられた.

Selection of surgical procedure for mitral stenosis based on the ultrasonic cardiographic findings
Takashi WATANABE, Tadayoshi HONGO, Yuzuru KAGAWA, Togo HORIUCHI (The Department of Thoracic and Cardiovascular Surgery, Tohoku University School of Medicine)

特別講演：

心カテーテル検査法の進歩と私の経験

山形大学医学部 中央検査部

宮沢 光瑞

筆者は、1955年来、心カテーテル法を通して、指示薬希釈法の臨床的応用、気管支・肺循環の病態生理、心行動態に関する研究を行って来た。本講演では、まず色素希釈法を用いて、筆者らが開発した気管支動脈血流量、冠静脈洞血流量などの測定法、選択的気管支動脈造影法などを例証しつつ、心カテーテル検査法の進歩(カテーテルの種類、操作技術、X線装置、指示薬、同注入法などの進歩)の歴史を要約した。次いで、運動負荷による心機能評価の問題に焦点を置いて筆者らの成績を述べた。被検者は仰臥位とし、負荷には自転車エルゴメーターによる動的運動(25 W から開始し、3分ごとに25 W 宛漸増)、および握力計を用いた等尺性運動(最大値の30%、3分間負荷)を施行した。

I. 50 W 動的運動時心血管反応

健常10例、狭心症8例、心筋梗塞8例において、心拍数(HR)、動脈圧の安静値、負荷時増加度ともに3群間に差はなかった。心拍出量(CO)は健常群では負荷時1.8倍に増加、梗塞群では安静値、負荷時増加ともに最も低く、狭心症群では中間値を示した。したがってCOの変化

は一回拍出量(SV)の変化に併行した。運動中に後負荷は全例上昇、左室拡張末期容積は不変であったので、負荷時SVの増加はFrank-Starling機序によらない心収縮能亢進に基因した。負荷によるSV変化とHR変化とは逆相関($r = -0.468, p < 0.025$)を有し、心ポンプ能の低下したものでは陽性変時効果が大きく作働した。

II. 等尺性運動負荷時心血管応答

健常13例、諸種心疾患50例に等尺性運動(圧負荷)を与えた。X軸に左室拡張末期圧、Y軸に一回仕事量を取り、負荷前後の値からいわゆる心室機能曲線を求めると、曲線の勾配は心予備能を表わし、健常群では5.0以上、勾配1.0以下は機能低下著明と判定された。負荷により左室拡張末期容積は有意の変化なく、平均円周短縮率の変化は一回仕事量の変化と順相関($r = 0.471, p < 0.05$)を示し、等尺性運動においても、負荷時心ポンプ能増大に対して心収縮能亢進が大なる役割を有した。

III. 高齢健康者の循環機能評価

加齢の生理的变化を把握するため、70代健常男子7例を対象にエルゴメーターによる最大負荷を加え、青年健常男子20例と対比した。最大負荷量はそれぞれ75、150 Wであった。Fig. 1のごとく、負荷漸増とともに青年群ではHR、COは直線的に増加、SVは75 Wまで漸増後一定となった。同一負荷時COは両群でほぼ同値であったが、高齢群ではSVの増加度が小さく、

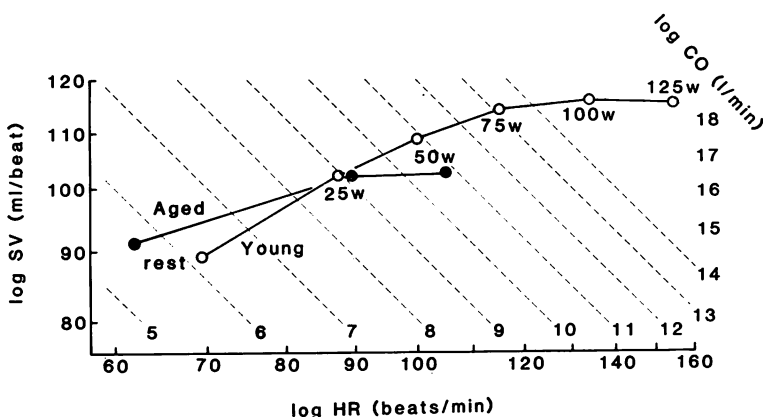


Fig. 1. Cardiac output (CO) response to supine dynamic exercise in the aged and the youth.

HR=heart rate; SV=stroke volume.

Special lecture: Cardiac catheterization in cardiovascular research

Kozui MIYAZAWA (Department of Clinical Laboratory, Yamagata University School of Medicine)

25 W ですすでに頭打ちとなり、代償的に HR の増加が大であった。また高齢群では同じ CO に対する動脈圧の上昇、したがって対圧心仕事量が大きく、コンダクタンスの増加が小であった。安静時および最大負荷後血中ノルエピネフリン濃度は、高齢群がそれぞれ 256 ± 23 ,

782 ± 148 pg/mL, 青年群が 157 ± 25 , 693 ± 97 pg/mL で、高齢者では同じレベルの交感神経作働下における HR, CO, 運動耐容量が小なる特徴を有すると考えられた。