

左房内における backward flow の性状：僧帽弁閉鎖不全との鑑別について

Backward flow signal in the left atrium studied by pulsed Doppler echocardiography: Differentiation from mitral regurgitation

名越 秀樹
宮入 誠
安里 哲好
内藤 政人
本田 正節

Hideki NAGOSHI
Makoto MIYAIRI
Tetsuyoshi ASATO
Masato NAITO
Masataka HONDA

Summary

A backward flow signal in the left atrium masquerading as mitral regurgitation was studied by a pulsed Doppler method.

The subjects consisted of 20 normal volunteers, 12 cases with mitral valve prolapse syndrome, five cases with rheumatic mitral regurgitation, five cases with lone atrial fibrillation, four cases with asymmetric septal hypertrophy and three cases with the Björk-Shiley tilting disc valve in the mitral position. In two-dimensional echocardiography combined with pulsed Doppler method, a Doppler signal was recorded by locating a sample volume in the left atrium.

In all of the cases with mitral valve prolapse syndrome and the cases with the prosthetic valve as well as in all of the normal subjects, the backward flow signal was observed in the left atrium. In three cases with mitral valve prolapse syndrome, it was differentiated from a transvalvular regurgitant flow signal. In all cases with rheumatic mitral regurgitation, the backward flow signal was masked by a turbulent flow signal representing regurgitation. In cases with mitral stenosis, the backward flow signal was scarcely recognized.

The duration of the backward flow signal had no relationship with heart rate. The histogram of incidence on the scale of R-R interval revealed normal distribution with a mean value of 0.24 sec (± 0.09 sec). Therefore, in cases with tachycardia, the backward flow signal was seen throughout systole. The peak backward flow velocity of Doppler signals was correlated ($r=0.71$, $p<0.01$) with the peak forward flow velocity in diastole. The faint backward flow signal seen in cases with mitral stenosis and post-extrasystolic potentiation of the backward flow signal were suggestive of the foregoing relationship.

The mechanism producing the backward flow was postulated as a water hummer phenomenon

国立東京第二病院 循環器科
東京都目黒区東ヶ丘 2-5-2 (〒152)

Cardiology Division, The Second National Tokyo
Hospital, Higashigaoka 2-5-1, Meguro-ku, Tokyo 152

Presented at the 25th Meeting of the Cardiography Society held in Tokushima, October 9-11, 1982

Received for publication November 11, 1982

caused by closure of the mitral valve.

Key words

Backward flow Left atrium Two-dimensional echo cardiography combined with pulsed Doppler method

はじめに

近年、循環器検査における無侵襲検査法の発達には著しいものがあるが、僧帽弁閉鎖不全の診断に関しては、現在においても心音図法に頼るべきところが大きい。心エコー図法は、この場合、単なる状況証拠を提供するに過ぎず、診断のための有力な情報を与えることは困難である。また心音図法においても、ごく一般的な症例の場合は、その教科書の特徴から診断は容易であるが、体格、年齢、合併症などにより、心雑音の最大聴取部位、放散、雑音性状などが非定型的となって診断の困難な場合があり、心中室隔欠損との鑑別などに難渋することがある。僧帽弁閉鎖不全と心室中隔欠損とが合併すれば、両者間の識別はさらに困難である。また僧帽弁逸脱症では、重症度を評価するうえで、逆流の有無やその時相を知ることが重要である。この点に関し、僧帽弁口における transvalvular の逆流の有無を無侵襲的、かつ直接的に証明するには、two-dimensional echo and Doppler cardiography が最良の方法であり、パルス・ドプラー法により僧帽弁口を通過する逆流の有無ならびに血流の諸相を把握し、そのドプラー信号表示を評価する必要がある。

本研究では正常者でも認められる雑多な信号と逆流信号を弁別すべく、そのひとつとして、左房内に認められる backward flow について検討した。この backward flow の存在は Doppler 法を用いた Baker ら¹⁻²⁾の研究によりすでに知られているが、その発生機序は不明である。実験的には僧帽弁輪に電磁流量計を装着した Nolan ら³⁻⁵⁾の成績があり、その phase IV の時相における逆方向への流れ (negative flow) が我々の backward flow と時相や大きさの点で類似しており、これらが同じ発生機序によるものものか否かも検討した。

方 法

対象は正常者 20 例、僧帽弁逸脱 12 例、リウマチ性僧帽弁閉鎖不全 5 例、孤立性心房細動 5 例、僧帽弁狭窄 3 例、非対称性中隔肥厚 4 例、僧帽弁位置における Björk-Shiley tilting disc valve⁶⁾ 装着例 3 例の、合計 52 例である。年齢は 26~84 (平均 48±12) 歳、男性 28 例、女性 24 例である。

使用した機器は東芝製 SSH-11A および SSD-10A で、記録はラインスキャンナーにより、紙送り速度 25 mm/sec で行った。記録の条件は B/D モード、フィルター M、幅 N、入力は -20 dB に統一した。超音波投入は parasternal approach によって行い、断層心エコー図の長軸像を用いて sample volume を左房流出路においた。

成 績

正常例ではその全例に backward flow を認めることができた。Fig. 1 に示すごとく、そのパターンには三角形を呈するものと、Fig. 2 に示すごとく上部が平坦なものがあつた (前者をピーク型、後者をプラト型と仮称)。いずれも左室と反対方向に向う流れであり、層流パターンに近かつた。これらの backward flow は左房流出路にのみ認められるものではなく、Fig. 3 に示すごとく、左房を長軸上に 4 等分して、その各点にそれぞれ sample volume を置いた場合どの点でもそれを認めることができた。このさい超音波投入角による差を考慮してもそれぞれの peak flow velocity に大差はなく、また一見して判別出来るほどの時相のズレは認められなかつた。

各群における上述したパターンの分布を Table 1 に示す。正常例ではピーク型 16 例、プラト型 4 例であつた。僧帽弁逸脱症でも全例に backward flow を認めたが、同様にピーク型が多かつた。こ

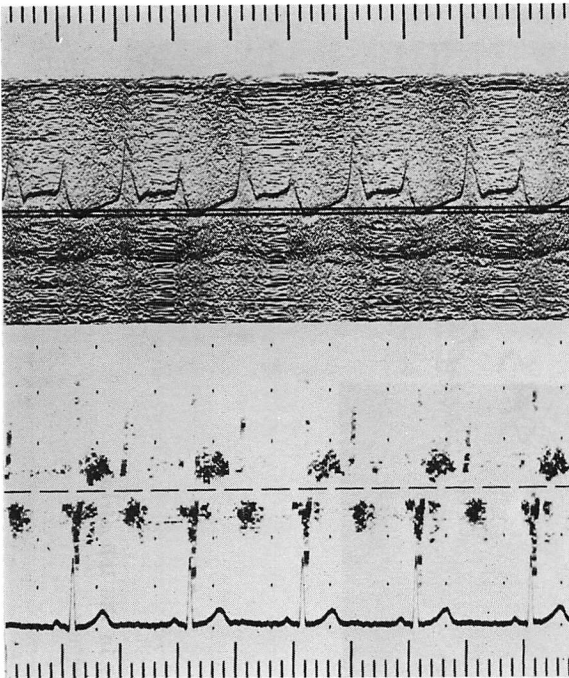


Fig. 1. Doppler cardiogram recording in the left atrial outflow tract in a normal subject.

The peak-typed backward flow signal is seen in early systole.

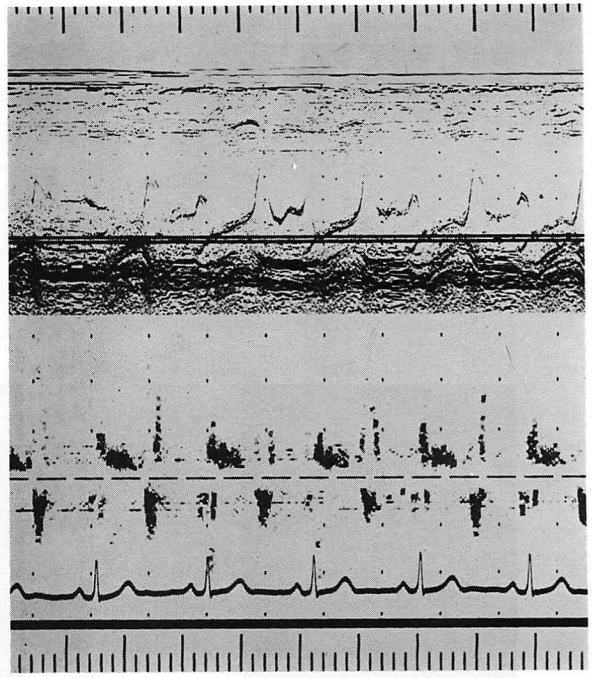


Fig. 2. Doppler cardiogram recording in the left atrial outflow tract in a normal subject.

The plateau-typed backward flow signal is seen in early systole.

Table 1. Incidence of plateau and peak patterns of a backward flow signal in the left atrium in various conditions

	Number of cases	Plateau	Peak	Total
Normal	20	4	16	20
Mitral valve prolapse	12	4	8	12
Loan atrial fibrillation	5	1	4	5
Rheumatic mitral regurgitation	5 Δ	0*	0*	0*
Mitral stenosis	3 Δ	1	0	1
Asymmetric septal hypertrophy	4 Δ	2	1	3
Björk-Shiley prosthetic valve	3	3	0	3

*=indistinguishable from regurgitation

Δ =inclusive of the cases without backward flow

これらのなかには逆流を示す信号を認めるものが3例含まれていたが、backward flowの信号はそれに関係なく、独立して認められた。その1例をFig. 4に示した。

孤立性心房細動でも全例にbackward flowが認められ、心房収縮の有無がこのflowに関与していないことが判明した。

リウマチ性僧帽弁閉鎖不全では僧帽弁閉鎖時点に接して漸減性の乱流信号、すなわち逆流が認められ、backward flowの存在は不明であった。

僧帽弁位置に装着したBjörk-Shiley tilting disc valve例でも全例にbackward flowが認められ、このflowが僧帽弁のintra-atrial bulgingによるものではないことが示唆された。人工弁例では全例がプラトー型を示した。

全例にbackward flowが認められる上記の疾

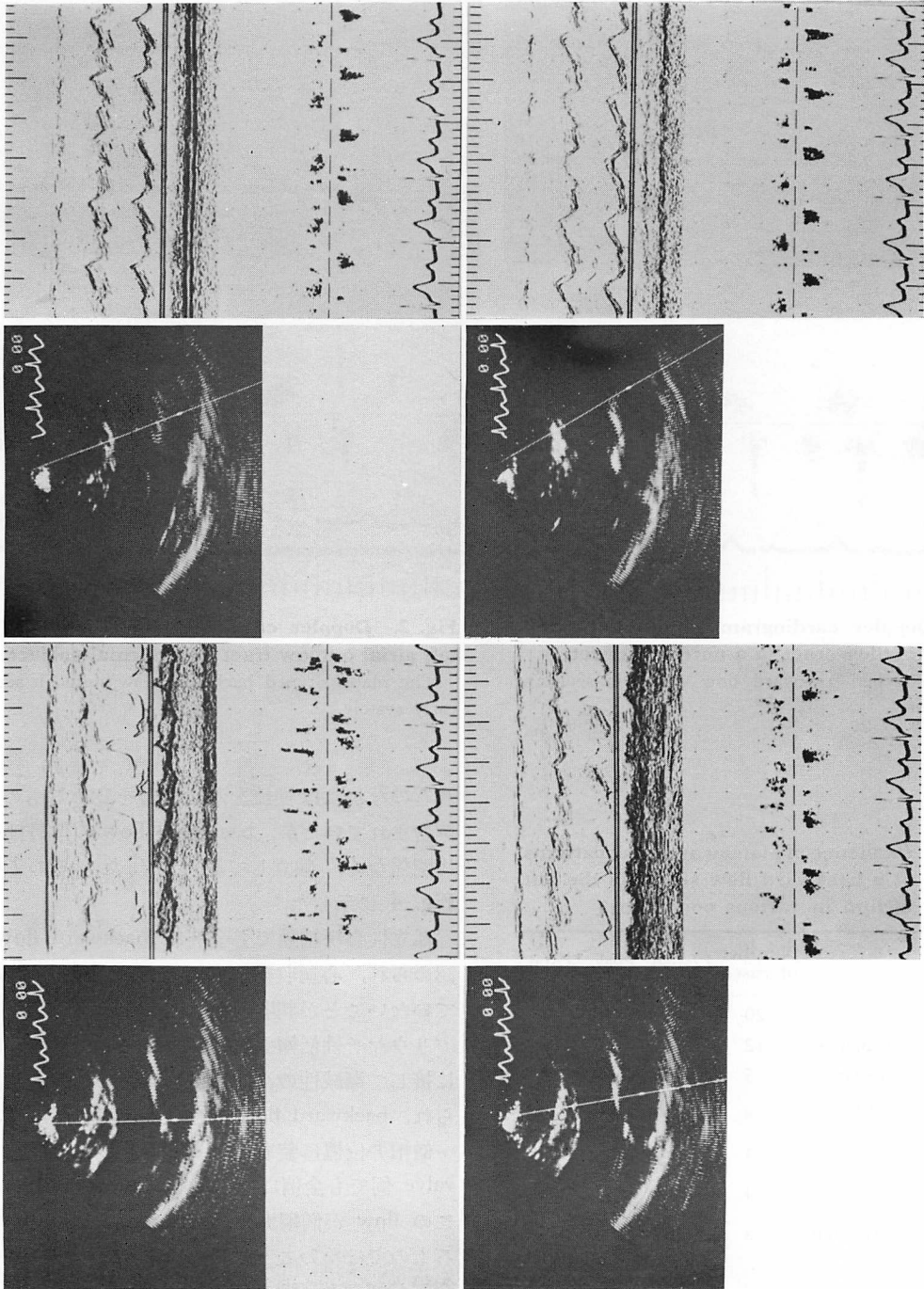


Fig. 3. Doppler cardiograms recorded in four different points in the left atrium. The backward flow signal can be seen in each point in a same manner.




Fig. 4. Doppler cardiogram in the left atrial outflow tract in a case with mitral valve prolapse.

The turbulent flow signal caused by regurgitation in late systole and the backward flow signal are observed independently.

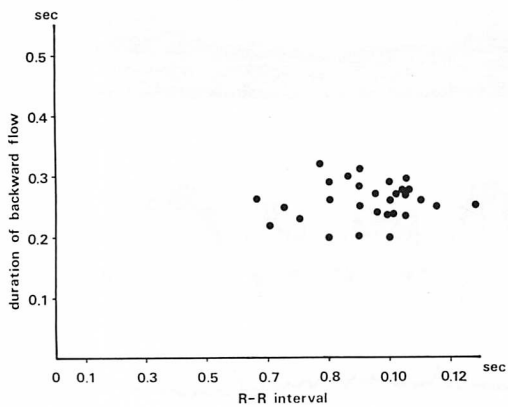


Fig. 5. Relationship between R-R intervals and duration of the backward flow signal in a case with lone atrial fibrillation.

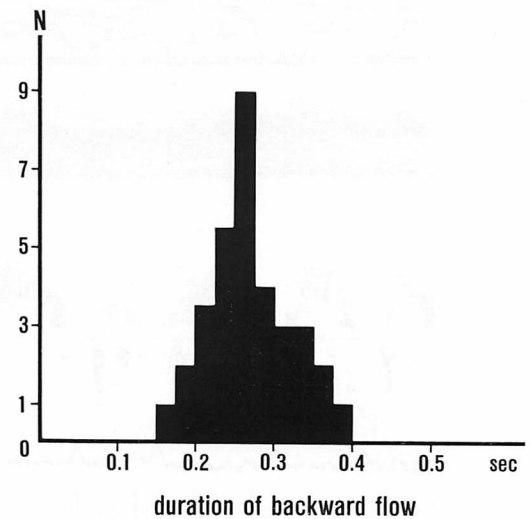


Fig. 6. Histogram of incidence on the scale of R-R intervals.

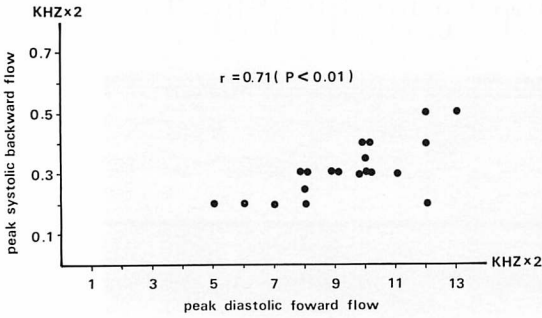


Fig. 7. Relationship between the peak backward flow velocity and the peak forward flow velocity.

患者に対し、僧帽弁狭窄では3例中に1例に、これを認めるに過ぎなかった。ことに重症例では認められず、この flow と僧帽弁狭窄の程度との関係が示唆された。

非対称性中隔肥厚症では4例中3例に backward flow を認めた。

Backward flow の持続時間は心拍数 (R-R 間隔) と有意の関係を示さなかった。たとえば心房細動の1症例についてこれらの関係を見ると (Fig. 5), この持続時間は R-R 間隔の変動にかかわらずほぼ一定の変動域内にあることが分る。

Backward flow の持続時間のヒストグラムは、全症例についてみると正規分布型になり (Fig. 6), その平均値は 0.24 ± 0.09 sec であった。このように backward flow が症例、心拍数などとは無関係にはほぼ一定値を示すため、頻脈例におけるこの信号は全収縮期にわたることになり、あたかも transvalvular の逆流のごとき観を呈することがあった。

Fig. 7 は拡張期における左房-左室流入時の transvalvular peak forward flow velocity と、収縮期における peak backward flow velocity との関係を示したものであり、両者間に $r=0.71$ ($p < 0.01$) の正相関が認められた。これは重症度が高ま

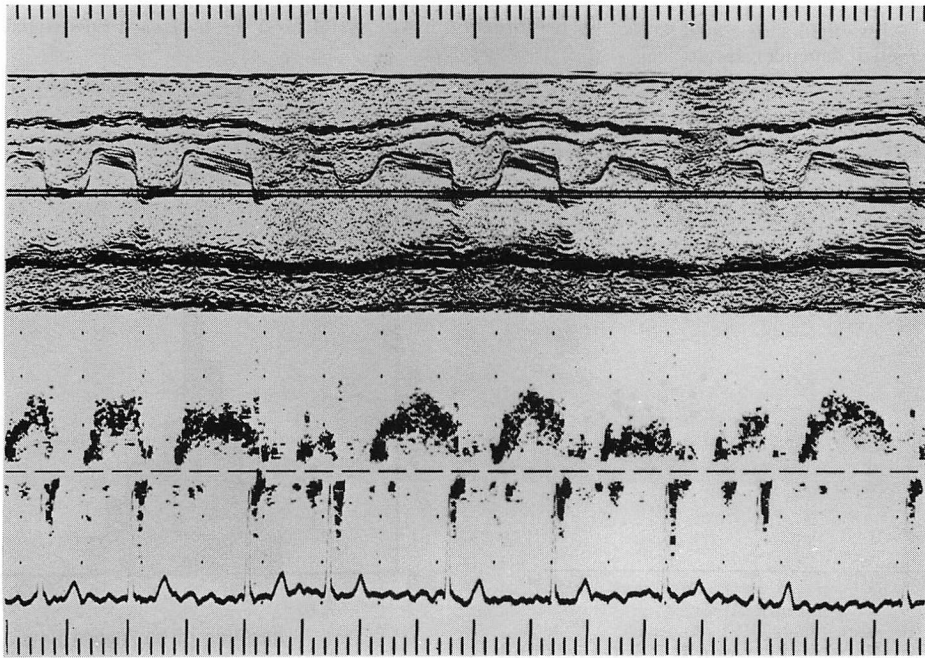


Fig. 8. Doppler cardiogram in the left atrial outflow tract in a case with mitral stenosis. The backward flow signal is scarcely seen.

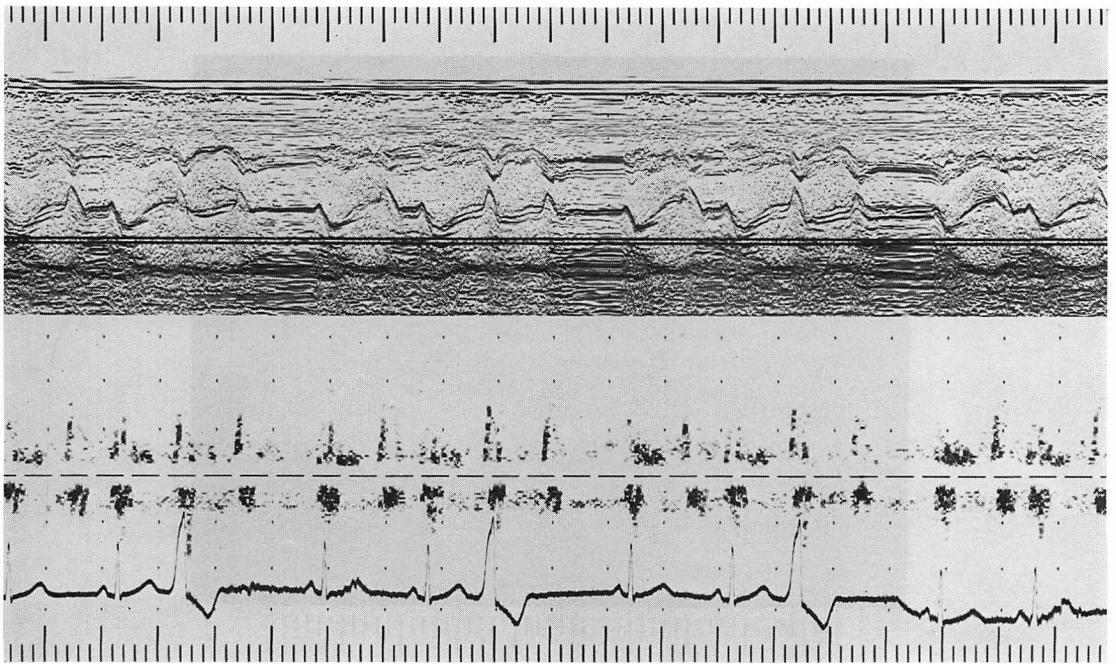


Fig. 9. Doppler cardiogram in the left atrial outflow tract in a case with premature ventricular contractions.

Post-extrasystolic potentiation is seen in the backward flow signal.

るにつれ、僧帽弁狭窄例 (Fig. 8) では backward flow が出にくかったということを示唆するものと考えられた。同様に心室性期外収縮例 (Fig. 9) では、staircase phenomenon によって post-extrasystolic potentiation を示すことも、この関係より説明され得ると考えられた。

考 按

今回われわれが採用した記録方法では parasternal の方向より超音波ビームを投入したが、その際 sample volume を左房流出路においても、ビームがそれに到達するまでの経路で反射その他が行われ、その経路にある大動脈起始部などの複雑 Doppler 信号を拾ってしまう可能性がある。したがってわれわれが左房内の backward flow としていたものが、実はその前方にある構造物に由来する人工産物ではないかという疑義がある。こ

の点を解決するため、われわれは parasternal approach 以外の方向より超音波を投入し、その Doppler 信号を検討したが、何れの方向より超音波を投入しても、backward flow の出現頻度や時相、形状などに変化がなく、上述の疑義を顧慮する必要はないと思われた。

Fig. 10 は apical four chamber view において、左房流出路の Doppler 信号を記録したものであるが、parasternal approach の場合と対比して、その信号にはなんら変りがない。われわれが parasternal approach を選んだ理由は、ひとつには左房の長軸上での backward flow 変化の諸相を観察するためであり、また胸郭の変形などによって apical four chamber view の描出が不完全で、十分な記録がえられないことを考慮したからである。いずれにしても、今回われわれが記録した backward flow が左房内の現象であることは、上

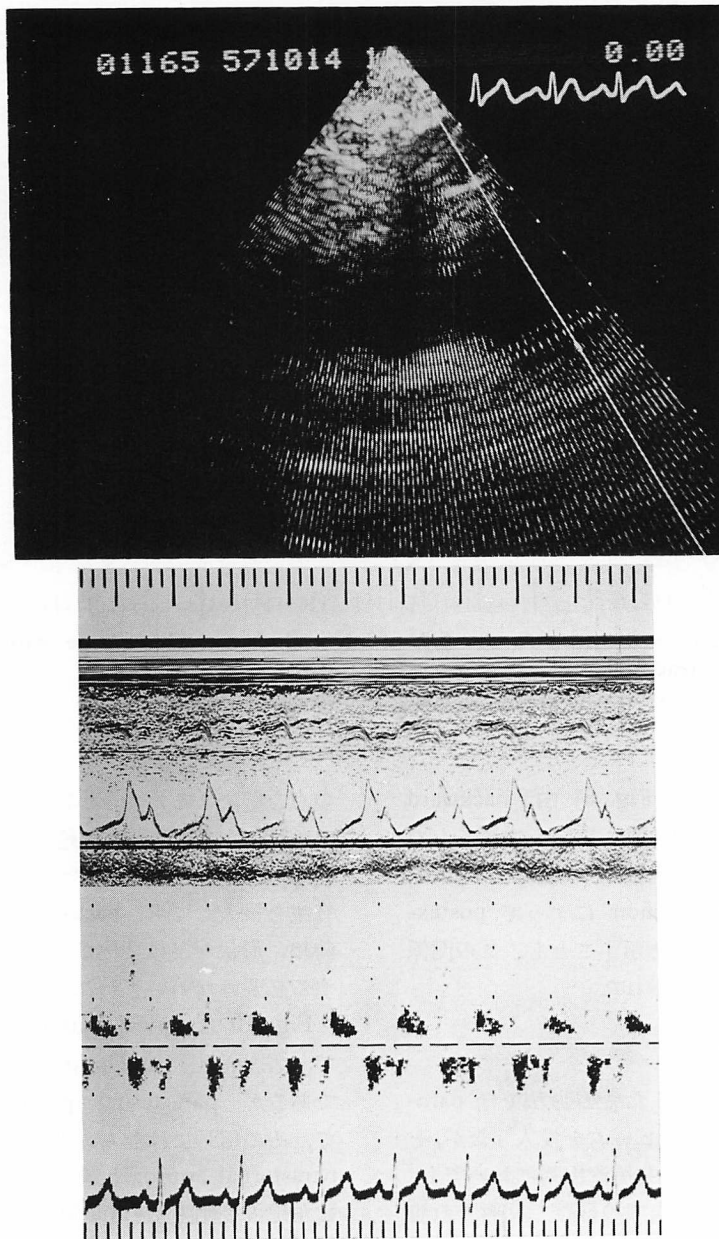


Fig. 10. Apically approaching Doppler cardiogram recorded in the left atrial outflow tract in a normal subject.

The backward flow signal is seen also using this approach.

述の理由によって確かなものと思われる。同様な現象は左房内のみでなく、三尖弁閉鎖に伴って右房内でも認められる。

この backward flow は、上記の特徴によって transvalvular の逆流、すなわち mitral regurgitation との鑑別が可能である。すなわち、信号の形について述べると、リウマチ性僧帽弁閉鎖不全の場合は僧帽弁閉鎖時点より漸減性の乱流パターンを示すのに対し、backward flow の方はピーク型ないしプラトー型に示されるように漸増・漸減であり、どちらかといえば層流パターンに近い。しかも持続は一定し、頻脈時には全収縮期に、徐脈時は収縮早期にのみ認められる。リウマチ性僧帽弁閉鎖不全の場合は弁の破損または弁尖短縮によって起きる逆流であるから、大動脈弁がまだ開放しない等容収縮期において、破損や短縮で impedance の小さくなった僧帽弁を介して左房内逆流が起きるため、漸減性のパターンを示すと思われる。この見解によると、本研究における backward flow が transvalvular に起こる僅かな僧帽弁逆流によるとは考え難い。

また収縮早期における僧帽弁の intra-atrial bulging も考えられないことはないが、人工弁においてもほとんど全く同様に出現することから、その考えは否定的である。

このように、backward flow の成立機序としては、心周期にともなって生じる生物学的な事象よりも、単純な物理学的機序によると考える方が妥当と考えられた。すなわち流体力学上の弁閉鎖にともなう水撃現象 (waterhammer phenomenon) である。弁が閉鎖すると弁付近の水頭は上昇し、そのためひとつには左房と反対側へ向う流れが生じ、いまひとつには管壁(この場合は左房壁)が拡大される。一時、C-sink として僧帽弁閉鎖不全の一所見とみられていた M モード心エコー図上の左房壁の収縮期陥凹は、その後、正常者でも認められることが分っているが、この現象も水撃現象の1つをみているものと思われる。また拡張期における左房への流入量に比例して backward

flow の量が決められるということも、水撃現象での説明を妨げないものと考えられ、流量が大きければ弁閉鎖に伴う水頭の上昇も著しくなるのは当然である。ただしこの場合、左房内腔の容積が1つの規定因子として介入すると予想されるが、本研究の症例では左房容積に極端な差がなかったため、その関与を検討することは不可能であった。

要 約

僧帽弁閉鎖不全を診断する際に鑑別上問題となる non-transvalvular の左房内 backward flow について、two-dimensional echo and Doppler cardiography を用いて検討した。Sample volume は左房流出路に置いた。

対象は正常者 20 例、僧帽弁逸脱症 12 例、リウマチ性僧帽弁閉鎖不全 5 例、孤立性心房細動 5 例、僧帽弁狭窄 3 例、非対称性中隔肥厚症 4 例、僧帽弁位置に装着した Björk-Shiley tilting disc valve 3 例である。

正常例、僧帽弁逸脱症例、人工弁例では、収縮早期に出現する backward flow を全例に認めた。僧帽弁逸脱症では、この flow と transvalvular の逆流とは明らかに弁別できた。リウマチ性僧帽弁閉鎖不全では、逆流による両方向性乱流信号にマスクされて本研究でいう backward flow を認めることができず、僧帽弁狭窄症ではその出現はないか、あっても微弱であった。

Backward flow の持続時間は、心拍数に関係なく、全症例についてのヒストグラムで正規分布を示し、その平均は 0.24 ± 0.09 sec であった。したがって頻脈例ではこの flow が全収縮期に及ぶものもあった。

Doppler 信号上の peak backward flow velocity は拡張期における左室への peak forward flow velocity と $r=0.71$ ($p<0.01$) で相関した。これは僧帽弁狭窄で backward flow が微弱であることや、心室性期外収縮発生時に記録された例に認められた post-extrasystolic potentiation に符合すると思われた。

名越, 宮入, 安里, ほか

ここに示された backward flow の性状は, これが心周期に伴う生物的機序によって発生するというよりは, 僧帽弁閉鎖によって生じた水頭上昇によって発生する流れであり, 流体力学上の水撃現象として把握すべきものと考えられた.

文 献

- 1) Baker DW, Johnson SL, Stranders EE: Prospects for quantitation of transcutaneous pulsed Doppler techniques in cardiology and peripheral vascular disease. Cardiovascular Applications of Ultrasound. North Holland Publ Co, Amsterdam, 1974, p 211
- 2) Johnson SL, Baker DW, Lute RA: Doppler echo cardiography. The localization of cardiac murmurs. Circulation 47: 810, 1973
- 3) Nolan SP: The normal mitral valve: Patterns of instantaneous mitral valve flow and the atrial contribution to ventricular filling. in The Mitral Valve (Kalmanson D ed), Edward Arnold, London, 1976, p 137
- 4) Nolan SP, Fisher RD, Dixon SH, Williams WH, Morrow AG: Alteration in left atrial transport and mitral valve blood flow resulting from aortic regurgitation. Am Heart J 79: 668, 1970
- 5) Yellin EL, Laniado S, Peskin C, Frater R: Analysis and interpretation of the normal mitral valve flow curve, resistance and compliance. International symposium on the mitral valve, Paris, 1975