

拡張型心筋症様の病態を示す虚血性心筋疾患の超音波学的検討：特に短軸断面における壁運動異常について

Ischemic myocardial disease masquerading as dilated cardiomyopathy: Left ventricular regional wall motion elucidated by short-axis two-dimensional echocardiography

藤原 直  
樽本 岳士  
工藤 一彦  
高谷 純司  
村山 憲  
脇屋 義彦  
加納 達二  
西條 敬  
岡田 了三  
北村 和夫

Tadashi FUJIWARA  
Takashi TARUMOTO  
Kazuhiko KUDO  
Junshi TAKAYA  
Ken MURAYAMA  
Yoshihiko WAKIYA  
Tatsuji KANO  
Takashi NISHIJO  
Ryozo OKADA  
Kazuo KITAMURA

### Summary

The purpose of this study was to determine whether two-dimensional echocardiography (2DE) can differentiate ischemic myocardial disease (IMD) from dilated cardiomyopathy (DCM). The subjects consisted of six cases of IMD which showed left ventricular dilatation ( $LVDd \geq 60$  mm) and diffuse abnormality of wall motion, but did not show obvious localized myocardial infarction or left ventricular aneurysm on 2DE, and 16 cases of DCM. Two cases of IMD had previous myocardial infarction, and five cases of DCM had cardiomegaly following myocarditis. A short-axis image of the left ventricle was recorded at the chordal and the papillary muscle levels. Each image was divided into 4 segments, which were comprised of the septum, anterior wall, lateral (posterolateral) wall, and posterior (posteromedial) wall.

Regional wall motion abnormality with reference to systolic thickening was analyzed qualitatively in each segment.

The results were as follows:

---

順天堂大学医学部 循環器内科  
東京都文京区本郷 2-1-1 (〒113)

Division of Cardiology, Department of Internal  
Medicine, Juntendo University School of Medicine,  
Hongo 2-1-1, Bunkyo-ku, Tokyo 113

Presented at the 25th Meeting of the Cardiography Society held in Tokushima, October 9-11, 1982  
Received for publication November 15, 1982

1) In ECG findings in IMD group, only one case showed abnormal Q waves and five cases showed left ventricular hypertrophy (LVH) similar to intraventricular conduction defect. On the other hand, in DCM group seven cases showed abnormal Q waves and five cases showed LVH.

2) Two cases of IMD had two-vessel disease and four three-vessel disease, respectively. Left ventricular ejection fraction by cine-angiography ranged from 0.10 to 0.39 (mean 0.24) in IMD group and from 0.22 to 0.42 (mean 0.36) in DCM group.

3) Mean LVDd showed no significant difference between these two groups. Five cases of DCM showed marked left ventricular dilatation ( $LVDd \geq 75$  mm), but there were no such cases in IMD group. B-B' step was recognized in only one case of IMD, though it was present in eight cases in DCM.

4) In regional wall motion, incidence of asynergy such as akinesis or dyskinesis was higher in IMD group than in DCM group. Left ventricular asynergy was more serious in the posteromedial wall than the posterolateral wall at the same image in five cases of IMD. However, in 12 cases of DCM, the degree of asynergy was equal at the both walls.

In conclusion, it is recommended to examine echocardiographically the extent of severe asynergy in the posteromedial and posterolateral walls in order to differentiate IMD from DCM.

#### Key words

Ischemic myocardial disease    Dilated cardiomyopathy    Two-dimensional echocardiography    Short-axis image    Regional wall motion

## はじめに

超音波心断層法の開発により、虚血性心疾患の診断、ことに心筋梗塞における asynergy の検出能力は極めて高いものになった<sup>1-7)</sup>。しかし、左室拡大を主徴とする心疾患のうち、拡張型心筋症 dilated cardiomyopathy (DCM) と、びまん性の心筋収縮力の障害を有する虚血性心筋疾患 ischemic myocardial disease (IMD) との鑑別は、必ずしも容易でない。本研究の目的は壁運動異常の分布に注目して DCM と IMD とを検討し、両者の鑑別に資することである。

## 対 象

対象は心臓カテーテル(心カテ)、冠状動脈・左心室造影(アンジオ)、心筋生検、剖検により診断された DCM 11 例と、心筋炎後心肥大 5 例を加えた DCM 群 16 例(男性 12 例、女性 4 例、年齢 18~61 歳、平均 45 歳)と、超音波心断層図上左室内腔拡大(拡張末期左室短径  $LVDd \geq 60$  mm)、びまん性壁運動低下を示す IMD 群 6 例(男性 5 例、女性 1 例、年齢 17~63 歳、平均 44 歳)である。な

お局所的な心筋梗塞巣や心室瘤を認めた症例は、対象から除外した。当然のことながら、IMD 群 6 例では、冠状動脈造影により、虚血性心疾患の診断が確認されている。

## 方 法

超音波心断層図は東芝製 SSH-11A を用い、胸骨左縁より左室内腔にビーム方向が直角となる位置で左室短軸像を描出し、腱索レベル、乳頭筋レベルでビデオテープに記録した。記録は全例心カテ・アンジオ検査直前に行った。M モード心エコー図は Honeywell 製ラインスキャンレコーダーを用い、紙送り速度毎秒 50 mm で記録した。左室壁運動異常を局所的に検討するために、左室短軸断面をセクター頂点を通る方向で垂直に 2 分割し、さらに中隔後壁を通り、これに直交するように 4 区画に分割した (Fig. 1)。これは Roberts ら<sup>8)</sup>の提唱した、中隔、前壁、側壁、後壁という分割にほぼ相当するものであり、中隔、前壁は左前下行枝 (LAD)、側壁は回旋枝 (CX)、後壁は右冠状動脈 (RCA) の支配領域に相応する。

本研究では、後述するように、冠状動脈の灌流

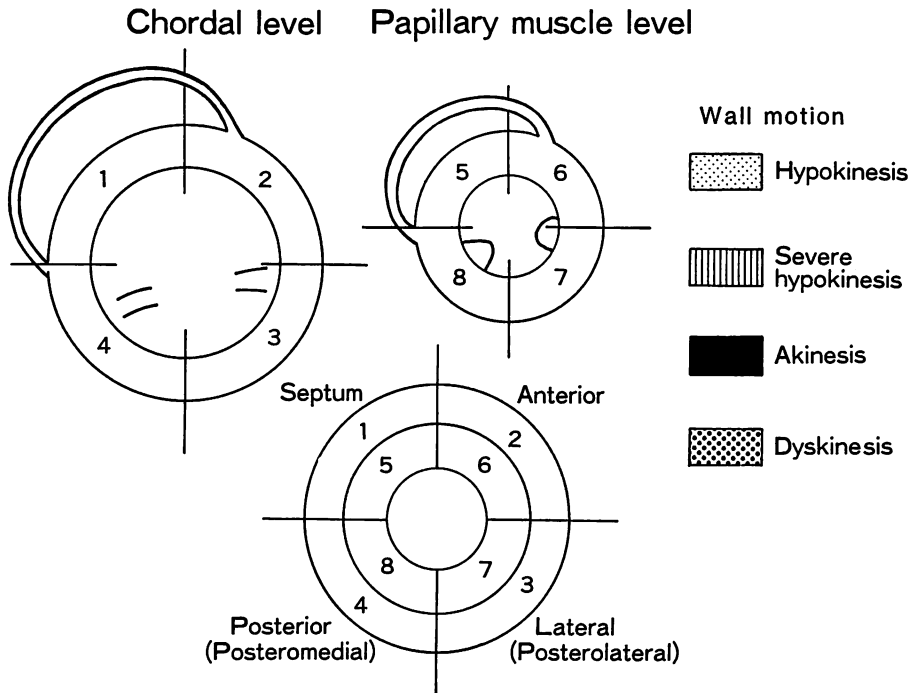


Fig. 1. Schematic drawings of short-axis images at the chordal and the papillary muscle levels of the left ventricle obtained by two-dimensional echocardiography.

Top: Short-axis image at the chordal level (left) and papillary muscle level (right). Bottom: All eight segments are displayed as a series of concentric rings.

域をも考え合わせ、特に側壁と後壁の壁運動異常を詳細に検討するために、便宜上側壁を posterolateral wall、後壁を posteromedial wall とし、両者を合わせて後壁と呼ぶことにした。壁運動は VTR 再生による観察で肉眼的に定性的に行い、局所の systolic thickening の程度を重視して判定した。今回の対象例では、正常収縮を示すものは皆無であった。壁運動異常 asynergy を 1) 軽度の hypokinesis, 2) akinesis に近い severe hypokinesis, 3) akinesis, 4) dyskinesis の 4 段階に分類し、前述の各部位ごとに検討した。

## 結 果

### 1. 両群の臨床所見

IMD (Table 1) の Case 1, 2 に明らかな急

性心筋梗塞の病歴があった。Case 4 は川崎病 (MCLS) の症例であり、自覚的には全く無症状であった。Case 3, 5, 6 は過去に狭心症を思わせる胸痛を欠き、Case 5, 6 は反復するうっ血性心不全を主徴としていた。心電図上、異常 Q 波は 1 例に認められたにすぎず、他は左室肥大を示したが、QRS 幅のやや広い、心室伝導障害の所見を呈する例が 6 例中 4 例に見られ、IMD 群に特徴的であった<sup>9)</sup>。

DCM 群 (Table 2) の Case 12~16 は心筋炎後心肥大例である。主訴は労作時の息切れを示すものが多かったが、狭心痛を訴えるものもあった。心電図所見では左室肥大 (5 例) と異常 Q 波 (7 例) が多く見られた。

左室造影による駆出率 ejection fraction (EF)

**Table 1. Clinical features of 6 cases of ischemic myocardial disease**

Case	Age & Sex	Chief complaint	ECG finding	EF (LVG)
1	53 M	Chest pain	Left ventricular hypertrophy	0.39
2	45 M	Chest oppression	Left ventricular hypertrophy	0.10
3	38 M	Shortness of breath	Left ventricular hypertrophy	0.16
4	17 F	None	Abnormal Q in I, aVL, V <sub>2</sub> , V <sub>3</sub>	0.28
5	63 M	Shortness of breath	PPR in V <sub>1</sub> , V <sub>2</sub> , V <sub>3</sub>	0.28
6	49 M	Shortness of breath	Left ventricular hypertrophy	0.25

EF=ejection fraction; M=male; F=female; PPR=poor progression of R; LVG=left ventriculography.

**Table 2. Clinical features of 16 cases of dilated cardiomyopathy**

Case	Age & Sex	Chief complaint	ECG findings	(Abnormal Q in)	EF (LVG)
1	61 M	Dizziness	IRBBB, LAD	V <sub>5</sub> , V <sub>6</sub>	0.41
2	47 F	Shortness of breath	ST-T change	III	0.32
3	55 F	Shortness of breath	LBBB		0.42
4	33 F	None	ST-T change		0.35
5	30 M	Chest discomfort	Tall R in V <sub>1</sub>	II, III, aVF, V <sub>4</sub> , V <sub>5</sub> , V <sub>6</sub>	0.40
6	49 M	Shortness of breath	Left ventricular hypertrophy	I, aVL	
7	35 M	None	Tall R in V <sub>1</sub>	I, aVL, V <sub>5</sub> , V <sub>6</sub>	0.42
8	27 M	Heart murmur	Left ventricular hypertrophy		0.42
9	55 M	Shortness of breath	RBBB	V <sub>1</sub> , V <sub>2</sub> , V <sub>3</sub>	0.41
10	55 M	Shortness of breath	Left ventricular hypertrophy		0.41
11	18 M	Shortness of breath	ST-T change	I, aVL, V <sub>5</sub> , V <sub>6</sub>	0.25
12	43 F	Shortness of breath	ST-T change		0.44
13	57 M	Palpitation	PVC		
14	55 M	Nocturnal dyspnea	Left ventricular hypertrophy		0.27
15	47 M	Chest pain	PPR in V <sub>1</sub> , V <sub>2</sub> , V <sub>3</sub>		0.40
16	52 M	Shortness of breath	Left ventricular hypertrophy		0.22

IRBBB=incomplete right bundle branch block; LAD=left axis deviation; LBBB=left bundle branch block; PVC=premature ventricular contraction.

See Table 1 for other abbreviations.

は, IMD 群で 0.10~0.39, 平均 0.24, 一方, DCM 群では 0.22~0.42, 平均 0.36 であり, IMD 群ではより低値を示した.

**2. IMD 群における冠状動脈病変の分布 (Table 3)**

Segment 分類は AHA Committee Report<sup>10)</sup> に従い, 75% 以上の狭窄を有意とした.

Case 4, 5 を除いて他は 3 枝病変であり, いずれも主要冠状動脈近位部に高度狭窄, ないし閉塞を認めた. Case 4 は MCLS の症例であり,

RCA に冠状動脈瘤を認め, LAD は recanalized と判明された.

**3. 両群における心エコー図諸計測値の比較 (Fig. 2)**

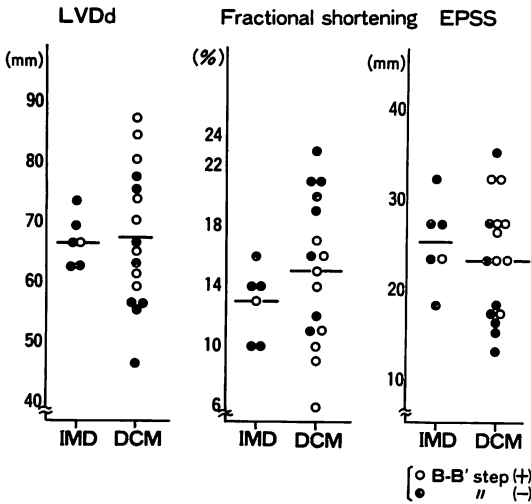
拡張末期左室短径 (LVDd) は, 平均値では両群に有意差を認めなかったが, LVDd ≥ 75 mm の著明な心拡大例は, IMD 群には認められなかった. Fractional shortening (FS) は IMD 群でより低値を示し, 左室造影の駆出率と同様の傾向

**Table 3. Coronary artery lesions presented in accordance with American Heart Association Committee Report in 6 cases of ischemic heart disease**

Age & Sex		RCA	LAD	CX	OM	Collateral	EF
1)	53 M	Seg 2 100%	Seg 6 75% 7 100%	Seg 13 100%	100%	moderate	0.39
2)	45 M	2 100%	7 100%	14 75%	99%	moderate	0.10
3)	39 M	2 100%	LMT 99% 6 99% 7 95%	11 100%	75%	poor	0.16
4)	17 F	1 aneurysm recanalized thrombus	7 recanalized	N.S.	N.S.	(-)	0.28
5)	63 M	2 99%	6 100%	N.S.	N.S.	moderate	0.28
6)	46 M	4 99%	6 100%	14 100%	N.S.	poor	0.25

Figures indicate the affected segment (AHA Committee Report).

RCA=right coronary artery; LAD=left anterior descending artery; CX=circumflex coronary artery; OM=obtuse marginal artery; EF=ejection fraction; M=male; F=female; N.S.=no significant lesion.



**Fig. 2. Comparison of echocardiographic findings between dilated cardiomyopathy and ischemic myocardial disease.**

Mean LVDd shows no significant difference between these two groups. Five cases of DCM show marked left ventricular dilatation (LVDd ≥ 75 mm) but there are no such cases in IMD group.

EPSS=E-point septal separation; LVDd=left ventricular diastolic dimension.

にあった。左室内腔拡大と僧帽弁血流低下を合わせた指標といわれる E-point septal separation は両群ともに高値で、これら諸指標による両群の鑑別は不可能であったが、IMD 群には著明な左室拡大例は認められなかった。B-B' step 陽性例は IMD 群では 1 例のみであり、EF, FS に示されるように、IMD 群の心機能は DCM 群に比べ、より低下していると思われるにもかかわらず、B-B' step 陽性例の出現頻度が低い点は注目しに値した。

4. 両群における壁運動異常の分布 (Figs. 3, 4)

Fig. 3 に示すごとく、IMD 群での akinesis および dyskinesis の出現は DCM 群 (Fig. 4) に比べ有意に高頻度であった。また akinesis および dyskinesis は腱索レベルよりも乳頭筋レベルに多発し、中隔、前壁より後壁に多い傾向が認められた。さらに特徴的なことは、posteromedial wall と posterolateral wall の壁運動を比較すると、Case 3 を除く 5 例において認められたように、posteromedial wall でより高度の asynergy が存在することであった。

一方、DCM 群では Fig. 4 に示すごとく、akinesis, dyskinesis の認められた例は 3 例のみであったが、severe hypokinesis を含めた高度の

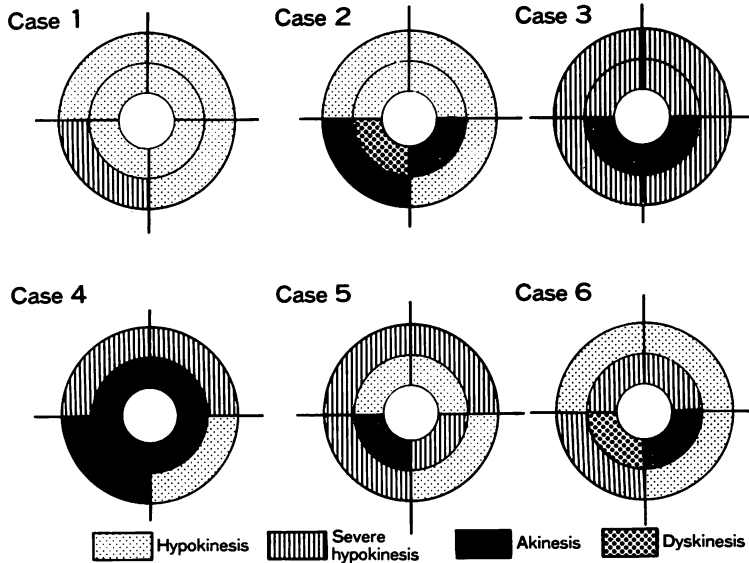


Fig. 3. Results of qualitative analysis of regional wall motion in IMD group.

Left ventricular asynergy is more serious in the posteromedial wall than in the posterolateral wall at the same short-axis images in five cases, but Case 3 shows symmetric motion in both the walls.

asynergy は、乳頭筋レベルの後壁に出現するものが約半数に認められ、これは IMD 群と同様の傾向であった。DCM の特徴としては、posteromedial および posterolateral wall の壁運動異常が同程度、および対称性壁運動 symmetric thickening を示す例が 3/4 を占めることであった。すなわち同程度の asynergy が、segment を越えて拡がる傾向にあった。M 印は心筋炎後心肥大例であるが、他の DCM と比較し、有意な相違を示さなかった。また最下段 4 例は IMD と鑑別不能であった。

#### 5. 症例呈示

以下に特徴的な 5 症例を呈示する。

##### (1) 45 歳, 男性, IMD 例 (Case 2)

4 カ月前に急性心筋梗塞のエピソードを有するが、それ以前は全く無症状であった。発症 3 日後に某院に入院したが、この時の超音波心断層図にて、すでにびまん性の壁運動低下を指摘されていた。心電図は左室肥大を示し、異常 Q 波はなかった (Table 1)。腱索レベルの超音波左室短軸断面

(Fig. 5 上段) で全体的な壁運動低下を認めたが、posteromedial wall は akinesis で、これに対し posterolateral wall は hypokinesis に留まり、後壁における非対称性壁運動異常を示した。同例の冠状動脈造影 (Fig. 6) では、右冠状動脈および左前下行枝は矢印の部分に完全閉塞を認めた (A, B および C)。回施枝にも近位部に 75% 狭窄を認めた (D)。

##### (2) 49 歳, 男性, IMD (Case 6)

過去に胸痛を認めず、約 1 年前よりうっ血性心不全の症状を呈し、入退院を繰り返した。上気道炎に続く心不全で発症したため、心筋炎後心肥大かと思われたが、Fig. 5 中段に示すごとく、IMD 群 (Fig. 3) に特徴的な壁運動異常が見られ、冠状動脈造影でもこれを確認出来た (Table 3)。

##### (3) 38 歳, 男性, IMD (Case 3)

過去に狭心症を思わせる自覚症状は全くなく、激しい労作時に息切れを自覚する程度であり、NYHA 機能分類 Class II であった。Fig. 5 の最下段に示した左室短軸断面での壁運動ではびま

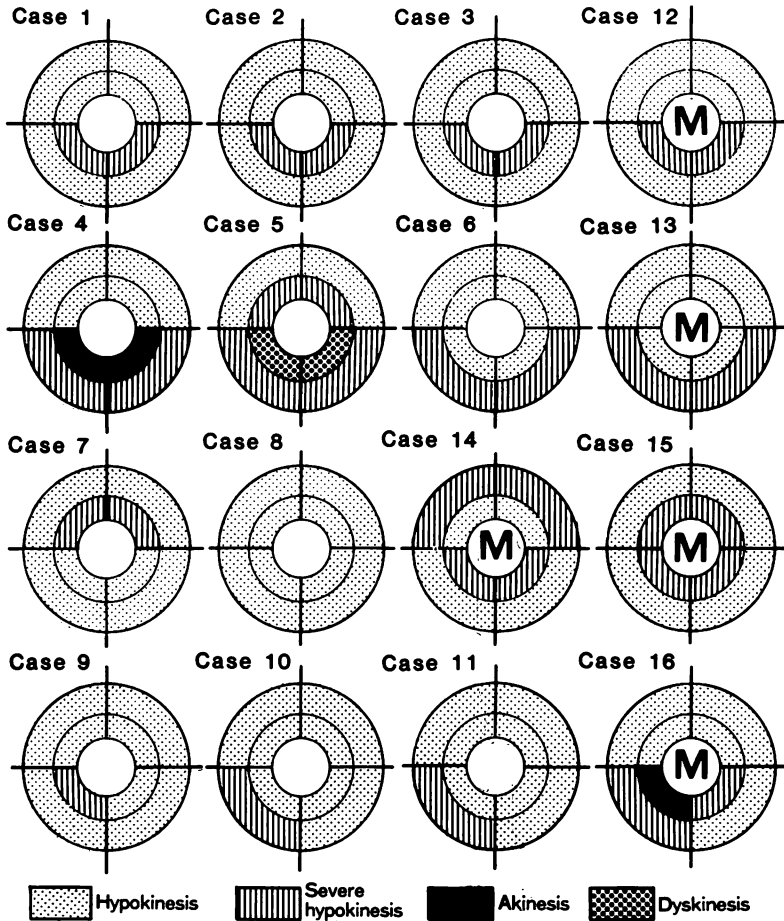


Fig. 4. Results of qualitative analysis of regional wall motion in DCM group.

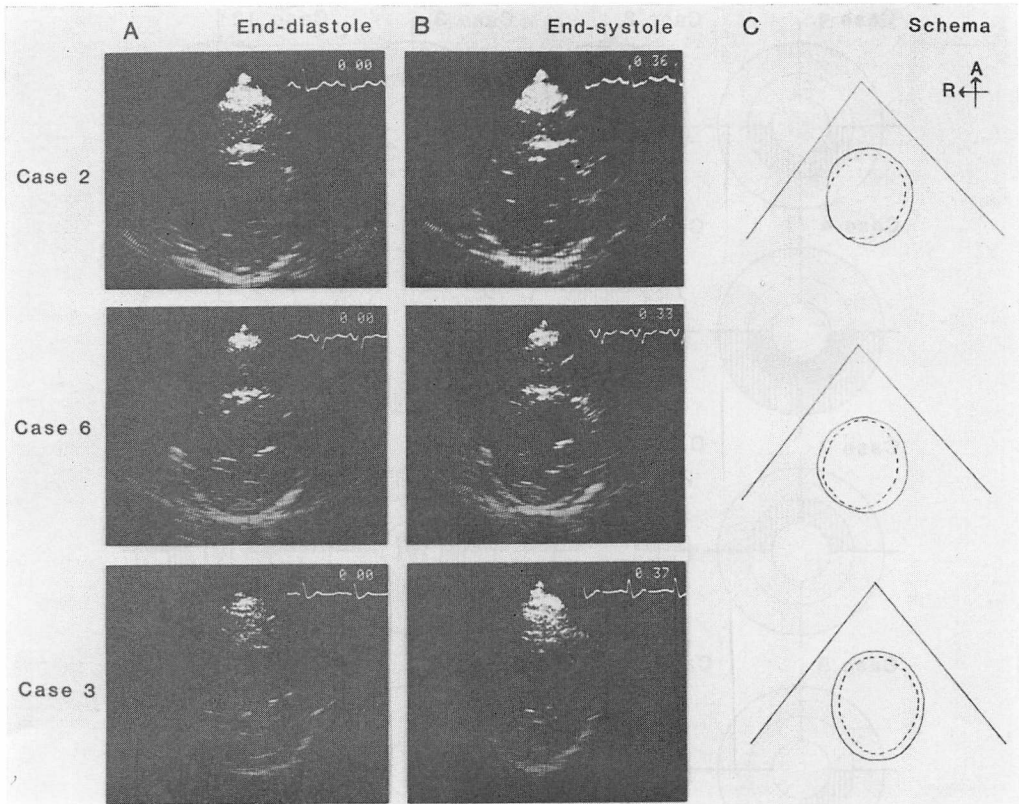
M indicates cases with cardiomegaly following myocarditis (Cases 12~16). Left ventricular asynergy is equal in the posteromedial and posterolateral walls at the same short-axis images in 12 cases, but Cases 9, 10, 11 and 16 show more serious asynergy in the posteromedial wall than in the posterolateral wall.

ん性壁運動低下がみられ、後壁における非対称性壁運動異常を見出し得なかったため、DCMと診断した。しかし冠状動脈造影 (Fig. 7) では高度な冠状動脈硬化を認め、左冠状動脈主幹部 (LMT) は 99% 狭窄を示し (B, 白矢印)、さらに左前下行枝近位部にも 95% 狭窄をみた (B, 黒矢印)。右冠状動脈 (A) は右室枝を分枝した直後に完全閉塞し (矢印)、回施枝も近位部で完全閉塞していた。同症例は 1 年後超音波心断層図を再検したが、こ

の時 posteromedial wall は腱索レベルにおいて akinesis となっており、一方 posterolateral wall は severe hypokinesis のままで、IMD 群化したパターンを示しているのが確認された。

(4) 27 歳、男性、DCM (Case 8)

13 歳の時、学校健診で軽度の心拡大を指摘された。2 カ月前より顔面、四肢に浮腫が出現したため、某医を受診し、うっ血性心不全と診断され、治療を受けた。この時、心尖部収縮期雑音を指摘



**Fig. 5. Short-axis left ventricular views of three cases of ischemic myocardial disease.**

(A): end-diastole, (B): end-systole, and (C): superimposed tracings. Schematic presentations indicate the drawings of the end-diastolic (solid line) and end-systolic (dotted line) frames of the endocardial surface. There is a difference of the systolic contraction in the posteromedial and posterolateral walls in Cases 2 and 6, whereas Case 3 shows similar contraction in the posteromedial and posterolateral walls.

されている。精査目的で本院入院となりシネアンジオ検査を施行したところ冠状動脈病変を認めず、著明な左室拡大とびまん性壁運動低下が示され、DCMと診断された。僧帽弁閉鎖不全は認められなかった。超音波心断層図 (Fig. 8 上段) では著明な左室内腔拡大と全体的な壁運動低下が示されていたものの、IMDのCase 2, 6に認められるような後壁の非対称性運動を示さず、hypokinesisは左室全体に均等に認められた (Fig. 4).

(5) 55歳, 男性, DCM (Case 14)

約半年前に近医で心拡大を指摘され, 1カ月前

より動悸, 夜間呼吸困難を訴えるようになり, 入院した。心電図は左室肥大の所見を呈し, 左室造影でびまん性壁運動低下を認めた。末梢冠状動脈は枯枝状であるが, 動脈硬化性病変は認められなかった。心筋生検所見と合わせ, 心筋炎後心肥大と診断された。超音波心断層図 (Fig. 8 上段) では, Case 8 (上段)と同様, 左室の全体的な壁運動低下が示され, とくに後壁における壁運動低下の左右非対称性は認められなかった。



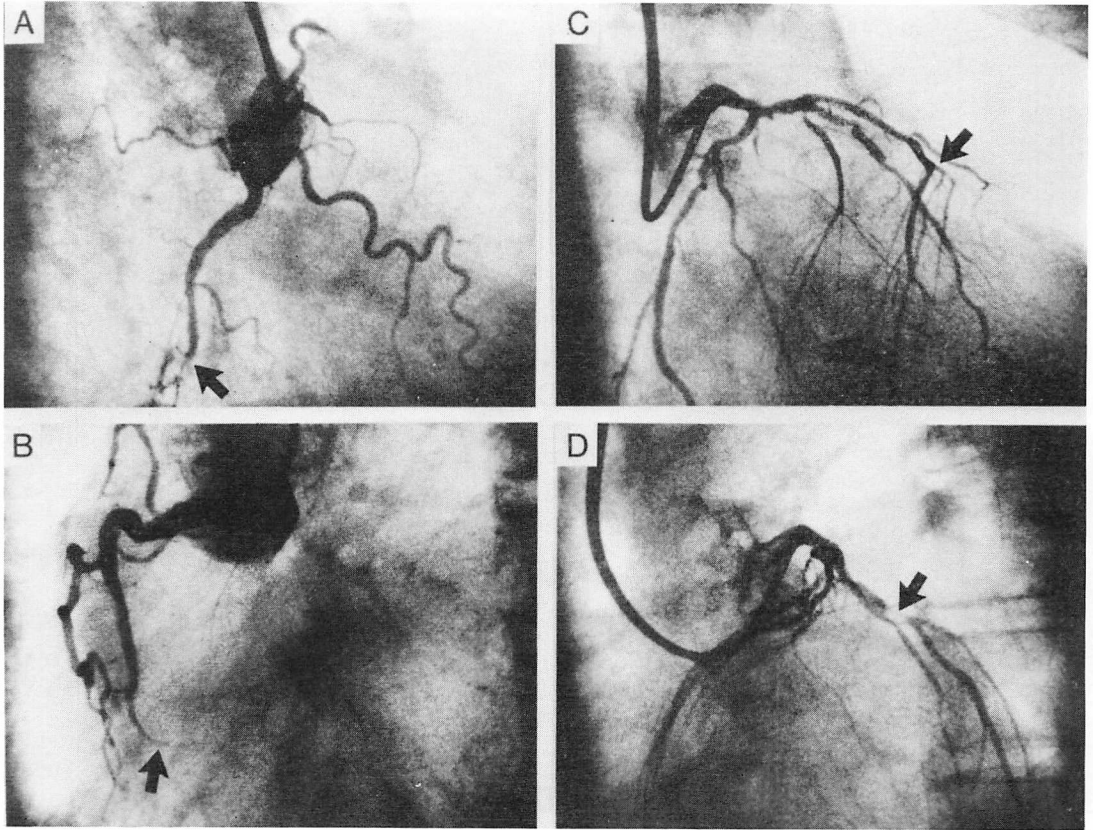


Fig. 6. Coronary arteriograms of Case 2 of IMD.

(A): RAO view of the right coronary artery. (B): LAO view of the right coronary artery. (C): RAO view of the left coronary artery shows total occlusion of the left anterior descending artery (arrow). (D): LAO view of the left coronary artery shows 75% stenosis of the circumflex artery (arrow).

### 考 察

心筋梗塞巣を有する定型的虚血性心疾患では、心電図上異常 Q 波の出現に対応して、超音波心断層図上、心筋壊死や瘢痕部を壁運動異常部位として捕えることが可能であり、さらにその部位や広がりから、責任冠状動脈(心筋梗塞発症の原因となった病変のある冠状動脈)の推定が可能である。しかし重症 3 枝病変があり、左心室壁全体が均等に虚血に陥っているような例では、左心室全体が収縮能低下を生ずる拡張型心筋症類似の病像を示すことがある。またこのような重症 3 枝病変

例は、心電図上も心室内伝導障害や異常 Q 波を認めない例があって、診断困難なことがある。

Burch ら<sup>9)</sup>はこのようなタイプの虚血性心疾患に ischemic cardiomyopathy なる名称を提唱したが、cardiomyopathy の定義上<sup>12)</sup>、この名称は不適當である。今回の検討の対象とした虚血性心筋疾患、ischemic myocardial disease は、びまん性に左室収縮能の低下した虚血性心疾患に対する名称である。とりわけ自験 6 例は明らかな局所性の心筋梗塞を除外したもので、Burch が当初提唱した ischemic cardiomyopathy に相当するものであり、一部は WHO の虚血性心疾患の分類

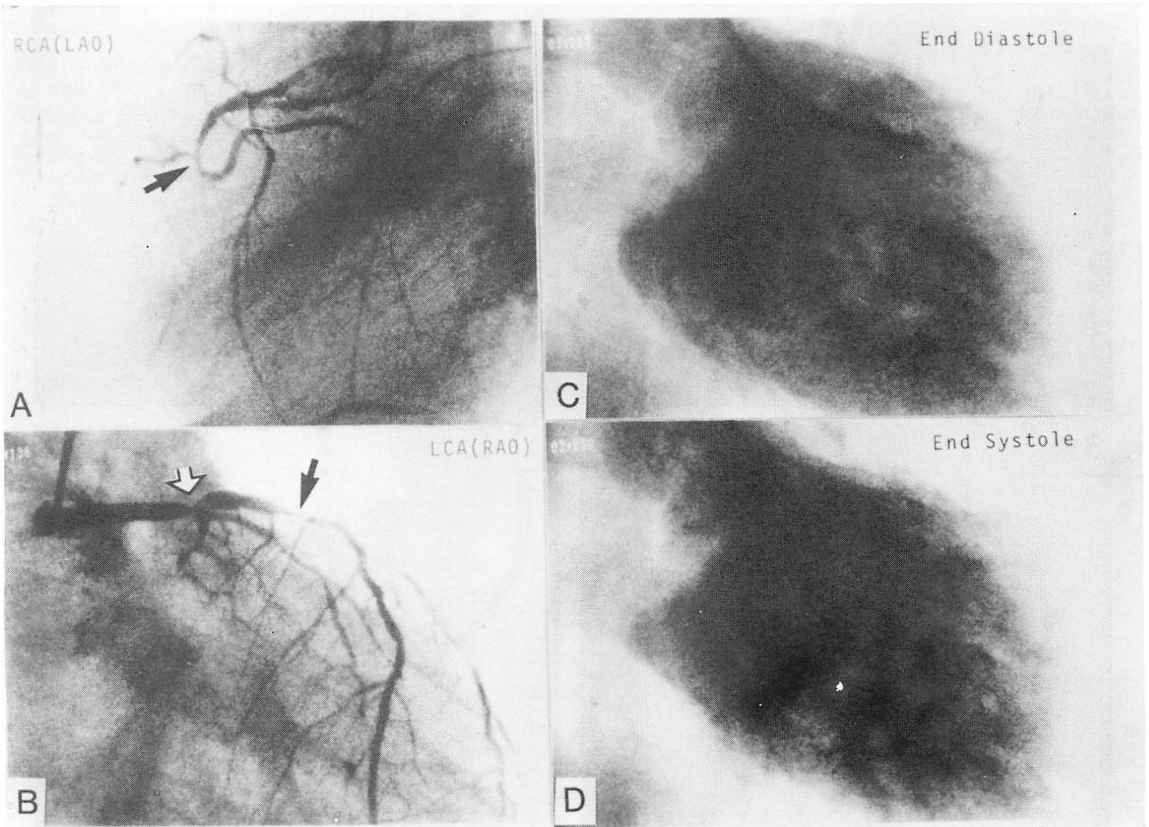


Fig. 7. Coronary arteriograms and left ventriculograms of Case 3 (IMD).

(A): LAO view of the right coronary artery shows total occlusion (arrow). (B): RAO view of the left coronary artery shows severe stenosis of the left main trunk (white arrow) and the proximal portion of the left anterior descending artery (black arrow). The circumflex artery is totally occluded.

(C) and (D): Left ventriculography shows poor contraction of all parts of the left ventricle.

(1979)の虚血性心疾患による心不全例に該当するものである。対象6例の臨床症状も、胸痛が2例、心電図上異常Q波を示すものは1例のみで、定型的虚血性心疾患を呈するものが少なく、臨床症状によるDCMとの鑑別は困難であった。

一方、DCMの臨床診断は今日でもなお除外診断によらねばならず、詳細な病歴聴取に始まり、最終的には冠状動脈造影、心室造影、心筋生検を必要とすることが多い、しかしこれら2群の症例では、しばしばあまりにも心機能が低下しているため、観血的検査を行い得ないこともある。最近で

はアイソトープ診断法の進歩により、心筋シンチグラムによる両者の鑑別も行われつつあり<sup>11,13)</sup>、これら2群の疾患に対する非侵襲的検査の意義は大きいものと考えられる。超音波心断層図は従来から非侵襲的検査の代表的なものとして活用されてきたが、今日ではDCMにおいても局所的な壁運動異常が認められることが報告されるようになり<sup>13-17)</sup>、局所的な壁運動異常の存在の有無で両群を鑑別するすつが困難となっている。そこで今回、我々は両群における壁運動異常の分布の差異を左心室後壁に焦点を当てて検討したが、分析に

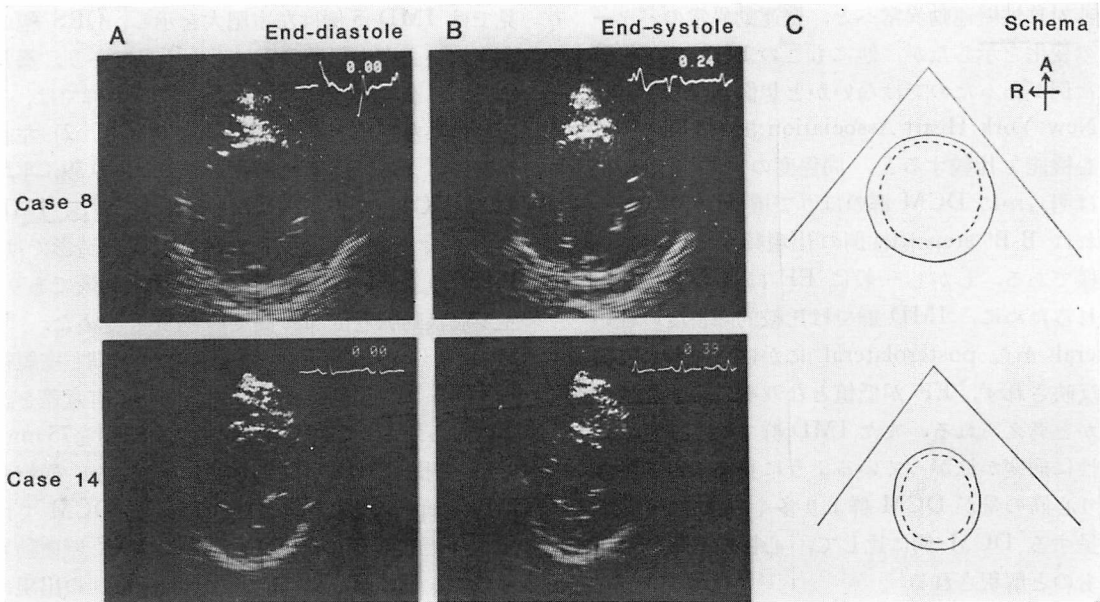


Fig. 8. Short-axis left ventricular views of two cases of dilated cardiomyopathy.

(A): end-diastole, (B): end-systole, and (C): superimposed tracings. The cases show similar contraction in the posteromedial and posterolateral walls.

用いる断面選択に当たっては、

1) 主要冠状動脈の支配領域を含むこと、2) 方位分解能、距離分解能が壁運動判定において大きな差を生じない断面であることより、短軸断面を適当とした。さらに分画法に関しては、従来一般的には Hegar ら<sup>1)</sup>の方法が用いられており、これによる DCM の局所壁運動異常の分析の報告も見られるが<sup>17)</sup>、Hegar らの方法は冠状動脈支配領域を考慮したものではなく、虚血性心疾患の壁運動分析に用いるには限界があると考えられた。むしろ Roberts らの方法に従って、後壁を2分したものが便利である<sup>7,18)</sup>。我々が用いた分割法は、冠状動脈の支配領域に多少のズレがあるものの、垂直方向に対する左右の壁運動(RCA 支配領域と CX 支配領域の壁運動)の対称性を見極めることが容易であるという点で、実用性を有している。なお、今回は心尖部の評価はあえて行わなかったが、その理由は胸骨左縁から心尖部が検出されにくいこと、また得られた断面が垂直断面でな

いことが多く、壁運動異常の判定が困難であることによる。

結果はすでに述べたように、IMD 群で posteromedial wall はより高度の asynergy を認める例が多く、この部位は右冠状動脈支配末梢部に相当する。Posterolateral wall の壁運動異常は、回旋枝に高度病変を有する例においても、posteromedial wall に比べてより軽度の収縮障害に留まっている。一方 DCM 群でも akinesis, dyskinesis を認めたが、その出現頻度は IMD 群に比べ有意に低く、さらに後壁においては同程度の asynergy が1冠状動脈支配領域に局限しないことが特徴的であり、これらの壁運動異常の分布における相違が両群の鑑別に有用であると思われた。

DCM 群でも乳頭筋レベルの後壁に高度の asynergy が存在する例が多かったが、この部分は RCA と CX の灌流間隙に相当する部位とも考えられ、血流が元来少ない可能性がある。IMD 群の1例は、経過中に後壁の対称性壁運動異常か

ら非対称性壁運動異常へと、壁運動異常のパターンの変化を示したが、他にもこのような経過を示した例があったのではないかと想像される。

New York Heart Association 機能分類で両群の心機能を比較すると、同程度の EF を示す例では明らかに DCM 群のほうで機能低下が強く、これは B-B' step 陽性例の出現頻度から見ても同様である。しかし一般に EF は RAO で算出されるために、IMD 群では比較的障害度の軽い lateral から posterolateral にかけての壁の収縮が反映されず、EF が低値となりやすいのではないかと考えられる。また IMD 群では、一見びまん性に病変が拡がっているように見えても、生き残り心筋の量が DCM 群より多く、同程度の EF を呈する DCM 例に比して、心機能良好例が多いものと解釈される。

また今回の検討では、IMD 群はすべて臨床例であって、強い収縮障害の認められた部分がどの程度厳密に病理組織学的変化と対応しているかは不明のままである。しかし現実的には心収縮は病理組織学的な心筋の性状のみならず、他の要因、たとえば代償性神経調節や交感神経などの関与により、常に恒常的で一定した状態にあるとは考えられず、同一例において繰り返し検索を続けるとともに、今後さらに症例を重ねて検討する必要があると思われる。

## 要 約

超音波心断層図上、明らかな心筋梗塞、あるいは心室瘤を認めず、左室内腔拡大とびまん性壁運動低下を示す虚血性心筋疾患 (IMD) 6 例と、拡張型心筋症 (DCM) 16 例において、局所壁運動異常の相違を中心に比較検討した。超音波心断層図の左室短軸断面を 4 分割し、冠状動脈支配領域に従って、中隔、前壁、側壁 (posterolateral wall)、後壁 (posteromedial wall) とし、便宜上側壁、後壁を合わせ後壁と呼ぶことにした。壁運動は肉眼的定性的に分析し、特に systolic thickening を重視して比較検討した。その結果、1) 心電図所

見では IMD 5 例は左室肥大を示し、QRS 幅のやや広い心室内伝導障害に近い所見であり、異常 Q 波は 1 例にのみ認められた。DCM 群では、多くの例に左室肥大と異常 Q 波を認めた。2) 左心室造影による駆出率は IMD で 0.10~0.39、平均 0.22、DCM で 0.22~0.42、平均 0.36 で、IMD の方でより低値を示した。冠状動脈造影では、IMD の 2 例は 2 枝病変、他は 3 枝病変であり、主要冠状動脈近位部に高度の病変を認めた。3) M モード心エコー図では、拡張末期左室短径 (LVDd) は、平均値の上で両群間には有意差を認めなかったが、著明な左室拡大 (LVDd $\geq$ 75 mm) を示す例は IMD には認められなかった。僧帽弁 B-B' step 出現率は IMD で 16%、DCM では 50% で、両群間に有意差を認めた。4) 壁運動異常では、akinesis および dyskinesis の出現は IMD でより高頻度であった。壁運動異常の分布様式の比較検討では、両群ともに、後壁の乳頭筋レベルで高度の asynergy の出現傾向を認めたが、特徴的なことは、IMD では posteromedial wall により高度な asynergy が限局し、一方 DCM では同程度の asynergy が posteromedial および posterolateral wall に対称性に拡がる傾向を示すことであった。すなわち左室短軸断面における後壁の左右対称性運動の有無を検討することが、両群の鑑別に必要であると思われる。

## 文 献

- 1) Hager JJ, Weyman AE, Wann LS, Rogers EW, Dillon JC, Feigenbaum H: Cross-sectional echocardiographic analysis of the extent of left ventricular asynergy in acute myocardial infarction. *Circulation* 61: 1113-1118, 1980
- 2) Nixon JV, Narahara KA, Smitherman TC: Estimation of myocardial involvement in patients with acute myocardial infarction by two-dimensional echocardiography. *Circulation* 62: 1248-1225, 1980
- 3) Wayatt HL, Meerbaum S, Heng MK, Rit J, Gueret P, Corday E: Experimental evaluation of the extent of myocardial dyssynergy and infarct size by two-dimensional echocardiography. *Circulation* 63: 607-614, 1981

- 4) Weiss JL, Bulkley BH, Hutchins GM, Mason SJ: Two-dimensional echocardiographic recognition of myocardial injury in man: Comparison with postmortem studies. *Circulation* **63**: 401-408, 1981
- 5) Horowitz RS, Morganroth J, Parrotto C, Chen CC, Soffer J, Pauletto FJ: Immediate diagnosis of acute myocardial infarction by two-dimensional echocardiography. *Circulation* **65**: 323-329, 1982
- 6) Ohuchi Y, Kuwako K, Umeda T, Machii K: Real-time phased-array, cross-sectional echocardiographic evaluation of left ventricular asynergy and quantitation of left ventricular function. A comparison with left ventricular cineangiography. *Jpn Heart J* **21**: 1-15, 1980
- 7) 三田村秀雄, 小川 聡, 村山 晃, 藤井 効, 半田俊之介, 中村芳郎: 超音波心断層法による心筋梗塞部位診断: 心電図所見, 冠動脈病変との対比. *J Cardiography* **11**: 779-790, 1981
- 8) Roberts WC, Cardin JM: Location of myocardial infarcts: A confusion of terms and definitions. *Am J Cardiol* **42**: 868-872, 1978
- 9) Burch GE, Tsui Y, Harb JM: Ischemic cardiomyopathy. *Am Heart J* **83**: 340-350, 1972
- 10) Austen WG, Edwards JE, Frye RL, Gensini GG, Gott VL, Griffith LSC, Mcgoon DC, Murphy ML: A reporting system on patients evaluated for coronary artery disease. Report of the Ad Hoc Committee for Grading of Coronary Artery Disease. Council on Cardiovascular Surgery, American Heart Association. *Circulation* **51** (Suppl 4): 29, 1975
- 11) 猪尾 力, 中島義治, 早川正徳: うっ血型特発性心筋症と虚血性心疾患との鑑別: UCG とよび <sup>201</sup>Tl 心筋シンチグラフィを中心として. *J Cardiography* **11**: 1101-1112, 1981
- 12) 厚生省特定疾患特発性心筋症調査研究班(班長: 河合忠一): 特発性心筋症 Idiopathic Cardiomyopathy 診断の手引. 昭和 54 年度報告集. 昭和 55 年, p 234-235
- 13) Bulkley GH, Hutchins GM, Bailey I, Strauss HW, Pitt B: Thallium 201 imaging and gated cardiac blood pool scans in patients with ischemic and idiopathic congestive cardiomyopathy. A clinical and pathologic study. *Circulation* **55**: 753-760, 1977
- 14) Herman VH, Heile RA, Klein MD, Gorlin R: Localized disorders in myocardial contraction: Asynergy and its role in congestive heart failure. *New Engl J Med* **227**: 222-232, 1967
- 15) Kleulen TH, Gorlin R, Herman MV: Ventriculographic patterns and hemodynamics in primary myocardial disease. *Circulation* **47**: 299-308, 1973
- 16) Mathes P, Delius W, Sebening H, Wirtzfeld A, Blömer H: Regional left ventricular wall motion in congestive cardiomyopathy. *in* *Cardiomyopathy and Myocardial Biopsy*, edited by Kaltenbach M, Loogen F, Olsen EGL, Springer, 1978, p 196-204
- 17) 高橋正明, 藤沢明子, 中村正治, 神奈木俊子, 河合忠一: うっ血型心筋症の局所壁運動異常について: *J Cardiography* **11**: 1241-1251, 1981
- 18) 大杉順一, 平井真理, 平山治雄, 志貴一仁, 木下淳, 大口貞雄, 平岩堅太郎, 鷹津文磨, 石川宏靖, 長屋昭夫: 虚血性心疾患における左室造影と超音波心断層像との対比. *心臓* **13**: 165-172, 1981