

新しい右季肋下アプローチ  
による心房中隔動態の検討  
とその臨床応用

Clinical application of a  
new right subcostal ap-  
proach in the evaluation  
of interatrial septal mo-  
tion

尾崎 正治  
池園 徹  
部坂 浩二  
岡部 光久  
石田 健\*  
半田 洋治\*  
大田 宜弘\*  
楠川 禮造

Masaharu OZAKI  
Tohru IKEZONO  
Kohji HESAKA  
Mitsuhisa OKABE  
Ken ISHIDA\*  
Yohji HANDA\*  
Nobuhiro OHTA\*  
Reizo KUSUKAWA

**Summary**

We developed a new echocardiographic approach to detect the interatrial septum (IAS) by tilting a transducer leftward, cephalad and backward from the right subcostal area. This technique could allow us to visualize the IAS moving perpendicularly to the ultrasonic beam.

In normal subjects the IAS showed a small posterior deflection moving toward the left atrium due to atrial contraction following the P wave of the electrocardiogram. Following the onset of ventricular ejection the IAS rapidly moved anteriorly. During diastole the IAS showed an initial rapid posterior displacement and then a more gradual slope, reflecting rapid and slow filling phases, respectively.

The magnitude and configuration of IAS motion showed variations dependent on atrial conditions of cardiac diseases. In atrial fibrillation there were f waves on the IAS echogram and in mitral stenosis a septal notch was recorded at the timing of a mitral opening snap. In mitral valve prolapse there was also a midsystolic notch of the IAS echogram almost coincident in time with the onset of a late systolic murmur. On the other hand, the IAS revealed a systolic increased excursion or paradoxical motion in mitral or tricuspid regurgitation, respectively. In hypertension and myocardial infarction the atrial kick of the IAS echogram showed an exaggerated excursion.

In 125 out of the consecutive 150 cases (83.3%) we could record satisfactory IAS echograms by

---

山口大学医学部 第二内科  
宇部市西区小串 1144 (〒755)  
\*島根県立中央病院 第二内科  
出雲市今市町 116 (〒693)

The Second Department of Internal Medicine,  
Yamaguchi University School of Medicine, Kogushi  
1144, Nishi-ku, Ube 755

\*The Second Department of Internal Medicine,  
Shimane Prefectural Central Hospital, Imaichi 116,  
Izumo 693

Presented at the 21st Meeting of the Japanese Society of Cardiovascular Sound held in Tokyo, September 14-15, 1980  
Received for publication March 7, 1983

this new approach.

### Key words

Right subcostal approach	Interatrial septal motion	Atrial fibrillation	Atrioventricular (AV) block
Mitral valve disease	Tricuspid regurgitation	Mitral valve prolapse	Hypertension
cardial infarction			Myo-

## はじめに

低圧系である両心房の動態は循環動態の変化に敏感に反映し、特に両心房間に位置する心房中隔の動態は各種心疾患に特異的であることが予期される。従来から心房中隔動態に関する報告は数多くみられるが、それらは胸骨左縁よりのアプローチのため、心房中隔面と超音波ビームが直交せず、したがってその動態の詳しい観察に適した方法とはいえなかった。超音波ビームが心房中隔と直交するアプローチとして、Teiらは胸骨右縁第3ないし第4肋間からの検査法を報告した<sup>1-3)</sup>。しかしながら、この方法では、若年者あるいは著明な心拡大を有する例でなければ、明瞭に心房中隔を記録することが困難である。今回、我々は心房中隔に超音波ビームが直角に投じられ、しかも中隔の検出が容易な方法として、右季肋下アプローチ(right subcostal approach)を考案した。以下、具体例をあげながら、本法の有用性について述べる。

## 対象と方法

右季肋下アプローチによる心房中隔の記録方法を Fig. 1 に示す。患者を仰臥位とし、腹筋の緊張を除くため両膝を曲げた姿勢を保たせ、超音波トランスデューサーを右季肋下部の鎖骨中線上付近に当て、左上後方に向ける。Fig. 2 は参考とした左房および右房造影の前後像と側面像である。図中の直線は右季肋下アプローチにおける超音波ビーム方向を示す。Fig. 3 は本法により記録した超音波心断層図と心房レベルでの心横断面写真であり、解剖学的位置関係がよく対比される。

Fig. 4 は超音波断層図の線に対応する M モード心エコー図を示す。前方より肝(liver)、右房壁、右房腔(RA)、心房中隔(IAS)、左房腔(LA)、左房壁が明瞭に記録されている。心房中隔の M モード心エコー図上の変曲点を、図中に示したごとく、A から F と名付けた。F 点は心電図 P 波に続いて生ずる収縮開始点、A 点はその最後方偏位点、B 点は第 1 音にほぼ一致する変曲点、C 点は前方への偏位開始点、D 点はその最前方偏位点、E 点は後方への急速な偏位が緩徐に変わる点である。症例によっては B-C 間にノッチのあるものもある。Fig. 5 のごとく D 点と A 点間の振幅を心房中隔の変動振幅(Ex)とし、A 点による切痕を A dip、F 点から A 点までの振幅を A dip の深さとした。

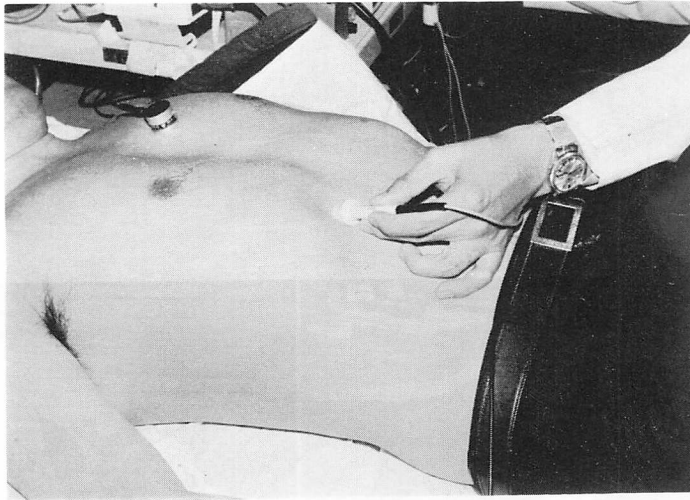
心エコー図は東芝製 SSH-11A またはアロカ製 SSD-110 にて記録した。

本法による心房中隔の検出率を調べるために、島根県立中央病院第二内科で 1980 年 4 月から約 2 ヶ月間に心エコー検査を行った連続 150 例について検討した。対象は 15 歳から 84 歳、平均 54 歳(54±18, mean±SD)であった。これらのうち心胸郭比が 55% 以上の心拡大例は 19 例のみであった。

## 結果と考察

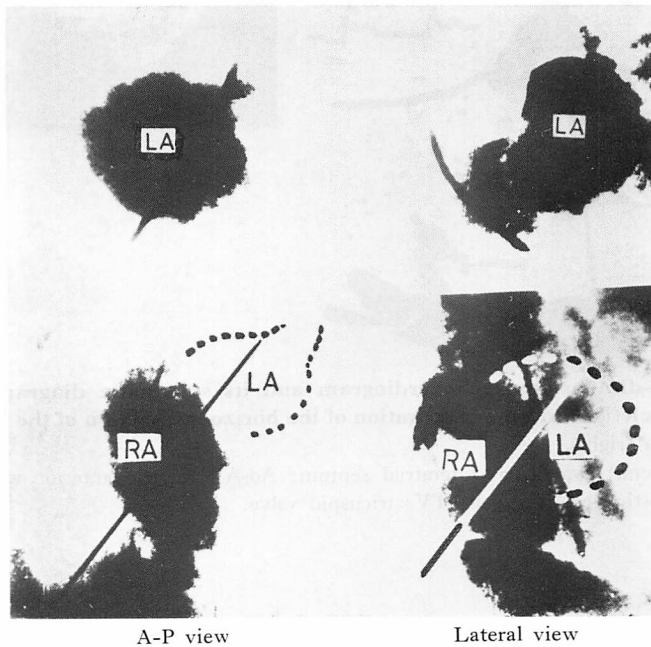
### 1. 心房中隔検出率について

右季肋下部アプローチにより心房中隔が明瞭に記録できたものは、150 例中 125 例(83.3%)と高率であった。検出不能であった例は、高度の肥満や強い腹筋緊張のために、トランスデューサーが右季肋部肋弓下に入らなかったものがほとんどであった。



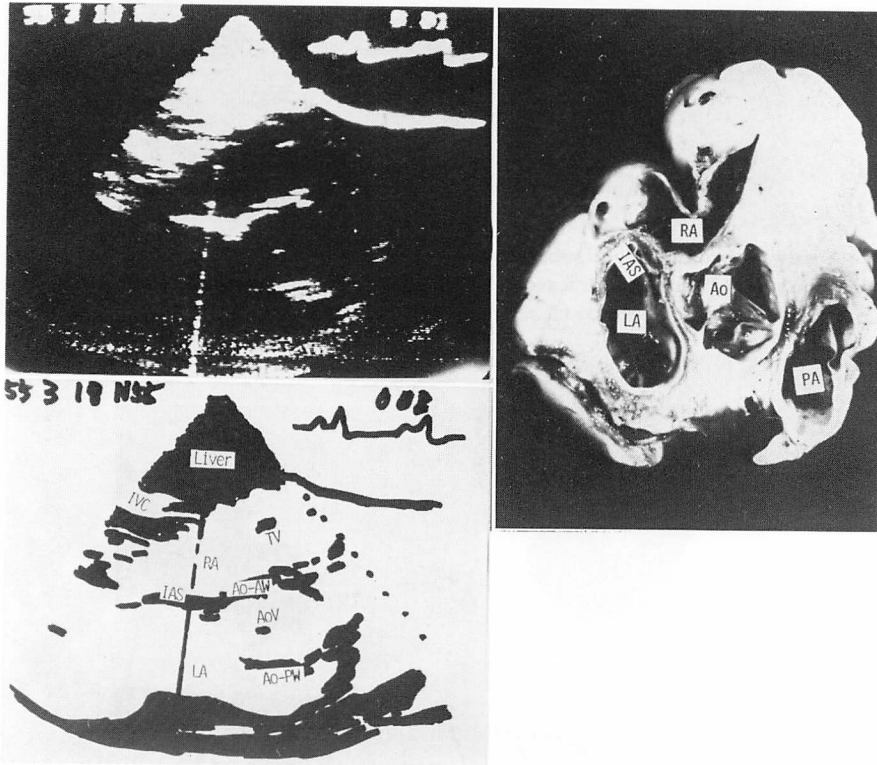
**Fig. 1. A new approach (right subcostal approach) to record the interatrial septum.**

Keeping the supine position with flexed knee joints to eliminate abdominal muscle tonus, the transducer is placed on the right subcostal region and directed leftward, cephalad and backward.



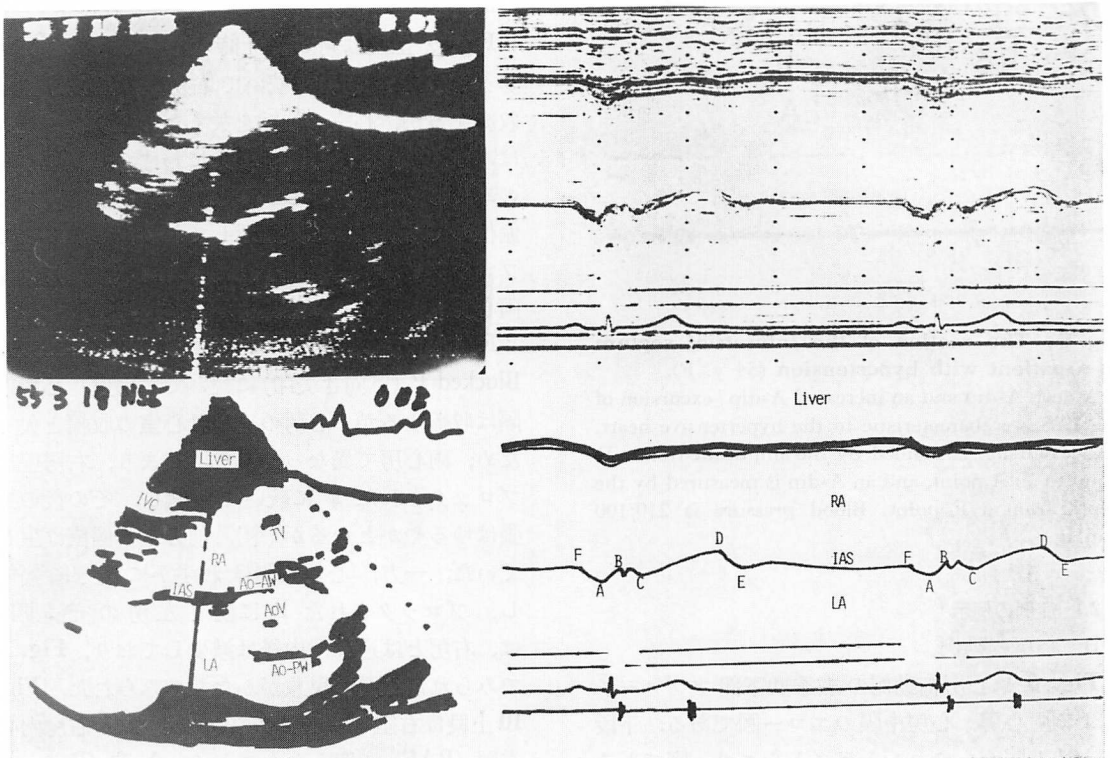
**Fig. 2. Right and left atria depicted by contrast angiography showing the anatomical relation of the interatrial septum to the ultrasonic beam direction.**

The line in the figure suggests the ideal direction of the ultrasonic beam by a right subcostal approach. A-P view=anterior to posterior view; LA=left atrium; RA=right atrium.



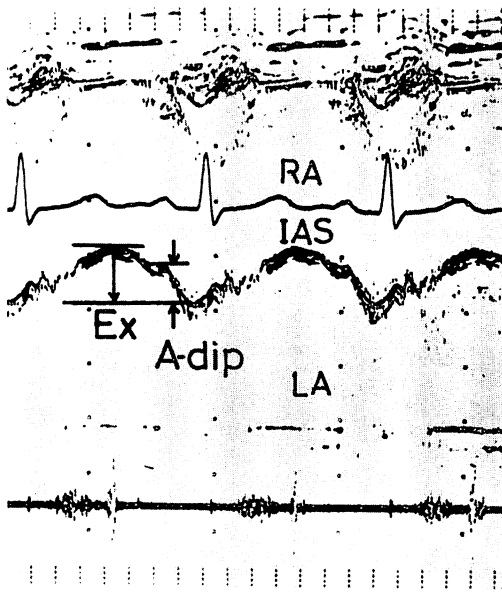
**Fig. 3.** The two-dimensional echocardiogram and its schematic diagram by the right subcostal approach (left) and the preparation of the horizontal section of the human heart at the level of atria (right).

IVC=inferior vena cava; IAS=interatrial septum; Ao-AW=aortic anterior wall; AoV=aortic valve; Ao-PW=aortic posterior wall; TV=tricuspid valve.



**Fig. 4. The two-dimensional and M-mode echocardiogram and their schematic diagrams by the right subcostal approach depicting the interatrial septum (IAS).**

The points of inflexion of the IAS on the M-mode echocardiogram are named as A, B, C, D, E and F as shown in the diagram.



**Fig. 5. The motion of the interatrial septum in a patient with hypertension (54 y. F).**

A deep A-dip and an increased A-dip/excursion of the IAS are characteristic to the hypertensive heart. IAS excursion is defined by the amplitude from a D point to an A point, and an A-dip is measured by the depth from a F point. Blood pressure is 210/100 mmHg.

## 2. 症例の例示

### i) 心房細動例

**Fig. 6** は心房細動例の右季肋下部アプローチによる両心房, 心房中隔のエコー図である。下段は末梢静脈からのコントラスト心エコー図であるが, 右房のみ造影され, 前心腔が右房で, 後方が左房腔であることが判明した。心房中隔エコーには A dip を欠くが, f 波に相当した細動がみられた。心房中隔と右房壁をみると, 両心房径は心室の収縮により増大しており, 心房の充満に心室の収縮が大きく貢献していることが示されている。

**Fig. 7** は心房粗細動の患者例であるが, 右房壁, 心房中隔, 左房壁のいずれにも f 波に相当した粗細動がみられる。**Fig. 6** と同様に心室の収縮期に両心房は充満(拡大)している。

### ii) 呼吸による両心房への影響

**Fig. 8** は呼吸による両心房径の変化を示している。右房は吸気時に拡大し, 呼気時に縮小している。一方, 左房径には呼吸による変化はほとんどみられなかった。これは呼吸による胸腔内圧の変化に基づき, 両心房に流入する血液量の変化の相違によるものと思われる。

### iii) 房室ブロック例

**Fig. 9** 上段は呼吸停止時のものである。ブロックされた P (Ṗ) に続いて右房壁, 心房中隔は収縮するが, 心室の収縮を欠くため左房径の増大はみられず, 心房中隔は後方にわずかに偏位するのみであった(↓)。しかしながら右房壁は前方に偏位して右房径は拡大を示しており, したがってブロックされた P に続く心房の拡張(充満)には, 両心房間で異なった態度が示された。

**Fig. 10** 下段は右房ペーシングのものである。Blocked P (下向き矢印) に続いて右房壁, 心房中隔は収縮するが, 心房の充満は心室の収縮を欠くため, 両心房で異なっていた。つまり, 右房壁はブロックされた P に続いて収縮し, その後の拡張はゆるやかとなるが(↑), 前方への偏位は生じていた。一方, 心房中隔はわずかに後方に偏位し, ブロックされた P に続く左房の充満期には, 右房とは逆に, 内径は減少しており, **Fig. 9** でみられたと同じ現象がふたたびみられた。**Fig. 10** 上段は右室ペーシングのものである。右房内心電図(RAE)で明らかなごとく, A 波(P 波)が QRS に先行する時と, A 波を欠く時とでは, 心室収縮期早期にみられる心房中隔の動きには著しい違いがみられた。

### iv) 三尖弁閉鎖不全兼僧帽弁閉鎖不全症

**Fig. 11** は MsR 兼 TR の患者のものである。上段のコントラスト心エコー図で明かなように, 重篤な TR (右室造影では Sellers IV°)であった。TR 患者の心房中隔は奇異性で, 心室収縮期に左房側へ偏位するという報告があるが<sup>3)</sup>, **Fig. 9** の例は MR も合併しているために, 呼気時には正常パターン(上向き矢印)であり, 一方, 吸気

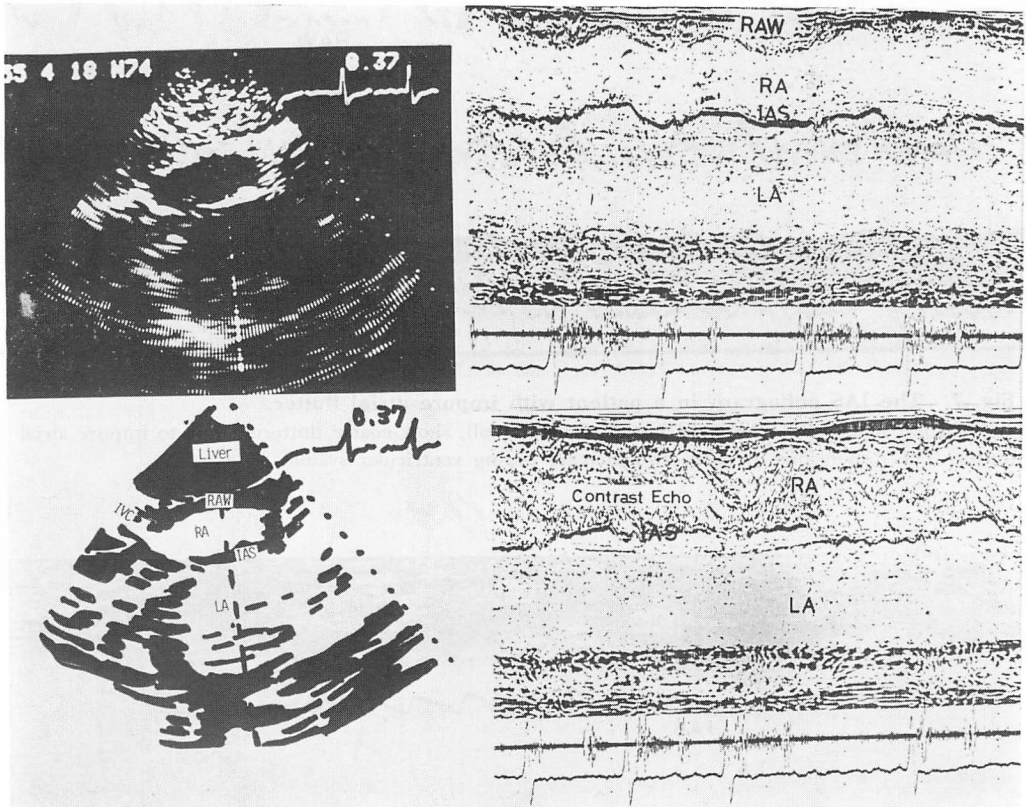
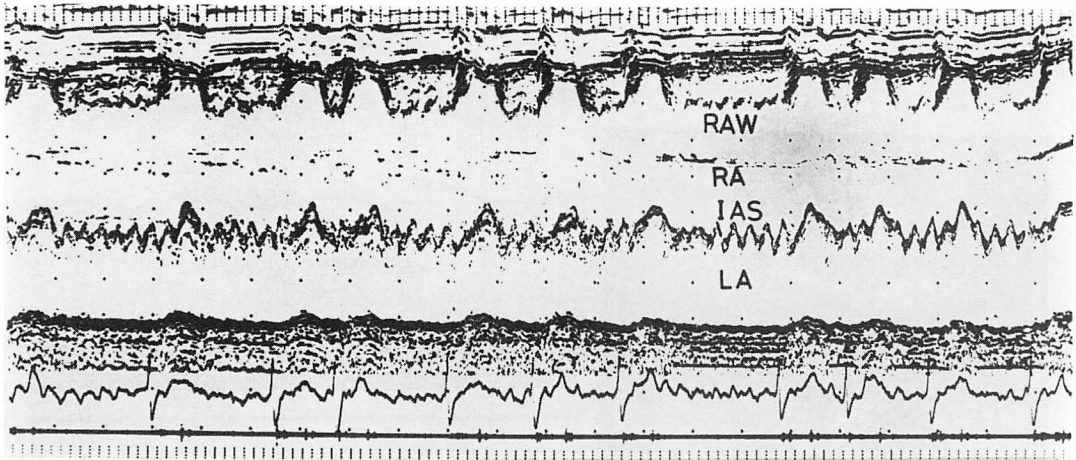


Fig. 6. The two-dimensional echocardiogram and its schematic diagram (left) showing the beam direction and the location of the right atrium (RA), and contrast echocardiograms before and after the injection (right) in the beam direction on the left panel. (66 y. F).

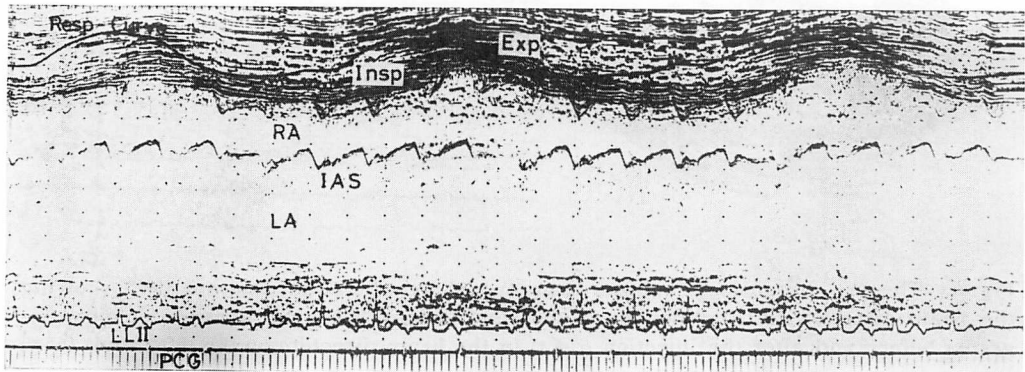
Anteriorly situated cavity is the RA. Both atrial dimensions show the increase during ventricular systole.

RAW=anterior atrial wall.



**Fig. 7. The IAS echogram in a patient with impure atrial flutter.**

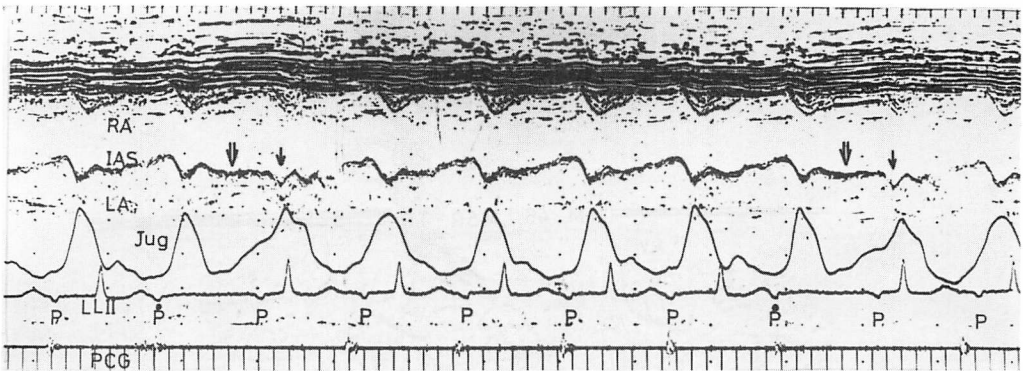
The right atrial wall (RAW), IAS and left atrial wall, show coarse fluttering due to impure atrial flutter. The dimensions of both atria increase during ventricular systole.



**Fig. 8. The effect of respiration on the interatrial septal motion and both atrial dimensions.**

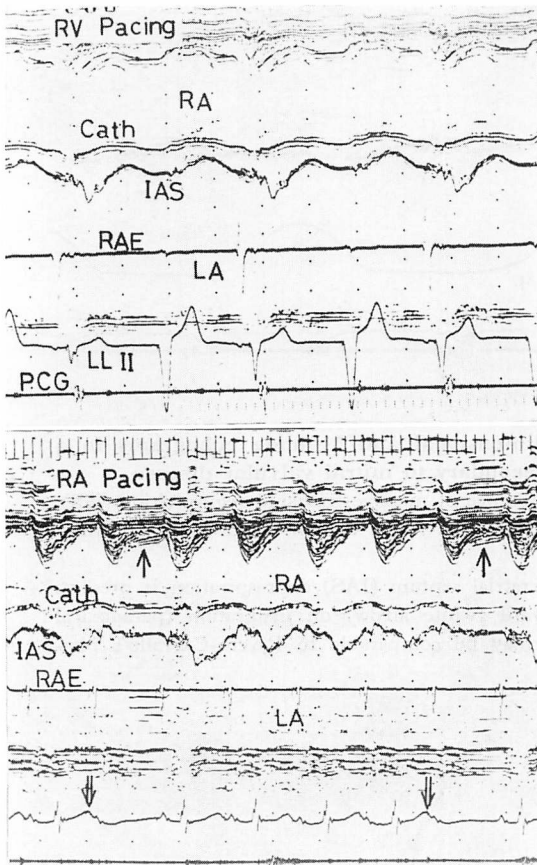
Note the increase of right atrial dimension (RA) on inspiration and the decrease on expiration. The left atrial dimension (LA) does not change by respiration.





**Fig. 9. The change of IAS motion in a case of atrioventricular block and mitral stenosis (71 y. M).**

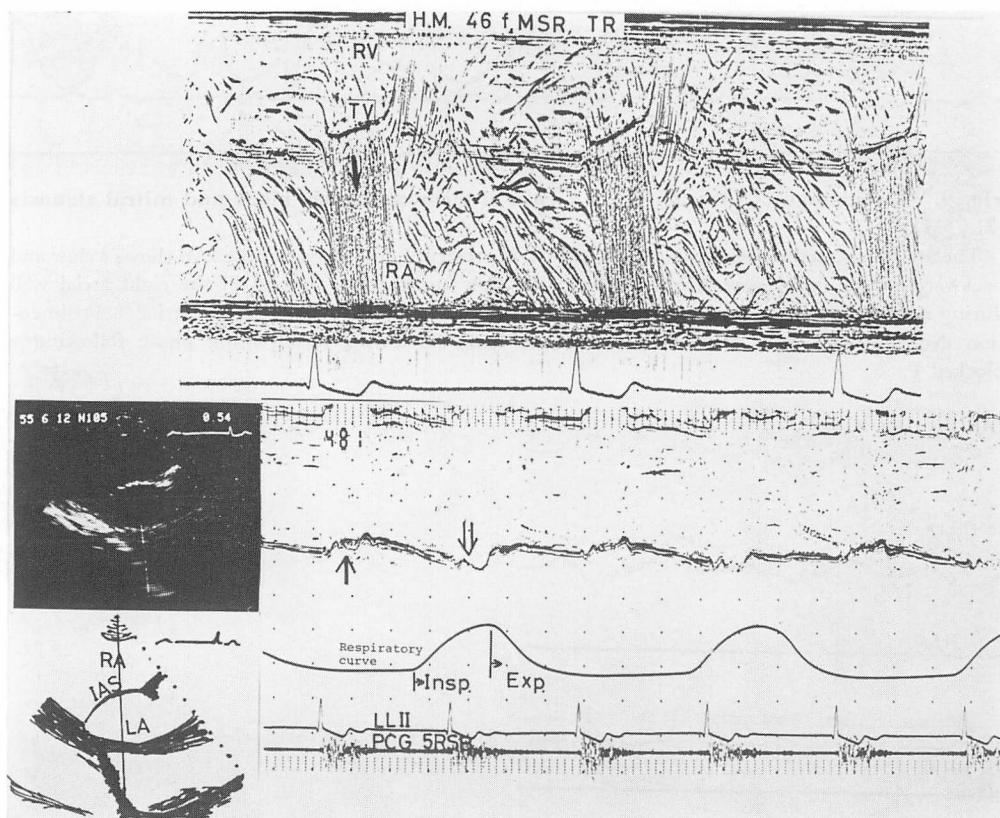
The atrial contraction following a blocked P( $\dot{P}$ ) is preserved, but thereafter the IAS shows a slow and backward motion (white arrow) in contrast to the slow and forward motion of the right atrial wall during atrial filling phase in the absence of ventricular contraction. Therefore, left atrial (LA) dimension decreases and right atrial (RA) dimension increases during atrial filling phase following a blocked P.



**Fig. 10. Echocardiograms demonstrating the changes of the left (LA) and right (RA) atrial dimensions induced by ventricular contraction during right ventricular (RV) or right atrial (RA) pacing.**

Note that the increase in the dimension, namely the increased filling, of both atria occurs during ventricular systole. In addition, both atrial fillings occur whenever ventricular contraction follows atrial contraction. Otherwise, the anterior motion of the right atrial wall (black arrows) and paradoxical IAS motion are slower during atrial filling whenever ventricular contraction does not follow the atrial contraction as indicated by blocked P waves (white arrows).

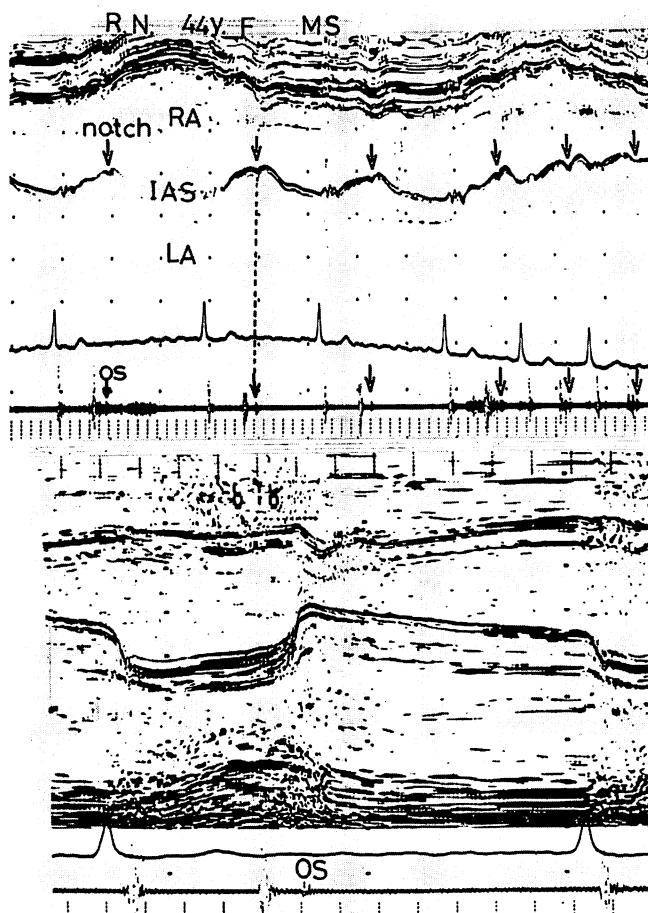
RAE=intraatrial electrocardiograms; Cath=catheter.



**Fig. 11. Contrast echocardiogram and two-dimensional and M-mode echograms in a patient with massive tricuspid regurgitation secondary to mitral valvular disease.**

The contrast echocardiogram demonstrates the presence of massive tricuspid regurgitation (TR). Massive TR as well as massive mitral regurgitation (MR) was demonstrated by angiocardiography.

In the lower panel, alternative motion of the interatrial septum (IAS) on respiration is present. During ventricular contraction, IAS moves backward (white arrow) on inspiration (paradoxical motion), whereas it is normal on expiration. This may be comparable to Rivero-Carvalho's phenomenon.



**Fig. 12. Echocardiograms of the interatrial septum (IAS) and the mitral valve in a patient with moderate mitral stenosis.**

Note a notch on the IAS coincident in time with the mitral opening snap (OS).

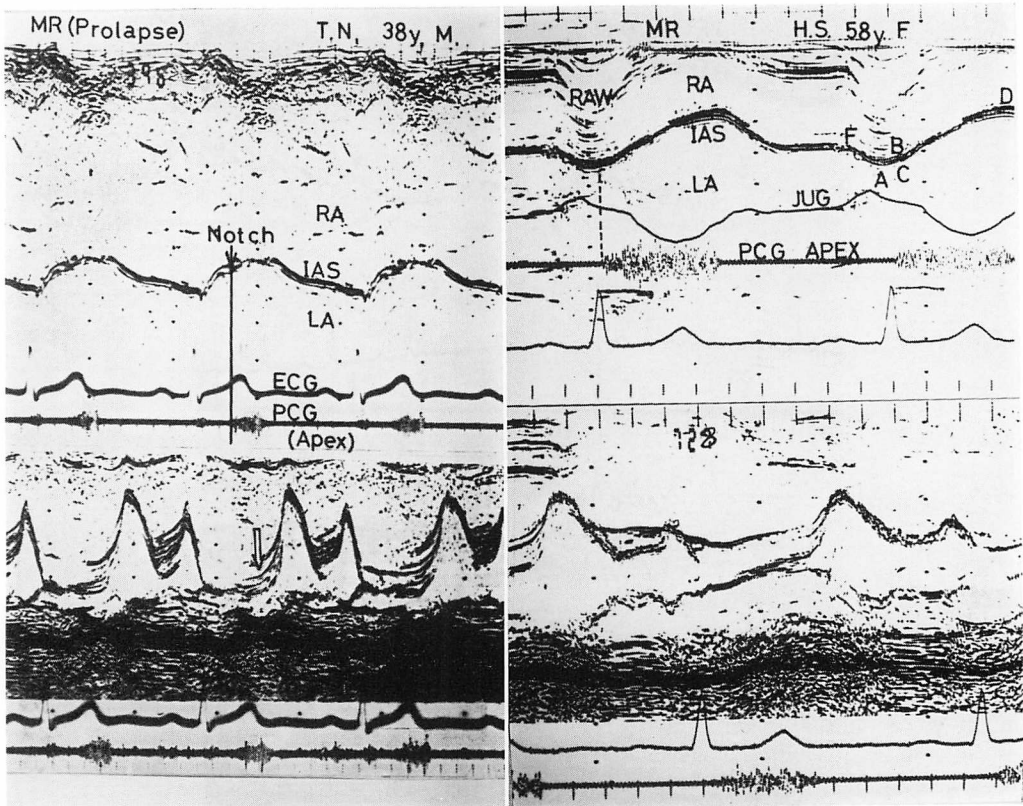
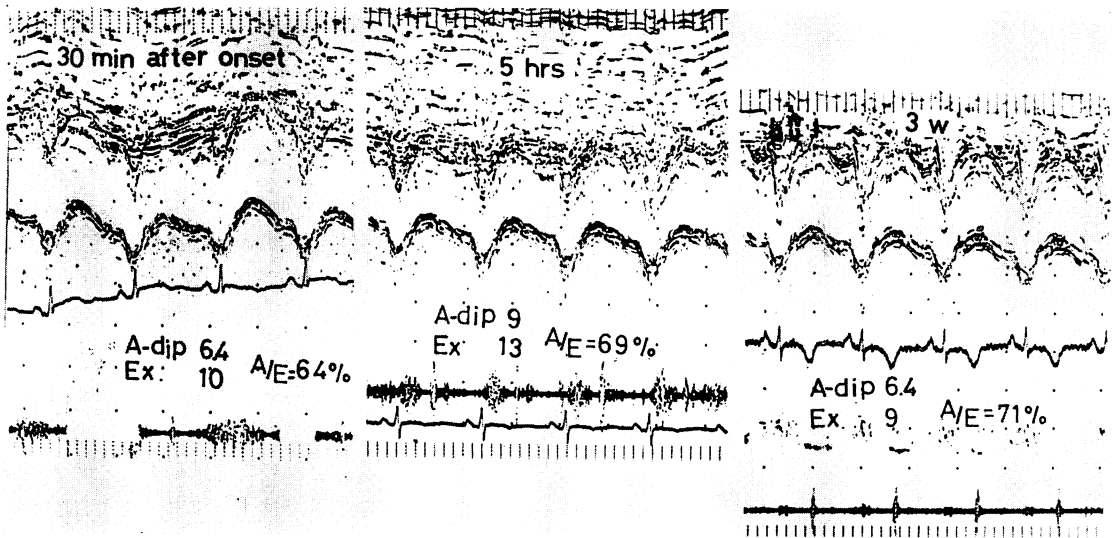


Fig. 13. Echocardiograms in tow patients with mitral regurgitation.

Left panel: In a case of mitral valve prolapse, there is a notch in the septal echo corresponding to the beginning of a late systolic murmur due to the prolapse (white arrow).

Right panel: The motion of the interatrial septum (IAS) is characterized by decreased B-C amplitude and increased excursion of the septum.



**Fig. 14. Serial recordings of the echocardiograms in a case with acute myocardial infarction.**  
 In each record, exaggerated atrial contraction is demonstrated, which is expressed by the increased A-dip.

時にのみ TR 特有の奇異性運動(下向き矢印)がみられた。これは Rivero Carvallo's 徴候を生ずると同じ理由によるものと思われる。

v) 僧帽弁狭窄症

**Fig. 12** は軽症ないし中等症の狭窄例の心エコー図であるが、上段のごとく心房中隔には僧帽弁開放音(OS)に一致してノッチがみられた(矢印)。

vi) 僧帽弁閉鎖不全症

**Fig. 13** 左図は僧帽弁逸脱に基づく弁閉鎖不全(Seller II)の心エコー図である。心雑音は収縮後期雑音であるが、その開始点にほぼ一致して、心房中隔エコーのC-D間にノッチがみられる。右図は一般的な僧帽弁閉鎖不全であるが、心房中隔エコーには特徴的な所見がみられる。すなわち、B-Cの振幅が減少し、左室からの逆流のために、C-Dは急峻に前方へ偏位し、振幅が増大している。

vii) 急性心筋梗塞症

**Fig. 14** は急性心筋梗塞症(広範な前壁梗塞)である。胸痛発生30分後の心エコー図(左図)は激しい胸痛を伴っているさいの記録であるが、心房

中隔と右房壁が明瞭に記録されている。この場合にもそうであるが、5時間後(中央図)、3週間後(右図)のいずれにおいても、心房収縮の関与の増大がA dipの深さやA/Exの増大として示されていた。

viii) 高血圧症

前掲の**Fig. 5**は高血圧患者の記録である。正常者の場合と異なり、A dipの深さの増大とA/Exの増大がみられる。正常対照群14名(30~74歳,  $49.2 \pm 16.1$ ; mean  $\pm$  SD)と高血圧患者(収縮期血圧170 mmHg以上か、または拡張期血圧100 mmHg以上のいずれか、またはその両者を充足するもの)10名(38~70歳,  $57.5 \pm 9.5$ ; mean  $\pm$  SD)についてA dipとA/Exを対比検討した。

**Fig. 15**はその結果である。A dipの深さは正常群の $4.4 \pm 1.2$  mm (mean  $\pm$  SD)に対し、高血圧症群では $6.2 \pm 1.5$  mmと有意に増大していた( $p < 0.01$ )。心房中隔の振幅は正常者群と高血圧症群はその間に有意差はみられなかった。A dipの深さと振幅の比A/Exは、正常者群 $0.44 \pm 0.12$

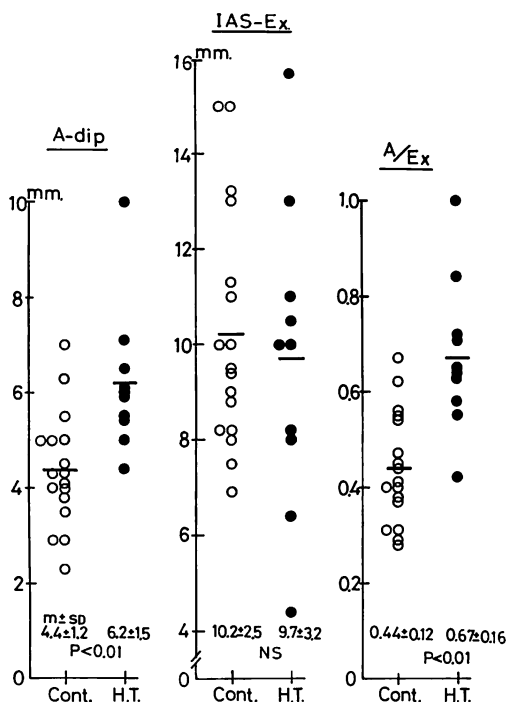


Fig. 15. Measurement values of the A dip and IAS-excursion (IAS-Ex.) and the ratio of these two (A/Ex.) in 14 normal subjects and ten hypertensive subjects.

Both the A dip and A/Ex are increased in hypertensive subjects compared to the normal subjects. (cf. Fig. 5)

に対し, 高血圧群  $0.67 \pm 0.16$  で, 両者間に有意差があった ( $p < 0.01$ ).

### 結 語

心房中隔の新しい記録方法として, 右季肋下アプローチを考案し, その内容を述べた. 本法によれば両心房と心房中隔を明瞭に記録でき, 中隔の検出率も高く (83%), したがってこの方法は両心房の循環動態を把握する上にきわめて有用な方法であることを, 具体例を挙げて報告した.

### 要 約

心エコー図法による心房中隔を超音波ビームに

直角方向で記録する方法として, 右季肋下アプローチ法を考案した. この方法ではトランスジューサーを右季肋下部に置き, 左上方背側に向けることにより, 超音波ビームを心房中隔に直角に向けることができる.

正常な心房中隔の動きは次のごとくであった. すなわち心電図 P 波に続いて心房収縮が生じると心房中隔は背方(左房側)に動き, 心室収縮により急速に前方に移動, 心室充満期にはふたたび背方に移動, ひき続き緩やかに背方運動を示す. この背方運動は心室の急速充満期と緩速充満期に相当する.

病的心ではそれぞれの疾患に特有な動きが認められた. 心房細動例では f 波に相当した細動が心房中隔にみられ, 僧帽弁狭窄症では僧帽弁開放音に一致してノッチが観察された. 三尖弁閉鎖不全症では収縮期に奇異性運動がみられた. 僧帽弁逸脱症では収縮後期雑音の開始にほぼ一致してノッチがみられ, 僧帽弁閉鎖不全では心房中隔の運動振幅が増加していた. 高血圧や心筋梗塞例では心房収縮に伴う心房中隔の振幅が正常に比し有意に増大していた.

この右季肋下アプローチによる明瞭な心房中隔の検出率は, 無作意に行った連続 150 例において 125 例 (83.3%) と高率であった.

### 文 献

- 1) Tei C, Tanaka H, Kashima T, Yoshimura H, Minagoe S, Kanehisa T: Real-time cross sectional echocardiographic evaluation of the interatrial septum by right atrium-interatrial septum-left atrium direction of ultrasound beam. *Circulation* **60**: 539, 1979
- 2) Tei C, Tanaka H, Nakao S, Tahara M, Kanehisa T: Echocardiographic analysis of interatrial septal motion. *Am J Cardiol* **44**: 472, 1979
- 3) Tanaka H, Tei C, Nakao S, Minagoe S, Tahara M, Sakurai S, Yoshimura H, Kashima T, Kanehisa T: Systolic motion and diastolic configuration of the interatrial septum in tricuspid regurgitation: An echocardiographic study. *J Cardiology*. **10**: 489, 1980