

超音波断層法による左室壁
運動異常の検出： Phase
analysis 法との対比

Detection of regional left
ventricular wall motion
abnormality by ultra-
sonic cardiotomography:
Comparison with phase
images of RI angiocardi-
ography

真城 巖
澤村 松彦
中田美智子
本村 正一
川口 義広
尾藤 慶三
木之下正彦
河北 成一
藪本 栄三*

Iwao MASHIRO
Matsuhiko SAWAMURA
Michiko NAKATA
Masakazu MOTOMURA
Yoshihiro KAWAGUCHI
Keizo BITO
Masahiko KINOSHITA
Seiichi KAWAKITA
Eizo YABUMOTO*

Summary

Left ventricular (LV) wall motion abnormality evaluated by LV contrast angiography was compared with that of RI angiography and ultrasonic cardiotomography (UCT). Phase images and UCT were performed in 15 patients with akinesis or dyskinesis (Group I), 17 with localized hypokinesis (Group II), and 11 without abnormality (Group III). In the RAO phase image, the LV was divided into apical, antero-lateral, and inferior segments. When there was a difference of more than 15 degrees in the mean of pixel phase values in each segment, the motion abnormality was judged to be present. The sensitivity was 90% in Group I and 25% in Group II, respectively, and the specificity was 86% in Group III. In the LAO phase images, when the standard deviation of phase values within the LV was more than 10 degrees, the motion abnormality was judged to be present. The sensitivity was 100% in Group I and 71% in Group II, respectively, and the specificity was 91% in Group III. In UCT, the sensitivity was 73% in Group I and 12% in Group II, respectively, and the specificity was 100% in Group III.

Thus, the RAO phase image is rewarding in evaluating the site of the motion abnormality, and

滋賀医科大学 第一内科

*同 放射線科

大津市瀬田月輪町 (〒520-21)

The First Department of Internal Medicine and

*Department of Radiology, Shiga University of
Medical Science, Seta, Otsu 520-21

Presented at the 25th Meeting of the Cardiology Society held in Tokushima, October 9-11, 1982

Received for publication March 7, 1983

the LAO phase image is also helpful in the detection. On the other hand, it was difficult to detect the abnormality of wall motion of the apical region by UCT.

Key words

Left ventricular wall motion abnormality

Ultrasonic cardiogram

Phase image

はじめに

核医学において、左室壁運動異常の検出の方法は、第1回循環時法や平衡時マルチゲート法によってなされている^{1,2)}。特に近年、両法にて得られた心容量曲線をフーリエ解析し、壁運動異常を検出する試みがなされている³⁻⁷⁾。

今回我々は、phase image を、画像診断法として特に臨床的に用いられている超音波心臓断層法と比較検討し、定量的 phase image 法の有用性について検討した。

対象と方法

対象は心筋梗塞、狭心症、うっ血型心筋症等の患者43例で、男性31例、女性12例、年齢は13歳から67歳(平均48.7歳)である。左室造影にて壁運動異常の程度と部位を分類した。壁運動異常の程度はPujadas⁸⁾の方法により求め、akinesis または dyskinesis を示した15症例(I群)、局所的な hypokinesis を示した17症例(II群)、および壁運動異常を認めない11症例(III群)に分類した。

Phase image 法: RI 検査施行にあたり、シンチカメラは Ohio Nuclear Σ 410 S, データ処理装置は Informatic Simis 3 にて行った。ピロリン 20 mg を静注し、約15分後に第1回循環時法を施行した。また ^{99m}Tc 20 mCi を静注し、第1斜位(RAO)30度より撮影、数拍の R-R 間隔を16分割し、おのおの加算して16イメージを作成した。得られた心容量曲線をフーリエ解析し、その一次高周波成分から RAO phase image を作成した。

平衡時マルチゲート法は、心室中隔が一番よく描出できる第2斜位(LAO)より撮影し、約200

~300心拍から16イメージを作成して LAO phase image を得た。

RAO phase image では、壁運動の評価が困難であった basal を除く apical, anterolateral および inferior の3 segment について、各ピクセルの phase value の平均値を算出して、その segment 間の平均値の差が15度以上あれば壁運動異常ありと仮定した。Fig. 1 に I 群の1例を示す。

LAO phase image では、左室の各ピクセルの phase value より標準偏差を算出し、その差が10度以上の時に壁運動異常ありと仮定した。Fig. 2 に I 群の1例を示す。

断層心エコー図法では断層図と M モード心エコー図の両者を同時に記録した。超音波装置には東芝製セクター電子走査型超音波診断装置 SSH-11A を用い、記録はビデオテープおよびポラロイド写真により行った。M モード心エコー図の記録は Honeywell 製 strip chart recorder にて行った。壁運動異常の判定は、おもにビデオテープの再生像を反復観察することにより定性的に行った。Fig. 3 に示すごとく、探触子を胸骨左縁および心尖部に置き、左室長軸および短軸断面、RAO および LAO で四腔断層像を記録した⁹⁾。壁運動の部位は American Heart Association 分類の1, 2, 4, 5, 6, 8 を anteroseptal-lateral, 3, 7 を inferior, 9 を apical と総括して (Fig. 3), RI による phase image と比較検討した。Figs. 4, 5 に I 群の断層心エコー図の2例を示す。

結 果

左室造影検査と RI 造影による検査の期間が1ヵ月以内で、かつ患者の状態が特に変化しなかった症例において、first pass RAO による global な左室駆出率 (EF) を time activity curve より

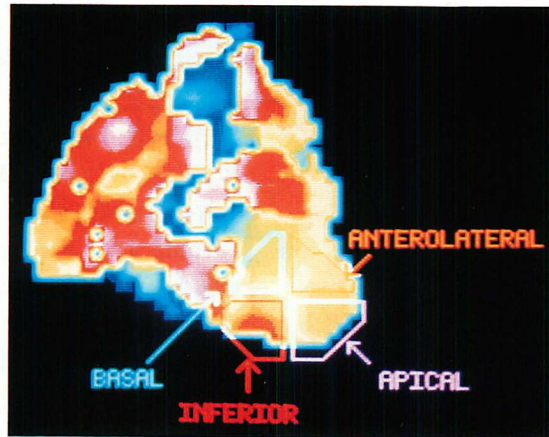


Fig. 1. Right anterior oblique (RAO) phase image in a case with inferior myocardial infarction.

Four segments of the left ventricle are shown. The means of pixel phase values within each segment are as follows:

Anterolateral segment: 165.6 degrees, Apical segment: 171.2 degrees, and Inferior segment: 195.0 degrees.

Phase delay is noticed in the inferior segment, indicating the presence of wall motion abnormality.

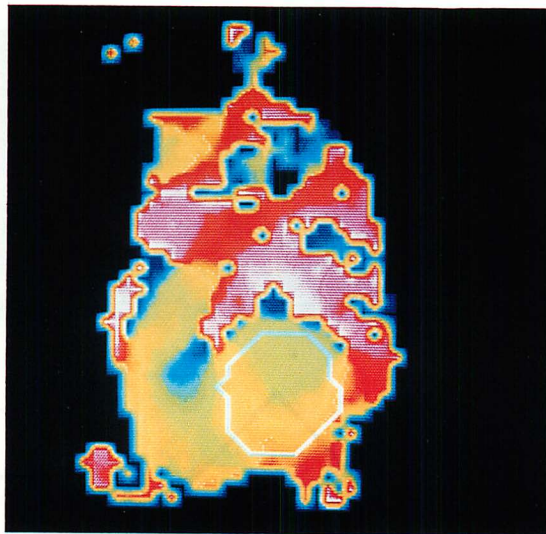


Fig. 2. Left anterior oblique (LAO) phase image in a case with inferior myocardial infarction.

The left ventricle is shown. Standard deviation of pixel phase values in the left ventricle is 19.35 degrees, indicating the presence of wall motion abnormality.

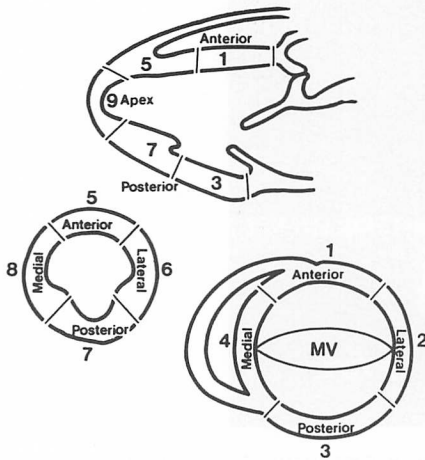


Fig. 3. Schematic representation of left ventricular segments utilized in the evaluation of regional wall motion abnormality.⁹⁾

求め, 左室造影法による EF と比較した (Fig. 6). その結果, $r=0.75$, $p<0.01$ という有意な正相関を認めた.

平衡時法 LAO による EF と左室造影法による EF との対比では (Fig. 7), $r=0.88$, $p<0.001$ の有意な正相関を認めた.

Table 1 に RAO phase image に基づく局所壁運動異常の検出率を示す. I 群では, 左室造影にて心尖部壁運動異常をみた 6 例中 5 例で部位診断が一致したが, 他の 1 例では RAO phase image 下壁の異常と判定された. 下壁運動異常を有する群では, 全 7 例で部位診断が一致した. II 群では心尖部の 1 例で部位診断が一致したが, phase analysis では 3 例の hypokinesis を壁運動異常なしと判定した. 前壁側壁の場合, 1 例では phase analysis で壁運動異常なしと判定した. 下壁では 3 例中 1 例で, phase analysis では壁運動異常ありと判定しているが, 残りの 2 例では壁運動異常

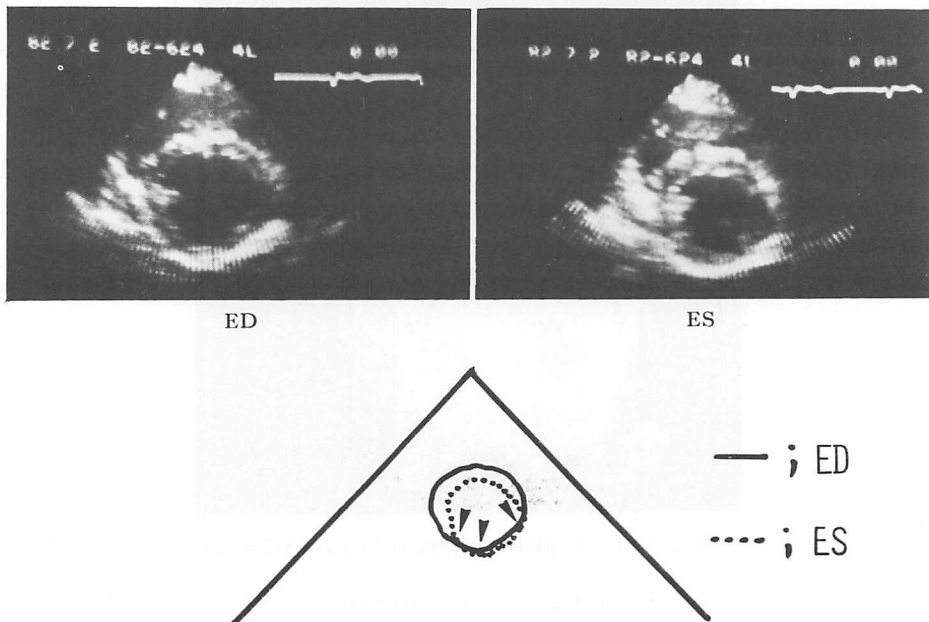


Fig. 4. Representative two-dimensional short-axis echocardiograms and the schematic representation in a case of inferior wall motion abnormality (arrows).

ED=end-diastole; ES=end-systole.

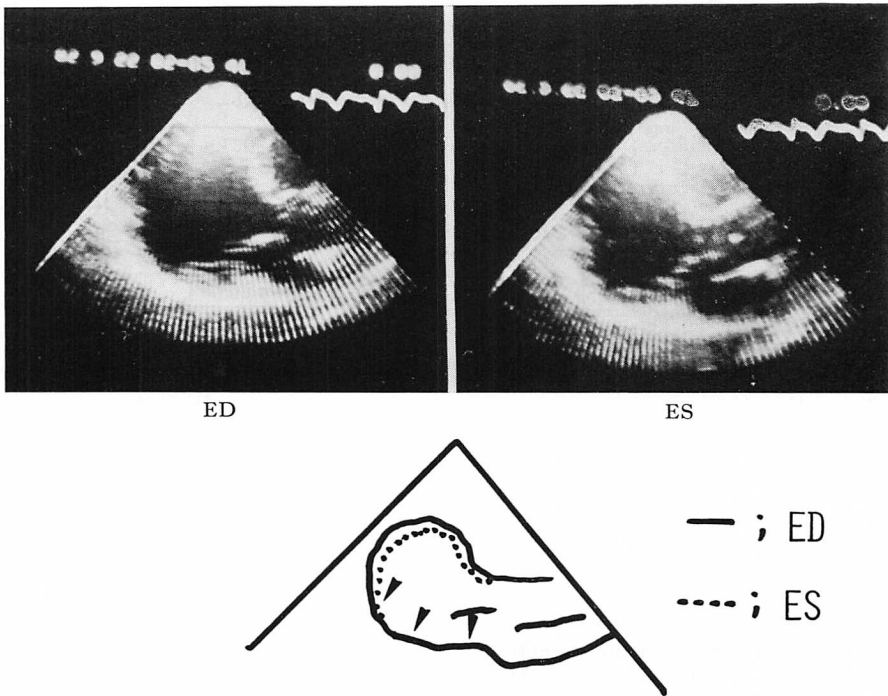


Fig. 5. Representative two-dimensional apical long-axis echocardiograms and the schematic diagram in a case of postero-inferior wall akinesis (arrows).
Abbreviations: the same as in Fig. 4.

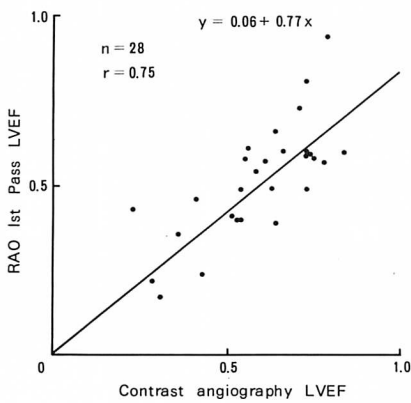


Fig. 6. Correlation of left ventricular ejection fraction (LVEF) by RAO phase image and by cine left ventriculography.

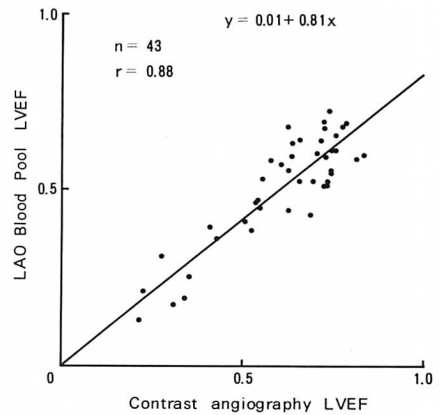


Fig. 7. Correlation of left ventricular ejection fraction (LVEF) by LAO blood pool image and by cine left ventriculography.

Table 1. Diagnostic accuracy in the detection of wall motion abnormality (WMA) by RAO phase image correlated with left ventriculography (LVG).

LVG		phase image	apical	inferior	WMA (-)
Group I	apical		5	1	
	inferior			7	
Group II	apical		1		3
	anterolateral				1
Group II	inferior			1	2
				1	6
Group III					

Group I $\frac{12}{13}$ (92%)
 Group II $\frac{2}{8}$ (25%)
 Group III $\frac{6}{7}$ (86%)

The numbers in the shaded areas in Tables 1 to 3 are the cases in which the diagnosis by phase image was consistent with that of LVG.

Table 2. Diagnostic accuracy in the detection of wall motion abnormality (WMA) by LAO phase image correlated with left ventriculography (LVG).

LVG		phase image	WMA (+)	WMA (-)
Group I	apical		8	
	inferior		7	
Group II	apical		7	1
	anterolateral		1	1
Group II	inferior		4	3
			1	10
Group III				

Group I $\frac{15}{15}$ (100%)
 Group II $\frac{12}{17}$ (71%)
 Group III $\frac{10}{11}$ (91%)

なしと判定した。このように Group II での sensitivity は 25% と低く, RAO first pass 法による hypokinesis の診断適中率は低かった。壁運動異常のない III 群では, RAO first pass 法により 7 例中 1 例で壁運動異常ありと判定した。

Table 2 に LAO phase image による壁運動

Table 3. Diagnostic accuracy in the detection of wall motion abnormality (WMA) by ultrasonic crdiotomography (UCT) correlated with left ventriculography (LVG).

LVG		UCT	apical	inferior	WMA (-)
Group I	apical		5		3
	inferior			6	1
Group II	apical				8
	anterolateral				2
Group II	inferior		1	2	4
					11
Group III					

Group I $\frac{11}{15}$ (73%)
 Group II $\frac{2}{17}$ (12%)
 Group III $\frac{11}{11}$ (100%)

異常の検出率を示す。I 群では全 15 例で壁運動異常ありと判定した。II 群では 17 例中 12 例で壁運動異常ありと判定し, したがって sensitivity は 71% であった。壁運動異常(-)の III 群では 11 例中 10 例を壁運動異常なしと判定し, specificity は 91% であった。

Table 3 に心断層法による壁運動異常検出率を示す。I 群では心尖部において 8 例中 5 例で診断の一致を見たが, 下壁では 7 例中 6 例を診断し得, したがって I 群での sensitivity は 73% であった。II 群では心尖部にて全 8 例, 前壁側壁では 2 例とも, 診断できなかった。下壁においても診断率は低く, したがって II 群全体での sensitivity は 12% に留った。他方, III 群では全 11 例で診断が一致し, 断層法の specificity は高かった。

考 按

左室壁運動異常の検出法として汎用されているアイソトープ法と超音波診断法は, いずれも優れた方法であると考えられるが, それぞれの長所と欠点に関し, 両者を同一例について検討した報告は数少ない。本報告で取扱った症例は, いずれも両

検査の間隔が短かく、かつその間に著変を認めない例なので、この両方法の比較検討には十分耐え得るものである。

現在、壁運動異常の最終的基準 (gold standard) は左室造影法である。その結果には種々の批判もあり得るが、現在は他にこのような基準がないので、これ以外の方法は、一応造影法と対比する以外に検討の方法がないと考えられる。

RAO および LAO phase image 法は、十分予測されるように、平均位相差をある程度に限定すると (RAO では 15 度以上、LAO では 10 度以上)、造影法との間に診断上かなり高い一致率がみられ、これは超音波断層法に優るものであった。しかしながらこの定量法には診断上の限界があり、ことに局所的な hypokinesis の診断には限界がある。しかし断層法でもこの点は同様で、これは両方法に共通した問題点といえる。

しかしながら超音波法では心尖部の akinesis や hypokinesis の診断が記録の不備に伴って数多く認められ、この点は phase image 法との大きな差になっている。したがって phase image 法は左室壁運動異常の検出に関し、造影法に比肩し得る gold standard と見做すことが出来ると思われる。

以上より、壁運動異常を phase image の segment 単位等の位相平均、標準偏差から診断する定量的方法は有用なものと考えられた。LAO phase image は、壁運動検出に優れた方法であり、RAO phase image は部位決定に有利な方法と考えられた。

要 約

First pass (RAO) および gated blood pool (LAO) シンチグラフィと超音波心臓断層法による局所壁運動異常の検出率を、左室造影法による壁運動異常と対比検討した。対象は心筋梗塞、狭心症、うっ血型心筋症 43 例で、左室造影所見により I 群 (akinesis or dyskinesis 15 例)、II 群 (局所的な hypokinesis: 17 例) および III 群

(壁運動異常のない 11 例) に分けた。

RAO phase image により左室を apical, anterolateral, inferior の 3 segment に分割し、その部位での壁運動異常の有無を調べ LAO phase image からは、左室全体の位相解析より壁運動異常の有無を調べた。断層心エコー図では左室長軸、短軸および心尖部長軸像を求め、apical, antero-septal-lateral, inferior の 3 segment に分画した。

I 群の壁運動異常の検出率は RAO 法で 12/13 (90%)、LAO 法で 15/15 (100%)、断層法で 11/15 (73%) であり、II 群での壁運動異常検出率は RAO 法で 2/8 (25%)、LAO 法で 12/17 (71%)、断層法で 2/17 (12%) であった。一方、III 群での壁運動異常の判定は RAO 法で 6/7 (86%)、LAO 法で 10/11 (91%) 断層法では 11/11 (100%) であった。このように断層法では hypokinesis の検出率が低く、特に心尖部の hypokinesis の判定が至難であった。

文 献

- 1) Jengo JA, Mena I, Blaufuss A, Criley JM: Evaluation of left ventricular function (ejection fraction and segmental wall motion) by single pass radioisotope angiography. *Circulation* 57: 326, 1978
- 2) Papapietro SE, Yester MV, Logic JR, Tauxe WN, Mantle JA, Rogers WJ, Russell RO, Rackley CE: Method for quantitative analysis of regional left ventricular function with first pass and gated blood pool scintigraphy. *Am J Cardiol* 47: 618, 1981
- 3) Adam WE, Tarkouska A, Bitter F, Stauch M, Geffers H: Equilibrium (gated) radionuclide ventriculography. *Cardiovasc Radiol* 2: 161, 1979
- 4) Links JM, Douglass KH, Wagner HN: Patterns of ventricular emptying by Fourier analysis of gated blood-pool studies. *J Nuclear Med* 21: 978, 1980
- 5) 生野善康, 田中忠治郎, 竹内一秀, 奥久雄, 吉村隆善, 木積一憲, 南川博司, 井上英二, 小松裕司, 越智宏暢, 古川宏太郎, 西本正紀, 川合清毅, 坂口一成: RI アンギオ法における amplitude image と phase image による前壁中隔梗塞の検討 (Clinical usefulness of RI angiography using amplitude image

- and phase image by Fourier analysis for the detection of anteroseptal myocardial infarction). *J Cardiography* **11**: 791, 1981 (in Japanese)
- 6) Botvinick E, Dunn R, Frais M, O'Connell W, Shosa D, Herfkens R, Scheinman M: The phase image: Its relationship to pattern of contraction and conduction. *Circulation* **65**: 551, 1982
 - 7) 玉木長良, 向井孝夫, 石井 靖, 山本和高, 湊小太郎, 藤田 透, 鳥塚莞爾, 田巻俊一, 吉田 章, 門田和紀, 神原啓文, 河合忠一: phase analysis による左室局所壁運動の定量的評価——位相分布ヒストグラムによる検討——(Quantitative evaluation of asynchrony of the left ventricle using phase analysis). *Jpn J Nucl Med* **18**: 1241, 1981 (in Japanese)
 - 8) Pujadas G: *Coronary Angiography*. McGraw-Hill Book Co., New York, 1980, p 142
 - 9) Heger JJ, Weyman AE, Wann LS, Rogers EW, Dillon JC, Feigenbaum H: Cross-sectional echocardiography in acute myocardial infarction: Detection and localization of regional left ventricular asynergy. *Circulation* **60**: 531, 1979