

Perfluorochemical 乳劑  
を用いた経静脈左心系コン  
トラスト心エコー図法

Contrast echocardiogra-  
phy of the left heart by  
intravenous injection of  
perfluorochemical emul-  
sion

松田 光生  
桑子 賢司  
杉下 靖郎  
伊藤 巖  
赤塚 孝雄\*

Mitsuo MATSUDA  
Kenji KUWAKO  
Yasuro SUGISHITA  
Iwao ITO  
Takao AKATSUKA\*

**Summary**

We evaluated a new method of contrast echocardiography of the left heart utilizing the intravenous injection of perfluorochemical emulsion (PFC emulsion: Fluosol-DA 20 W/V%: Green Cross Corp), which was prepared as artificial blood. Observations were made in 18 open-chest dogs. To assess the possibility of detection of mitral valve regurgitation and myocardial perfusion by this method, a small series of experiments were made.

Results were as follows:

1. Following the appearance of contrast echoes in the right heart after the injection of PFC emulsion (10 ml) into the inferior vena cava, the left heart contrast echo images were clearly obtained in 16 of the 18 dogs, and they were visible but weak in the remainder 2.
2. The solution of surfactants (Pluronic F-68, yolk phospholipids, and glycerol), which were added to Fluosol-DA, was also used as contrast agent in 6 dogs. The left heart was also opacified by contrast echoes after intravenous injections. However, the density of the left heart contrast echoes appeared lower, as compared with that after the injection of PFC emulsion.
3. When oxygen (95%) was mixed in PFC emulsion or inhaled through the intratracheal tube, the left heart contrast images were slightly enhanced.
4. In 4 of 6 dogs with surgically created mitral valve regurgitation, systolic contrast echoes in the left atrial cavity were detected on the M-mode echograms after the intravenous injection of PFC emulsion (15 ml). These echoes appeared to move across the mitral valve from the left ventricle to the left atrium or away from the mitral valve in the left atrium.
5. The video density of the left ventricular wall increased by 20% after PFC emulsion injection

筑波大学臨床医学系 内科

\*同 基礎医学系医工学

茨城県新治郡桜村天久保 2-1-1 (〒305)

Department of Internal Medicine, Institute of  
Clinical Medicine, and \*Department of Biomedical  
Engineering, Institute of Basic Medical Sciences,  
University of Tsukuba, Sakura-mura, Niihari-gun,  
Ibaraki Prefecture 305

Presented at the 25th Meeting of the Cardiography Society held in Tokushima, October 9-11, 1982  
Received for publication April 23, 1983

(15 ml, i.v.) in a dog.

6. The dogs in our study did not show any arrhythmias or other significant changes in ECG during and after the injection of PFC emulsion.

We conclude that the intravenous injection of PFC emulsion produces satisfactory contrast images of the left heart safely in open-chest dogs. This method can be used to detect mitral valve regurgitation and myocardial perfusion. The source of the observed contrast echo may consist of not only PFC particles, but also microbubbles stabilized by surfactants or carried by PFC. The clinical application of the present methods requires further consideration of the dosage and concentration of the emulsion, and the potential toxic effect of the rapid injection of PFC emulsion.

#### Key words

Contrast echocardiography      Perfluorochemical emulsion      Enhancement of contrast echo      Mitral regurgitation      Myocardial perfusion

### はじめに

超音波エコー源となり得るコントラスト物質を、血管や心腔内に注入しながら記録するコントラスト心エコー図法は、Gramiak と Shah により導入され、エコー図に記録される心内構造物の同定や、逆流、短絡の診断に用いられてきた<sup>1,2)</sup>。最近では、本法を用いて心筋の灌流異常を検出しようとする試みもある<sup>3)</sup>。ただし従来の方法では、左心系のコントラスト心エコー図を得るためには、カテーテルを左心系に挿入してコントラスト物質を注入する必要があった。このため超音波心エコー図法の、非侵襲的であるという特長を十分には生かすことができなかつた。

もし肺毛細管を通過し、しかも超音波エコー源となり得る物質があれば、非侵襲的な左心系コントラスト心エコー図法が可能となるはずである。このような試みとして、最近 Bommer ら<sup>4)</sup>は、生理食塩水ないし血液に表面活性剤を加えて静脈内に注入した結果を報告している。それによると、表面活性剤により液体中の微小な気泡が安定化し、これらが肺毛細管を通過して、左心系のコントラストエコー源になるという。

我々は、肺毛細管を通過して左心系でコントラストエコー源になり得る物質として、人工血液として開発された perfluorochemical 乳剤 (PFC 乳剤: ミドリ十字製) に注目した。PFC 乳剤のう

ち、臨床用に開発された Fluosol-DA 乳剤を例にとると、PFC の粒子の大きさは平均  $0.1 \mu$  であり、また PFC の音響インピーダンスは、 $38^{\circ}\text{C}$  にて  $3.02 \times 10^5 \text{ g/cm}^2 \cdot \text{sec}$  と、血液の音響インピーダンスの 2 倍近い大きさを持っているので、上記の条件を十分に備えた物質であると思われる。しかも PFC は酸素運搬能を持つため、結合した酸素が気泡化してエコー源となる可能性もある。また人工血液中には、PFC を乳剤とするために表面活性剤が混入してあり、これによって安定化された気泡もエコー源になり得る。

本研究の目的は、PFC 乳剤を用いた経静脈左心系コントラストエコー図法が、実際に利用可能か否かを実験的に検討することである。また酸素によるコントラストエコー増強の有無と、PFC 乳剤に混入されている表面活性剤の効果の検討も行った。さらに本法の臨床的意義として、逆流や心筋灌流異常の診断への応用が考えられるが、これらの可能性についても若干の実験的検討を加えた。

### 方 法

#### 1. コントラスト物質

PFC のうち、臨床用の人工血液として開発された Fluosol-DA の乳剤をコントラスト物質として用いた。Fluosol-DA 乳剤は、PFC (perfluorodecalin: 14.0W/V%; perfluorotripropylamine:

6.0 W/V%) を、表面活性剤である Pluronic F-68 (2.7 W/V%), yolk phospholipids (0.4 W/V%), および glycerol (0.8 W/V%) とともに、電解質溶液に混じたものである。また比較のために、Fluosol-DA 乳剤から PFC を除いた表面活性剤のみの電解質溶液をも用いた。

2. 超音波装置および記録装置

超音波エコー図は、M モード・断層心エコー装置(東芝製 SSH-11A)を用いて記録した。探触子の発信周波数は 2.4 MHz である。M モード心エコー図の記録は strip chart recorder (Honeywell 製)を用い、断層心エコー図の記録はビデオテープレコーダー (VTR: ビクター製および Sony 製) によった。Sony 製の VTR は video densitometry のための記録装置であり、心機能解析用に開発したシステム<sup>5)</sup> (Fig. 1) の一部である。すなわち、この装置を用いて、超音波装置からの画像を直接 address および心電図とともに記録し、再生のさいに graphic display (Graphica 製 I 5048: 512×512×8 bit) と mini computer (YHP 製 1000F), および scroll monitor を組み合わせ、心電図を用いて任意の心時相の画像を選び出すことができる。Video densitometry は、graphic display に表示した画像において、領域を任意に指定して行った。

3. 動物実験

雑種成犬 18 頭 (11~21 kg) を対象にして、ペントバルビタール (25 mg/kg) の静脈内注射による麻酔後に、人工呼吸を行いながら左側開胸した。太腿静脈からカテーテルを挿入して、先端を下大静脈に置いた。超音波探触子を心尖部に直接置き、四腔断面像をモニター上に描出し、二方向 M モード心エコー図のビーム方向を、右室と右房、および左室と左房を通るように定めた (Fig. 2A)。

PFC 乳剤注入に先立って人工呼吸器を停止し、断層心エコー図を VTR で、M モード心エコー図を strip chart recorder (紙送り速度 25 mm/sec) で記録しながら、下大静脈においたカテーテルから、PFC 乳剤 10 ml を急速に注入した。18

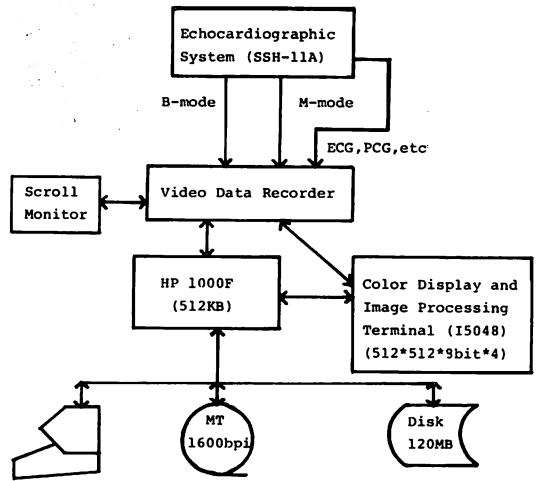


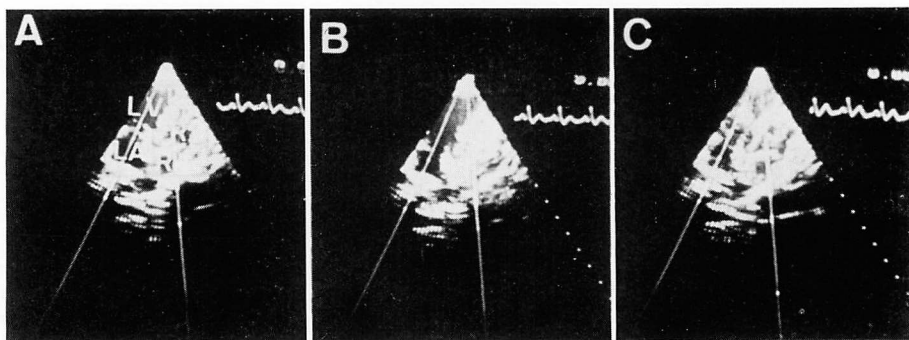
Fig. 1. Block diagram of the system for video-densitometry.

Two-dimensional echocardiograms are recorded on the video tape simultaneously with the frame address, line address, and the physical parameters such as ECG. Video frames, before and after injection of contrast agent, are synchronized to the same cardiac phase by using a simultaneously recorded ECG. Videodensity of the same region in two frames are measured by using an image processing terminal and a mini computer.

頭のうち6頭では、PFC を含まない表面活性剤溶液 10 ml の静脈内注入も行った。

また PFC の酸素運搬能に基づく左心系のコントラストエコーの増強が起こるか否かを検討するため、ビーカーの中の PFC 乳剤に、あらかじめチューブを通じて 95% 酸素を混入した後、および人工呼吸器により 95% 酸素を5分間吸入させた後に、PFC 乳剤を静脈内注入して、左心系に認められるコントラストエコーの強度を観察し、酸素を用いない場合と比較した。

経静脈左心系コントラスト心エコー図法による、僧帽弁逆流および心筋灌流異常の診断の可能性を検討した。6頭のイヌで、左室後壁から角膜刀を挿入して、後乳頭筋ないし腱索の一部を破壊した後に、PFC 乳剤 15 ml を急速に静脈内に注入して、僧帽弁口における逆流の有無を M モー



**Fig. 2. Contrast echocardiograms after intravenous injection of perfluorochemical emulsion (Fluosol-DA 20 W/V%, 10 ml: Green Cross Corp.).**

The apical four chamber view is monitored (A). Following contrast opacification of the right heart by the injection of perfluorochemical emulsion (B), contrast echoes in the left heart are clearly visible (C).

RA=right atrium; RV=right ventricle; LA=left atrium; LV=left ventricle.

ド心エコー図により観察した。他の1頭のイヌで PFC 乳剤 15 ml の静脈内注入の前後で、心室壁のエコー強度の変化を観察した。探触子は右室前壁に置き、乳頭筋 レベルで、左室短軸断層図を VTR に記録した。

Video densitometry は、拡張終期の一連の画像を、同時記録した心電図を用いてビデオテープから選びだし、指定した領域の video density を順次計測した。PFC 注入前の3心拍における画像の video density の平均値と、PFC 注入後に video density が最高値を示した心拍と、その前後の各1心拍との、合計3心拍における画像の video density の平均値を求めた。

## 成 績

1. PFC 乳剤を静脈内注入すると、右心系にコントラストエコーが出現 (Fig. 2B) した数心拍後に、左心系にコントラストエコーが出現した (Fig. 2C)。左心系のコントラストエコーは右心系のコントラストエコーよりも微弱であった。また左心系のコントラストエコーの強度には個体差があったが、全例に出現した。ただし2例では、非常に弱いエコーであった。

2. PFC を含まない表面活性剤溶液によって

も、左心系にコントラストエコーが出現したが、その強度は明らかに PFC 乳剤によるコントラストエコーよりも微弱であった (Fig. 3)。

3. 95% 酸素の混入ないし吸入により、左心系のコントラストエコーがわずかながら増強した (Fig. 4)。吸入による増強効果の方が、やや強い傾向にあった。

4. 僧帽弁の逆流をつくると、6頭のうち4頭で PFC 静脈内注入後の M モード心エコー図において、収縮中期に左室内から僧帽弁を越えて左房内に進入するか、左房内で速い速度で僧帽弁から遠ざかるように動くコントラストエコーが認められた (Fig. 5)。弁を破壊する前には、左室内のコントラストエコーは収縮中期に僧帽弁に向かって動いても、左房内に進入することはなかった。また左房内で僧帽弁から遠ざかるように動くコントラストエコーは認められないか、認められても、その速度が左室内の僧帽弁に向かうコントラストエコーの速度よりも明らかに遅く、弁破壊後のコントラストエコーの動きとは容易に区別ができた。

5. PFC 乳剤を注入しても、肉眼的には心室壁のエコー強度に明らかな変化は認められなかったが、video densitometry を行うと、density が

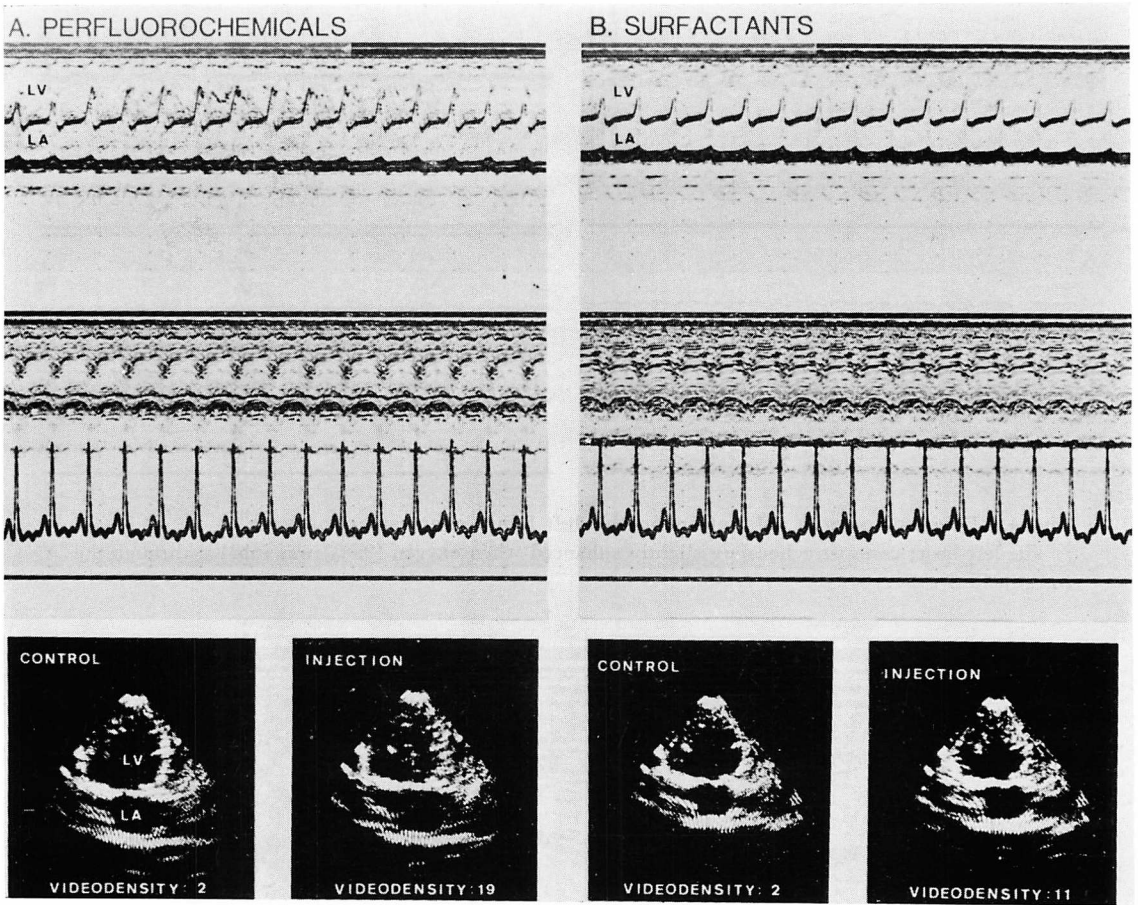


Fig. 3. Contrast echocardiograms after the injection of perfluorochemical emulsion (A) and solution of surfactants (B).

The density of the left heart contrast echoes after the injection of perfluorochemical emulsion is higher than that after the injection of surfactant solution alone.

約20%増加していた (Fig. 6).

6. PFC 乳剤注入のさいに、心電図に不整脈、著明な波形の変化が観察された例はなかった。


考 按

PFC 乳剤の静脈内注入により、対象としたイヌ18頭の全例に(2頭では微弱であったが)左室内のコントラストエコー像が出現したが、このような高い出現率が得られた理由として、この実験が開胸犬によるものであり、しかもコントラスト物質の注入量が比較的多いということもあるかも




しれない。しかし、PFC 乳剤を経静脈左心系コントラスト心エコー図法に用いた初めての試みとしては、満足すべき結果であろう。また本法を僧帽弁逆流や心筋灌流異常の診断など、臨床面に応用できる可能性があることも示唆されたといえる。

コントラスト物質の注入量や記録条件を、臨床応用にさいし、種々の診断の目的別に決定することは今後の課題である。単に左心系のコントラストエコー像を得るだけであれば、我々の経験では、さらに少ない注入量(5 ml 以下)でも十分に

**CONTROL**

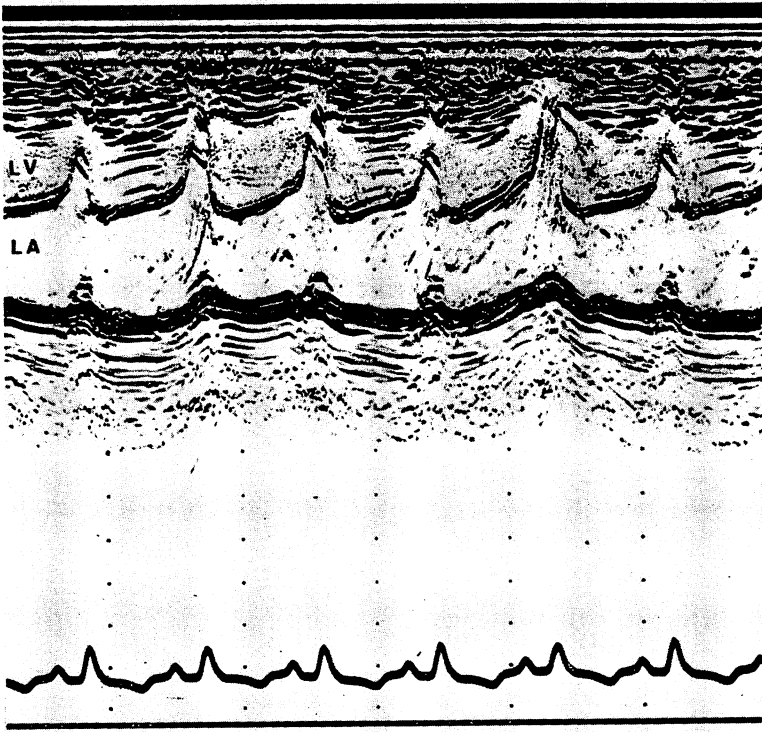


**OXYGEN INHALATION**



**Fig. 4. Effect of oxygen inhalation on the left heart contrast echograms.**

The left heart contrast echoes are slightly enhanced when oxygen (95%) was inhaled through the intratracheal tube.



**Fig. 5. Contrast echogram in a dog with surgically created mitral valve regurgitation.**

Systolic contrast echoes in the left atrium (LA) are detected after the intravenous injection of perfluorochemical emulsion (15 ml).

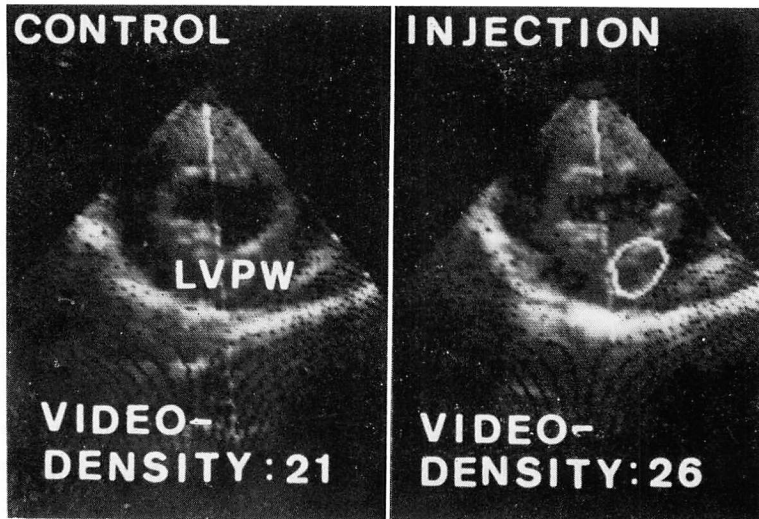


Fig. 6. Videodensitometry of the left ventricular wall after the intravenous injection of perfluorochemical emulsion (15 ml) in a dog.

The videodensity of the posterior left ventricular wall increases by 20% after the injection. LVPW=left ventricular posterior wall.

あった。しかし逆流の診断に関しては、15 ml を注入しても、6 例中 4 例にしか逆流の検知ができず、満足すべきものではない。心筋の血流分布の診断に関しても、15 ml の注入では肉眼的に判別できるような像は得られず、video densitometry によりかろうじて検知できる程度の変化しか生じないが、これらを臨床的条件に置きかえると、大量の PFC 乳剤 (少なくとも 50 ml 以上) を急速注入しなければならないことになる。実際の臨床応用に際さいしては、高濃度の乳剤を用いるか、何らかのエコー増強法を工夫する必要があると思われる。

本法で認められた左心系のコントラストエコー像のエコー源については、なお問題が残る。エコー法による装置では、音響インピーダンスの差が  $10 \times 10^2 \text{ g/cm}^2 \cdot \text{sec}$  程度で、約 7~8 dB の強度レベルのエコーが生じるという<sup>6)</sup>。液体中の粒子により生じる超音波の散乱の強度は、音響インピーダンスの差のみならず、粒子の大きさと単位液体中における数にもよるから、いちがいにはいえないが、血液と PFC の間にある  $10 \times 10^4 \text{ g/cm}^2 \cdot \text{sec}$

程度の音響インピーダンスの差は、PFC の粒子がエコー源となるために十分な差であると思われる。しかし本研究でも示されたように、PFC 乳剤に含まれる表面活性剤溶液のみの静脈内注入で得られる左心系のコントラストエコーの強度は、PFC 乳剤により生じたものよりも明らかに弱いから、PFC 乳剤により生じる左心系のコントラストエコーの一部は表面活性剤により安定化された微小気泡によるものとしても、そのみによってはすべての現象を説明できない。また酸素によりコントラストエコーが増強されたことから、PFC により運搬された酸素が気泡化して、エコー源となっている可能性もある。

いずれにせよ、経静脈性左心系コントラストエコー図法において、単なる表面活性剤溶液よりも、PFC 乳剤はより優れたコントラスト物質であるといえる。また視点をかえれば、酸素の混合ないし吸入によるコントラストエコー増強法は、臨床応用にさいして、有用な方法となるかもしれない。

Fluosol-DA は臨床用の人工血液として開発さ

れ, 近い将来, 実際に臨床的に用いられ始めると思われるが, その急速注入にさいしての安全性はまだ確認されていない. 我々の施行した動物実験中の心電図による観察では, 不整脈, ST・T の大きな変化は生じなかった. しかし臨床应用到にさいしては, 血行動態, 微小循環系への影響を含めて, さらに検討が必要であると思われる.

## 要 約

経静脈的左心系コントラスト心エコー図法が可能か否かを, 人工血液として開発された perfluorochemical (PFC) 乳剤を用いて, 18 頭のイヌについて検討した. さらに僧帽弁逆流と心筋灌流異常の診断に応用が可能か否かにつき, 若干の実験的検討を加えた.

1. PFC 乳剤 (Fluosol-DA, 20 W/V%, 10 ml) を下大静脈内に急速注入すると, 右心系に引き続き, 全例で左心系にコントラストエコーが出現した. 16 頭では明瞭なエコーが認められたが, 2 頭では微弱であった.

2. PFC 乳剤に乳化剤として混入されている表面活性剤 (Pluronic F-68, yolk phospholipids, glycerol) のみの電解質溶液を, 6 頭のイヌで静脈内注入した. この場合にも左心系にコントラストエコーが出現したが, その強度は PFC 乳剤によるエコーに比較して明らかに微弱であった.

3. 酸素(95%)の混合ないし気管チューブからの吸入によって, 左心系のコントラストエコーが, わずかながら増強した.

4. 僧帽弁の腱索ないし乳頭筋を破壊した 6 頭のうち 4 頭のイヌで, PFC 乳剤 (15 ml) の静脈内注入により, 逆流が診断できた. すなわち, M モード心エコー図において, 収縮中期に左室内から左房内に進入するか, 左房内で僧帽弁から遠ざかるように動くコントラストエコーが認められた.

5. 心室壁の video densitometry を行うと, PFC 乳剤 (15 ml) の静脈内注入により, エコー強度が 20% 増加した.

6. PFC 乳剤の注入にさいして, 心電図に不整脈や著明な波形の変化が観察された例はなかった.

以上のように, PFC 乳剤の静脈内注入により, 安全に良好な左心系コントラスト心エコー図を得ることができた. また逆流や心筋灌流異常の診断にも応用が可能であると思われた. コントラストエコー像の反射源として, PFC の粒子のほかに, 表面活性剤により安定化された微小気泡や, PFC により運搬された酸素の気泡が関与している可能性もある. 臨床应用到にさいしては, PFC 乳剤の注入量と濃度, コントラストエコーの増強法, 急速注入の安全性の問題を, なお検討する必要がある.

## 文 献

- 1) Gramiak R, Shah PM: Echocardiography of the aortic root. *Invest Radiol* 3: 356, 1968
- 2) Gramiak R, Shah PM, Kramer DH: Ultrasound cardiography: Contrast studies in anatomy and function. *Radiology* 92: 939, 1969
- 3) Armstrong WF, Mueller TM, Kinney EL, Tickner EG, Dillon JC, Feigenbaum H: Assessment of myocardial perfusion abnormalities with contrast-enhanced two-dimensional echocardiography. *Circulation* 66: 166, 1982
- 4) Bommer WJ, Miller L, Takeda P, Mason DT, DeMaria AN: Contrast echocardiography: Pulmonary transmission and myocardial perfusion imaging using surfactant stabilized microbubbles. *Circulation* 64: IV-203, 1981 (abstr)
- 5) 赤塚孝雄, 松田光生, 山口 徹, 杉下靖郎, 笠木公一, 兵藤一行, 重光貞彦: 動態画像と生体信号の同時記録総合解析システムの開発研究. *医用電子と生体工学* 20: 387, 1982
- 6) 田中元直: 超音波による血流計測. 沖野 遙, 菅原基晃, 松尾裕英編: 心臓血管系の力学と基礎計測. 講談社, サイエンティフィック, 東京, 1980, pp 390~412