

解離性大動脈瘤の急性期に
おける oscillating flap の
臨床的意義：3 症例の観察

The clinical significance
of an oscillating flap in
the acute stage of dis-
secting aneurysm: Re-
port of three cases

笠原 尚
山崎 純一
西垣 隆志
黒田 聡
小阪 俊文
乗本 業文
西尾 昌憲
秦 正
古瀬 俱之
真柴 裕人

Takashi KASAHARA
Junichi YAMASAKI
Takashi NISHIGAKI
Satoshi KURODA
Toshifumi KOSAKA
Narifumi NORIMOTO
Masanori NISHIO
Tadashi HATA
Tomoyuki FURUSE
Hiroto MASHIBA

Summary

The important two-dimensional echocardiographic finding of dissecting aneurysm in the acute stage is characterized by the presence of an oscillating intimal flap which is thought to be of highly diagnostic value.

This report describes about three cases with dissecting aneurysm in which an oscillating flap was transiently observed.

In Case 1 (62-year-old female), an oscillating flap observed in the aortic arch seven hours after the onset was not detected three days later. A flap in Case 2 (65-year-old male) which had been present in the descending aorta three hours after the onset of illness disappeared two days later. In Case 3 (55-year-old male), only an intimal flap without fine oscillation was demonstrated in the abdominal aorta by echocardiography performed three days after the onset of illness.

In the acute phase of dissection, the echocardiographic detection of an oscillating flap seems to depend on the time of the study after the attack.

Key words

Dissecting aneurysm Oscillating flap Intimal flap Two-dimensional echocardiography

鳥取大学医学部 第一内科
米子市西町 36-1 (〒683)

Department of Internal Medicine, Tottori University
School of Medicine, Nishimachi 36-1, Yonago 683

Received for publication July 7, 1983 (Ref. No. 26-4)

はじめに

1976年, Nicholson ら¹⁾により, 解離性大動脈瘤患者において, ヒラヒラと微細に振動する異常エコー, いわゆる *oscillating flap* の診断的有用性が述べられてから, これに関するいくつかの報告がなされている. 我々は3例の解離性大動脈瘤患者の急性期に心エコー図を記録し, 発作後数時間以内の検討が可能であった2例に *oscillating flap* を証明した. その後の経過を追跡し, これが発症数日以内に消失するという興味ある知見を得たので報告する. 使用した超音波装置は東芝製電子セクタースキャン SSH-11A で, ポラロイドフィルムおよび 8 mm シネフィルムで記録した.

症 例

症例 1: 62 歳, 女性

主訴: 前胸部および背部痛

現病歴: 1970年頃高血圧を指摘されている. 1982年5月29日午後2時, 突然前胸部および背部痛が出現した. 安静にても軽快しないため, 午後7時, 当科へ緊急入院した. 入院時, 脈拍 68/分, 轟血圧 210/110 mmHg で, 左右差は無かった. 入院時検査で血清酵素の中等度上昇があり, 心電図で II, III および aVf の ST 上昇がみられ, また胸部 X 線で下行大動脈の蛇行を認めた.

心エコー図所見: 入院2時間後(発症7時間後), 胸骨上窩からのアプローチ法で記録した断層心エコー図 (Fig. 1) では, 大動脈弓部内に *intimal flap* のエコーが認められ, これは1秒間に数回程度の振動を繰り返す *oscillating flap* であった. 同時に記録した M モード心エコー図 (Fig. 2) でも同様に, 振動を示す大動脈内の異常エコーが観察された. 3日後に記録した同部位の断層心エコー図 (Fig. 3) では, *intimal flap* はすでに認められなかった.

以上の所見より解離性大動脈瘤と診断し, 以後保存的治療で経過観察中である.

症例 2: 65 歳, 男性

主訴: 右背部痛

現症歴: 1980年頃高血圧を指摘されている. 1982年7月3日午後7時, 突然右背部の疼痛が出現し, 近医受診後, 当科へ紹介され入院した. 入院時, 脈拍 90/分, 整. 血圧 160/80 mmHg で, 左右差は無かった. 聴診で駆出性収縮期雑音と逆流性拡張期雑音が聴取された. 腹部および四肢には異常を認めなかった. 入院時検査では血清酵素に異常はなく, 心電図で左室肥大所見, 胸部 X 線で大動脈の拡大, 蛇行がみられた.

心エコー図所見: 入院直後(発症3時間後), 胸骨上窩から撮影した断層心エコー図 (8 mm シネフィルムの連続写真) (Fig. 4) では, 下行大動脈内に *intimal flap* エコーが認められ, 1秒間に数回程度の微細な振動が観察された. 2日後に同様に 8 mm シネフィルムで撮影したさいは, *intimal flap* エコーは認めるものの, すでに振動は消失していた (Fig. 5).

以上より解離性大動脈瘤と診断し, 現在保存的治療で経過観察中である.

症例 3: 55 歳, 男性

主訴: 前胸部, 背部および上腹部痛

1978年に高血圧と大動脈閉鎖不全症を指摘されている. 1980年10月1日午前10時, 工作中, 突然前胸部, 背部および上腹部痛が出現, 某病院へ入院したが, 発症2日後, 当科に転科した. 入院時, 脈拍 60/分, 整. 血圧 192/52 mmHg で, 左右差は無かった. 聴診で駆出性収縮期雑音および逆流性拡張期雑音を認め, また腹部に血管雑音を聴取した. 入院時検査では, 心電図で左室肥大所見, 胸部 X 線で大動脈の拡大, 蛇行を認めたが, 血清酵素には異常を認めなかった.

心エコー図所見: 入院後(発症3日後), 剣状突起下部からのアプローチ法で記録した断層心エコー図 (8 mm シネフィルムの連続写真: Fig. 6) では, 胸部から腹部大動脈にかけて *intimal flap* エコーが証明され, 心拍動にほぼ一致してユラユラと大きく振動していたが, 症例1および2のような微細な振動はみられなかった. 同時に記録した

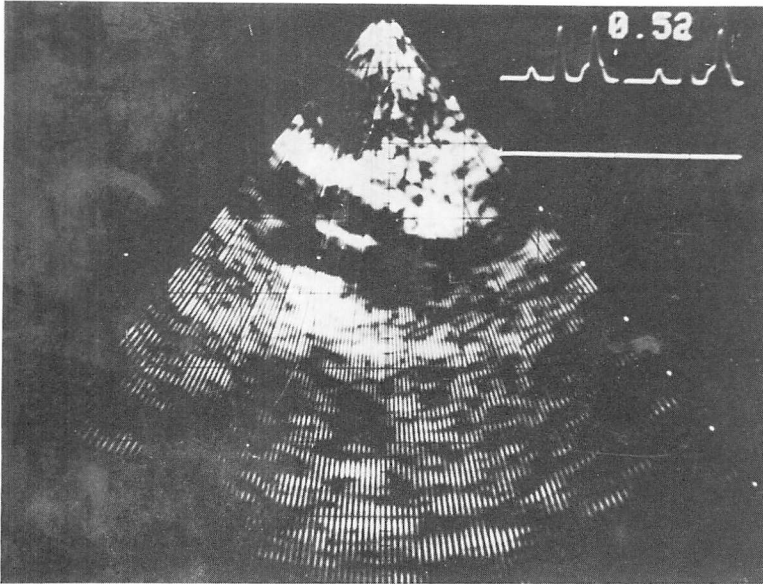


Fig. 1. Suprasternal two-dimensional echocardiogram recorded 7 hours after the onset of illness in Case 1.

An oscillating flap is observed in the aortic arch.

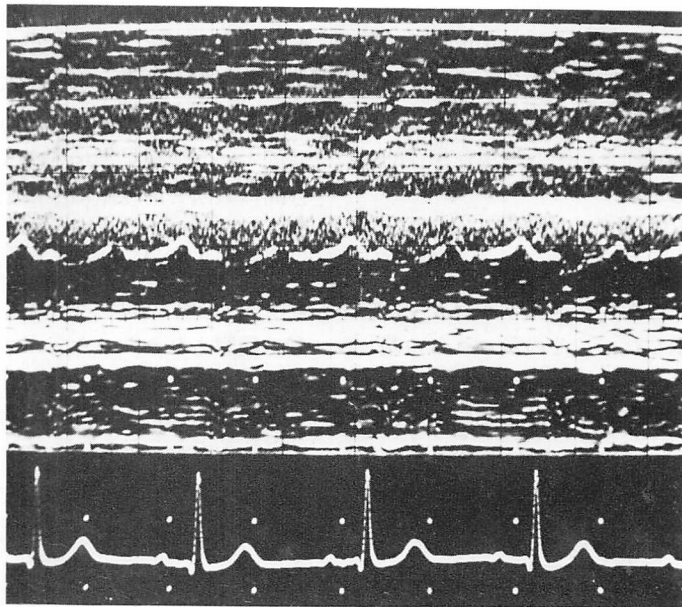


Fig. 2. M-mode echocardiogram of an oscillating flap in Case 1.

An undulatory motion is visualized on the echocardiogram of a flap.

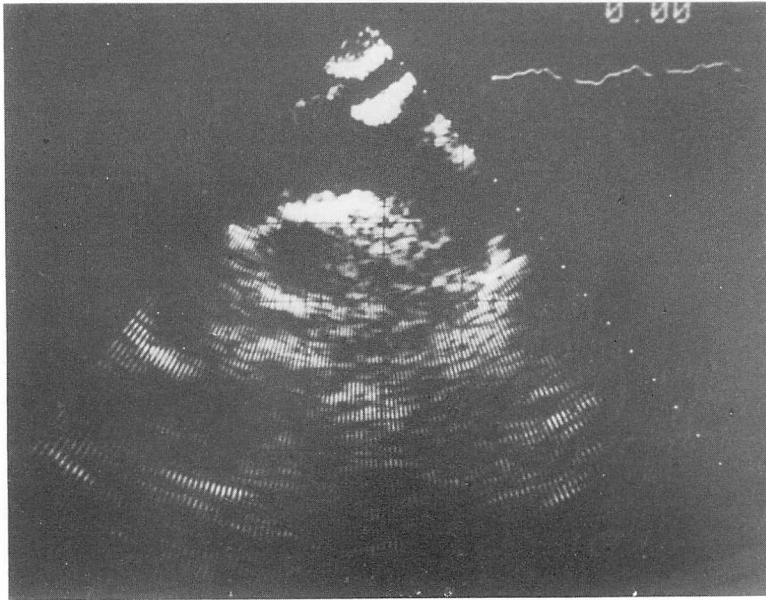


Fig. 3. Suprasternal two-dimensional echocardiogram recorded 2 days after the onset of illness in Case 1.

The intimal flap is no longer present.

同部位の M モード心エコー図 (Fig. 7) でも同様に、大動脈内にユラユラ振動する intimal flap エコーが観察された。この振動は約 2 ヶ月間観察された。

以上より解離性大動脈瘤と診断し、現在保存的治療で経過観察中である。

考 按

Nanda ら²⁾は解離性大動脈瘤におけるいくつかの超音波診断所見を示したが、その後これらの基準には偽陽性が多いことが指摘されている³⁾。1976年、Nicholson ら¹⁾は、解離性大動脈瘤患者において毎秒 6 回という微細な振動を繰り返す intimal flap エコー、いわゆる oscillating flap を証明し、これが解離性大動脈瘤に特異的な所見であると報告した。その後 Kasper ら⁴⁾により、胸骨上窩からのアプローチ法で intimal flap の振動を証明したという報告がなされている。奥町ら⁵⁾は 9 例の解離性大動脈瘤について検討し、ゆ

れ動いている intimal flap エコーの本症診断における特異性は 100% であったとし、oscillating flap の診断的意義を強調している。

我々が経験した 3 例のうち、自覚症状出現後数時間という発症早期に検索し得た 2 症例では、1 秒間に数回という微細な振動を有する oscillating flap が証明され (症例 1 と 2)、発症からすでに 2 日経過した症例 3 では、心拍にほぼ一致してユラユラ動く intimal flap エコーのみで、微細な振動は観察されなかった。また前記の 2 症例でも、発症数日後の検索では oscillating flap は証明されなかった。以上のことから、oscillating flap の存在期間は解離発症から数日以内という短期間であると推測され、したがってこの所見に基づく本症の超音波診断には注意が必要であると考えられた。

また intimal flap エコーの微細な振動は、症例 1 と 2 では発症数日後に消失し、症例 3 では発症時より微細振動はなく、intimal flap はその後 2

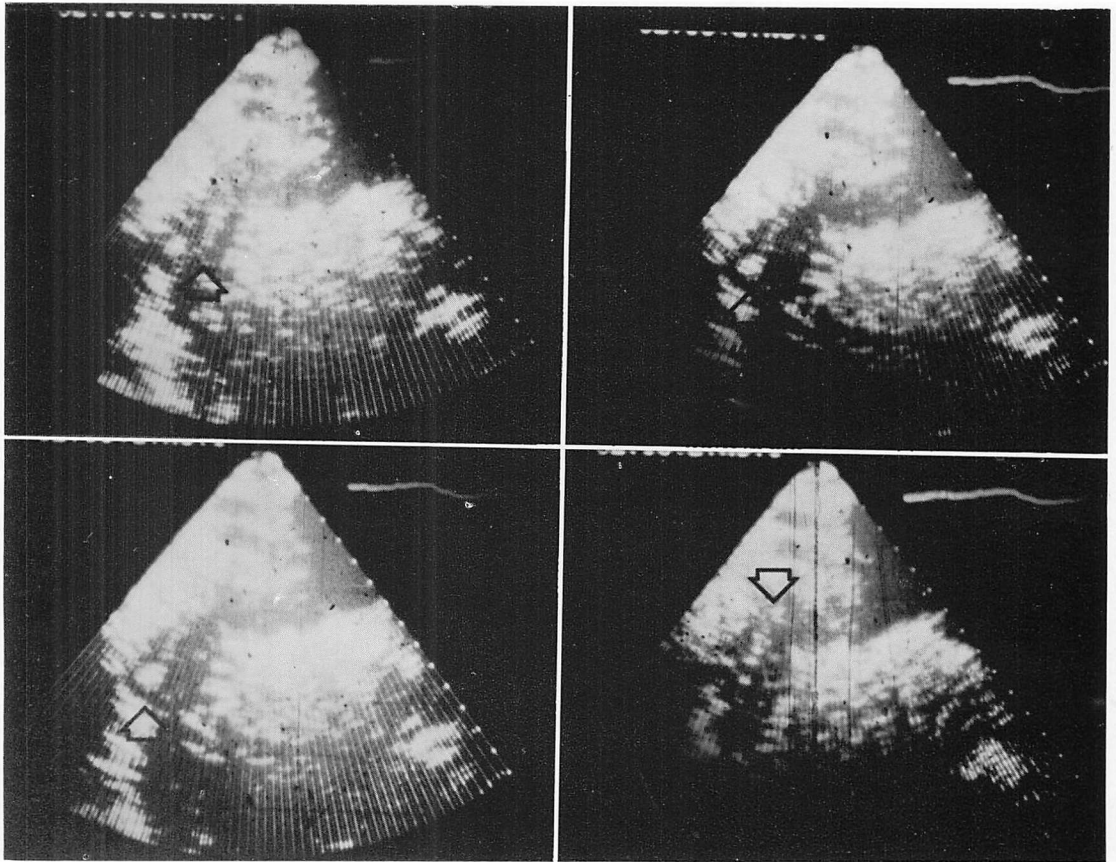
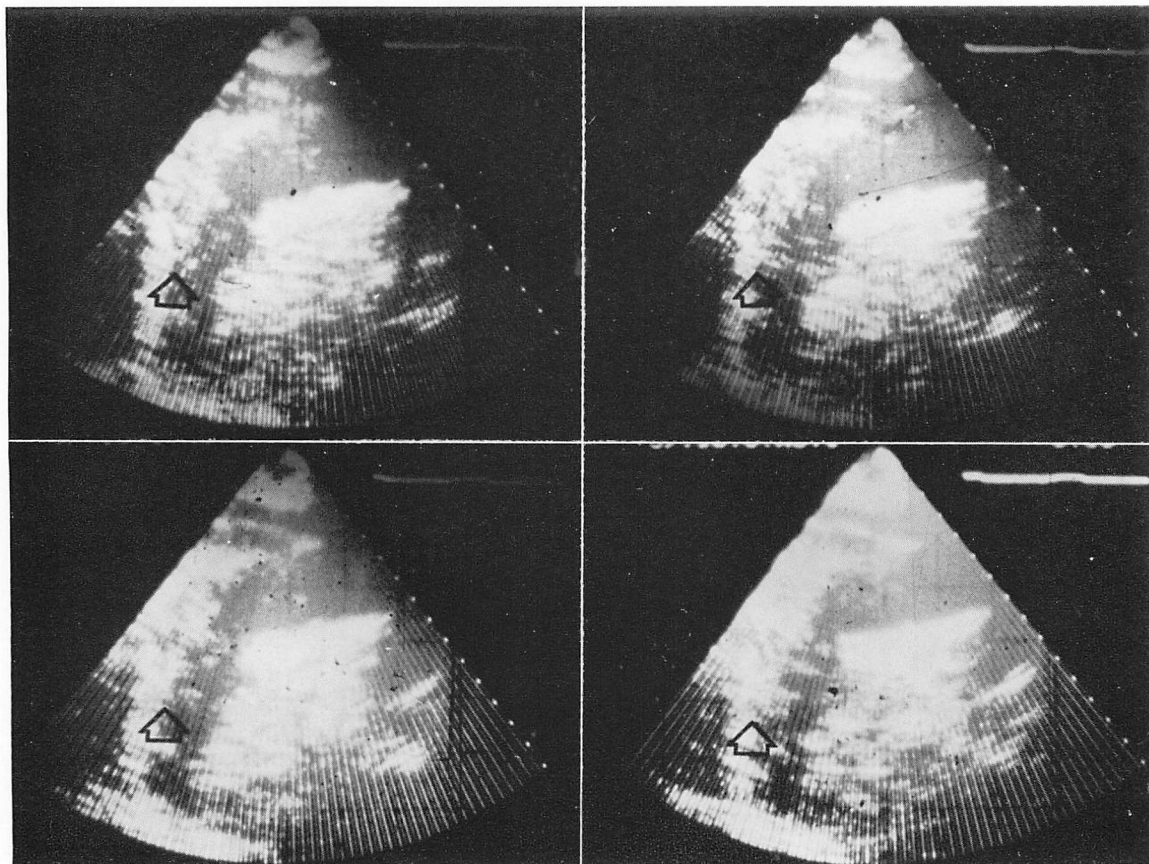


Fig. 4. Serial suprasternal two-dimensional echocardiograms recorded 3 hours after the onset of illness in Case 2 (reproduced from 8 mm cine-films).

An oscillating flap is observed in the descending aorta (arrows).



**Fig. 5. Suprasternal two-dimensional echocardiograms recorded 3 days after the onset of illness in Case 2 (reproduced from 8 mm cine films).
An immobile intimal flap is demonstrated (arrows).**

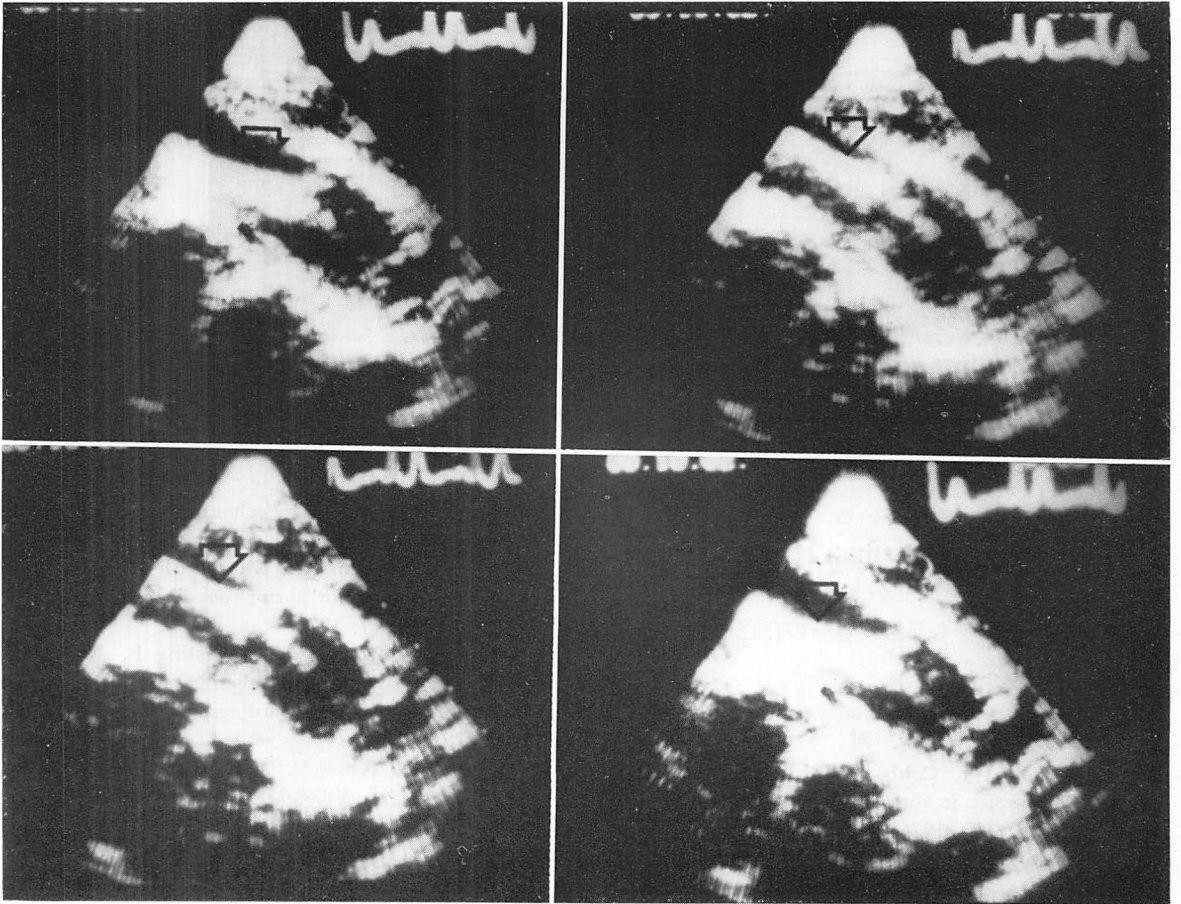


Fig. 6. Subxiphoid two-dimensional echocardiograms recorded 3 days after the onset of illness in Case 3 (reproduced from 8 mm cine-films).

The intimal flap is demonstrated (arrow).

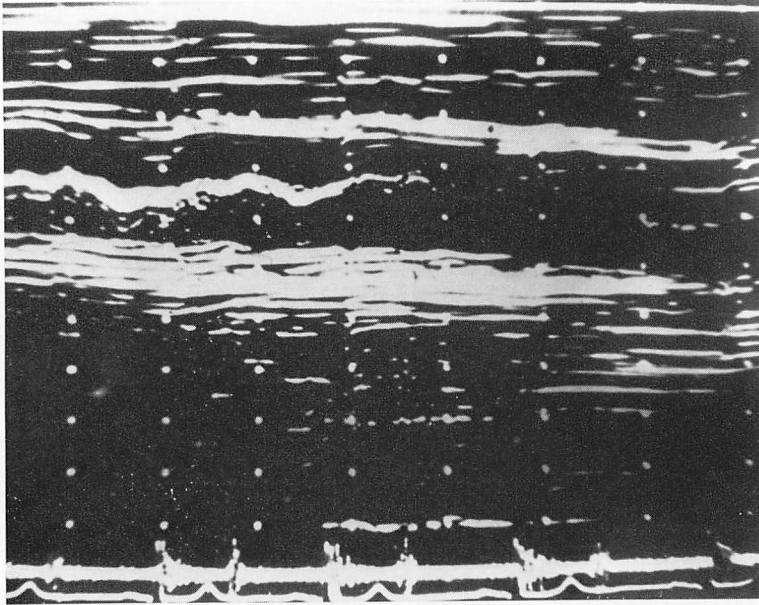


Fig. 7. M-mode echocardiogram illustrating an intimal flap within the aorta in Case 3. Oscillation is not shown in the flap.

ヵ月程度観察され続けている。この差の原因は不明であるが、前2症例に比べ、症例3は intimal flap エコーの証明部位がより末梢側であり、この解離部位の影響も異常エコーの存在に対する一つの因子と考えられた。

文 献

- 1) Nicholson WJ, Cobbs BW: Echocardiographic oscillating flap in aortic root dissecting aneurysm. *Chest* **70**: 305, 1976
- 2) Nanda NC, Gramiak R, Shah PM: Diagnosis of aortic root dissection by echocardiography. *Circulation* **48**: 506, 1973
- 3) Brown OR, Popp RL, Kloster FE: Echocardiographic criteria for aortic root dissection. *Am J Cardiol* **36**: 17, 1975
- 4) Kasper W, Meinertz T, Kersting F, Lang K, Just H: Diagnosis of dissecting aortic aneurysm with suprasternal echocardiography. *Am J Cardiol* **42**: 291, 1978
- 5) 奥町富久丸, 吉川純一, 加藤 洋, 柳原皓二, 高木義博, 吉田 清, 浅香隆久: 解離性大動脈瘤の診断における超音波心臓断層図の有用性と限界. *J Cardiology* **11**: 1169, 1981