

心筋梗塞症例における運動
負荷時の ST 変化機序につ
いて：²⁰¹Tl 心筋シンチグラ
フィーによる検討

Mechanism of exercise-
induced ST segment
deviation in myocardial
infarction: A ²⁰¹Tl-myoc-
ardial scintigraphic
study

高橋 啓美
古賀 義則
宇津 典彦
山口 龍太郎
井福 正保
豊増 功次
板家 守夫
戸嶋 裕徳
平島 正人
高木 勝

Hiromi TAKAHASHI
Yoshinori KOGA
Fumihiko UTSU
Ryuhtaroh YAMAGUCHI
Masayasu IFUKU
Kohji TOYOMASU
Morio ITAYA
Hironori TOSHIMA
Masato HIRASHIMA
Masaru TAKAGI

Summary

Exercise-induced ST segment deviation was investigated using thallium-201 myocardial scintigraphy and correlated with coronary artery lesions in 25 patients with old myocardial infarction.

Seven of eight patients without ST deviation showed no reversible perfusion defect by near maximal exercise, and six had no significant stenosis in the coronary arteries perfusing the non-infarcted area.

During exercise, ST segment depression was induced in 12 patients and six of them developed a reversible perfusion defect in the non-infarcted area, associated with significant stenosis of the corresponding coronary arteries. Remaining six patients, however, did not show a reversible perfusion defect and four of them had no significant stenosis of the coronary arteries perfusing the non-infarcted area.

In nine patients with exercise-induced ST segment elevation in leads with Q waves, a reversible perfusion defect was not detected in seven (78%) and five (71%) of them had no significant coronary artery stenosis as well.

Four patients developed both ST segment elevation in leads with Q waves and ST segment depression in other leads. One patient who had significant coronary artery stenosis in the non-infarcted area and showed a reversible perfusion defect developed 1.5 mm ST elevation in II, III, aV_F leads and

久留米大学附属循環器病研究所
久留米市旭町 67 (〒830)

Institute of Cardiovascular Diseases, Kurume Uni-
versity School of Medicine, Asahi-machi 67, Kurume
830

Received for publication July 25, 1983 (Ref. No. 25-51)

4 mm ST depression in precordial leads. In the remaining three patients who did not show a reversible perfusion defect and significant coronary artery stenosis in the non-infarcted area, ST depressions were less than 2 mm.

Thus, in patients with myocardial infarction, exercise induced ST elevation is not considered to indicate transient ischemia in the non-infarcted area and may be due to the abnormal wall motion, and in patients with exercise-induced ST depression, reciprocal change to ST elevation should be considered in a half of patients, while ischemic ST depression was usually deeper than reciprocal one.

Key words

ST segment deviation

Myocardial infarction

²⁰¹Tl-myocardial scintigraphy

はじめに

心筋梗塞症の運動負荷心電図は、非梗塞部の冠動脈病変の有無の診断および個々の患者の運動能の決定や、予後の判定に用いられるが、運動中のST 偏位の意義はまだ十分に検討されていない。例えば ST の降下については、非梗塞部の新たな虚血を反映する変化と、ST の上昇の対側性変化との鑑別が困難な事も少なくない。また、Q 波を有する誘導での ST の上昇については、それを心筋の虚血の反映とする説や、壁運動異常によるとする説があり、いまだ一定の見解は得られていない¹⁻⁷⁾。運動負荷タリウム心筋シンチグラフィは、運動直後と数時間後、または安静時のシンチグラムを比較し、運動負荷による一過性の虚血を再分布 (redistribution) として観察する事ができる。

本研究では陳旧性心筋梗塞症の患者に運動負荷タリウム心筋シンチグラフィを施行し、再分布の有無や冠動脈造影所見と比較して、その意義を検討した。

対象と方法

対象は明らかな心筋梗塞の既応を有し、心電図上に異常 Q 波を認めた前壁梗塞症 11 例、下壁梗塞症 14 例の計 25 例の陳旧性梗塞症例である (Table 1)。なお、心筋梗塞再発作例は除外した。

運動負荷タリウム心筋シンチグラフィは、坐位自転車エルゴメーターを用いた 3 分間ごとの多段階負荷法で施行し、負荷中に 1 分ごとに血圧と

ともに 12 誘導心電図を記録した。また明らかな ST 変化が起きた時点、 $(220 - \text{年齢}) \times 0.85$ で算出した目標心拍数に達した時、または患者が下肢疲労等で運動継続がほぼ困難と訴えた時点などで、²⁰¹TlCl を 4 mCi 静注した。運動終了はタリウム静注後 1~2 分とした。負荷直後と 4 時間後の心筋シンチグラムを Searl 製 G-5 型 γ -ガンマカメラを用いて、正面、LAO 30°, LAO 60°, 左側面の 4 方向で、運動負荷直後には 400 秒、4 時間後には 800 秒続けて撮影した。データ処理は島津製シンチパック 1200 を用いて background 処理、9-point 法による smoothing の後に、各方向の心筋シンチグラムにおける最大 count 摂取値を示す pixel を 100% として、10% ごとの幅で isocount map を作製し、initial image において認められた cold area が、delayed image において 2 段階 (10~30%) 以上回復した場合を有意として、半定量的に再分布を評価した。また、全例に冠動脈造影を施行し、AHA の判定基準による 75% 以上の狭窄を有意の冠動脈病変として、心電図、タリウム心筋シンチグラフィ所見と比較した。

結 果

Fig. 1 にタリウム心筋シンチグラムの例を示す。上段の例は前壁梗塞例 (57 歳男性) で、運動中に II, III, aVF 誘導で ST が 1 mm 下降した。運動直後と 4 時間後の isocount map を比較すると、posteroseptal の位置に再分布が認められた。中段は下壁梗塞例である (64 歳男性)。運動中に

Table 1. Patients studied

Site of MI	No. of cases	Age (yo)	Sex	ST deviation
Anterior	11	54±10	M : 10	ST→ : 3
			F : 1	ST↓ : 5
				ST↑ : 5
Inferior	14	54±11	M : 13	ST→ : 5
			F : 1	ST↓ : 7
				ST↑ : 4

Abbreviations: MI=myocardial infarction; ST→=no ST deviation during exercise; ST↓=exercise induced ST depression in leads corresponding to the non-infarcted area; ST↑=exercise induced ST elevation in leads with Q.

Table 2. Patient profiles

Case	Age	Sex	Q	Leads with		Site of redistribution	CAG (%)		
				ST↑	ST↓		LAD	LCX	RCA
1.	57	F	V ₁₋₃	—	—	—	—	—	—
2.	56	M	V ₁₋₃	—	—	—	99	100	100
3.	67	M	V ₁₋₄	—	—	—	100	25	25
4.	58	M	II, III F	—	—	—	50	75	100
5.	28	M	III F	—	—	—	—	—	—
6.	63	M	II, III, F	—	—	Postero-lateral wall	—	—	—
7.	53	F	II, III, F	—	—	—	—	—	90
8.	55	M	II, III, F	—	—	—	—	50	100
9.	62	M	V ₁₋₃	—	V ₄₋₆ (-3.0)	Postero-septal wall	99	90	99
10.	65	M	V ₁₋₃	—	V ₆ (-0.5)	—	90	100	25
11.	57	M	I, L, V ₄₋₅	—	II, III, F (-1.0)	Postero-septal wall	90	50	90
12.	68	M	II, III, F	—	V ₄₋₆ (-4.0)	Anterior wall	90	75	100
13.	62	M	II, III, F	—	V ₄₋₆ (-2.0)	Apex	75	75	90
14.	62	M	II, III, F	—	V ₄₋₆ (-3.0)	—	50	99	50
15.	54	M	III	—	V ₄₋₆ (-2.0)	Apex	75	100	75
16.	53	M	III, F	—	V ₃₋₆ (-1.5)	—	90	75	100
17.	41	M	V ₄₋₅	V ₄₋₅ (+3.0)	—	Septum	100	75	50
18.	49	M	V ₁₋₄	V ₂₋₄ (+1.0)	—	—	90	75	75
19.	40	M	V ₁₋₂	V ₁₋₂ (+1.0)	—	—	25	—	25
20.	48	M	II, III, F	II, III, F (+0.5)	—	—	50	25	—
21.	64	M	II, III, F	II, III, F (+1.5)	—	—	75	75	100
22.	41	M	II, III, F	II, III, F (+1.5)	V ₄₋₆ (-4.0)	Septum	99	25	100
23.	43	M	V ₁₋₂	V ₁₋₂ (+2.0)	II, III, F (-2.0)	—	100	25	25
24.	48	M	II, III, F	II, III, F (+1.0)	V ₂₋₄ (-0.5)	—	50	90	99
25.	59	M	V ₁₋₅	V ₃₋₅ (+4.0)	II, III, F (-0.5)	—	100	—	—

Abbreviations: ST↑=exercise induced ST segment elevation; ST↓=exercise induced ST segment depression; CAG=coronary arteriographic findings; LAD=left anterior descending coronary artery; LCX=left circumflex coronary artery; RCA=right coronary artery.

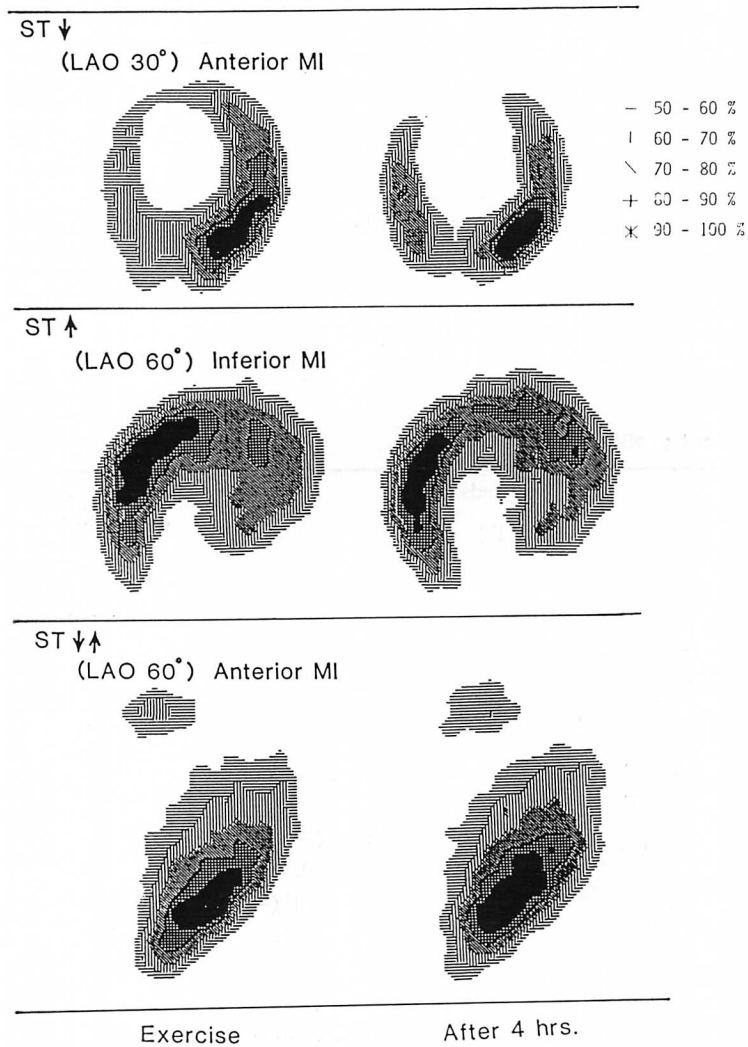


Fig. 1. Representative thallium-201 myocardial scintigrams (iso-count display).

Top case is a 57-year-old male with old anterior myocardial infarction. During exercise, 1 mm ST segment depression is observed in leads II, III and aV_F without ST segment elevation in other leads. Transient thallium-201 perfusion defect is observed in the interventricular septum in the initial image which disappears in the delayed image.

Middle case is a 64-year-old male with old inferior myocardial infarction. During exercise, ST segments elevated by 1.5 mm in leads II, III, and aV_F with abnormal Q, but no ST segment depression is observed. No exercise-induced new perfusion defect is shown in any views except persistent perfusion defect in the inferoposterior portion.

Bottom case is a 59-year-old male with old anterior myocardial infarction. During exercise, ST segments are elevated by 4 mm in V₃₋₅ with abnormal Q waves and depressed by 0.5 mm in leads II and III. However, a new perfusion defect is not induced by exercise.

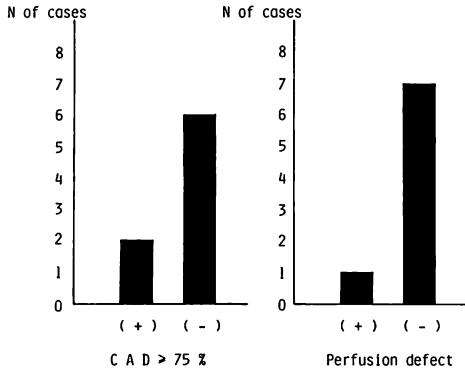


Fig. 2. Coronary arteriography and exercise thallium-201 myocardial scintigraphy in patients without ST segment changes.

Of 25 subjects studied, eight patients did not show ST segment changes. Only two of them had significant stenosis ($\geq 75\%$) of the coronary arteries perfusing the non-infarcted area (left). An exercise-induced new thallium-201 perfusion defect in the non-infarcted area was not observed in seven of them (88%) (right).

II, III, aV_F 誘導で ST が 1.5 mm 上昇した。心筋シンチグラフィーでは 4 時間後に再分布は認められなかった。下段は前壁梗塞例である (59 歳男性)。運動中に II 誘導と III 誘導で 0.5 mm の ST 低下と、Q 波のある V₃₋₅ で 4 mm の ST 上昇が認められたが、心筋シンチグラフィーでは再分布は認められなかった。

Table 2 に今回対象とした 25 例の安静時と運動負荷時の心電図所見およびタリウム心筋シンチグラフィーと冠動脈造影所見を示す。このうち、運動負荷中に ST が偏位しなかった 8 例では (**Fig. 2**)、非梗塞部が支配冠動脈、すなわち前壁梗塞例では右冠動脈と左回旋枝、下壁梗塞では前下行枝に、75% 以上の有意の狭窄を有した例は 2 例のみであった。心筋シンチグラフィーでも、非梗塞部の再分布が認められた例は 1 例のみであった。

運動負荷で ST 下降が認められた 12 例では (**Fig. 3**)、6 例 (50%) に非梗塞部の再分布が認められた。この 6 例では全例に非梗塞部の支配冠動脈に 75% 以上の有意狭窄が認められた。これら 6

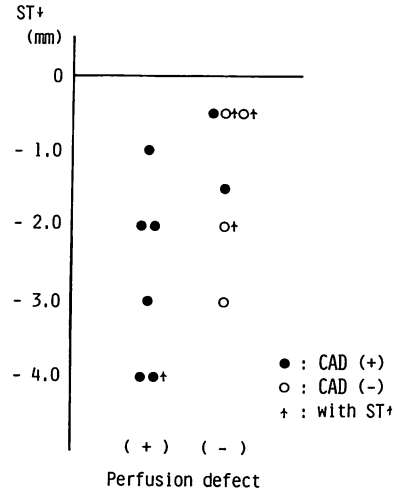


Fig. 3. Coronary arteriography and thallium-201 myocardial scintigraphy in patients with exercise-induced ST segment depression.

Of 12 patients with exercise-induced ST segment depression, six patients developed an exercise-induced new thallium-201 perfusion defect. All of them were revealed to have significant stenosis of the coronary artery perfusing the non-infarcted area. Only one of them showed concomitant ST segment elevation in leads with abnormal Q waves. Of six patients who did not develop a new perfusion defect, four (67%) did not have a significant coronary artery stenosis in the noninfarcted area and three of them (75%) were associated with concomitant ST segment elevation in leads with abnormal Q.

- = Patients with 75% or more coronary artery stenosis in the non-infarcted area.
- = Patients without 75% or more coronary artery the stenosis in the non-infarcted area.
- ↑ } = Patients with concomitant ST segment elevation during exercise.
- ↑ }

例のうち、ST 下降とともに ST 上昇も認められた例は 1 例のみで、他の 5 例では ST の下降しかみられなかった。他方、ST 下降のみみられたにもかかわらず、非梗塞部に再分布が認められなかった例が 6 例みられ、このうち非梗塞部の支配冠動脈に有意の狭窄を認めたのは 2 例のみであった。また、これら 6 例のうち、3 例には ST 下降

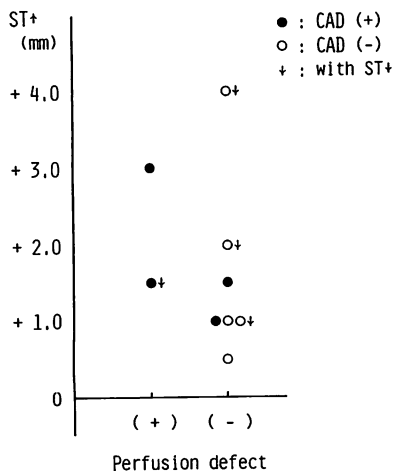


Fig. 4. Coronary arteriography and thallium-201 myocardial scintigraphy in patients with exercise-induced ST segment elevation.

Of nine patients with exercise-induced ST segment elevation, only two showed a new thallium-201 perfusion defect by exercise. Both of them demonstrated significant coronary artery stenosis in non-infarcted area and one of them concomitantly had deep exercise-induced ST depression of -4 mm. Of seven patients who did not develop exercise-induced new perfusion defect, five did not have significant coronary artery stenosis in the non-infarcted area as well.

Symbols: see Fig. 3.

とともに、梗塞部誘導での ST 上昇が認められた。

運動中に梗塞部誘導で ST 上昇が認められた 9 例では (Fig. 4), 非梗塞部の再分布を来たした例は 2 例のみで、残りの 7 例 (78%) には再分布は認められなかった。非梗塞部の再分布を認めた 2 例は、ともに非梗塞部に有意の冠動脈病変を有しており、1 例では梗塞部誘導の ST 上昇とともに、非梗塞部誘導で 4 mm の強い ST 下降を認めた。非梗塞部に再分布を認めなかった 7 例中、5 例 (71%) では、非梗塞部の冠動脈にも有意の狭窄はなかった。また 7 例中 3 例では ST 下降を同時に伴っていた。このように心筋梗塞症で、運動負荷により ST 上昇を来たした例の多くでは、非梗塞部に再分布は認められず、非梗塞部の支配冠

動脈にも有意の狭窄はなかった。

対象中、運動負荷により ST 上昇とともに ST 下降も出現した例は 4 例と少数であったが (Table 3), このうち運動負荷で非梗塞部の再分布が認められた例は下壁梗塞の 1 例のみであった。この症例では前下行枝に 99% の狭窄があり、II, III, aVF 誘導での 1.5 mm の ST 上昇とともに、胸部誘導 V₄₋₆ で ST 下降が著明で、4 mm に達した例であった。非梗塞部の再分布がみられなかった 3 例では、ST 上昇に比し、ST 下降の程度が少ない傾向があった。

考 按

タリウム運動負荷シンチグラフィにおいて、運動終了後 10 分よりの initial scan で見られた心筋の cold area が、3~4 時間後の delayed scan で消失ないし改善する、いわゆる再分布 (redistribution) が、可逆性の虚血を意味する所見として一般に用いられている。従来、この再分布は、レントゲン・フィルム上に焼きつけられた心筋シンチグラムの、視覚的評価に頼って診断されて来た。しかしながら、この視覚的評価では判定に迷う例も少なくなく、また、interobserver variation も大きい。したがって、最近、定量的な解析に基づく客観的評価が試みられつつある。

本研究では、得られた心筋シンチグラムの各 pixel の count 数を、最高値を示した pixel の count 数との百分比で表示し、これを用いて作製した 10% ごとの isocount map で、initial image と delayed image を比較、2 段階以上 (10~30% 以上) の count 比の増加を認める部位を再分布陽性として、半定量的評価を行っている。本方法を用いる場合、今回の対象例で非梗塞部の支配冠動脈の病変、すなわち、前壁梗塞部の場合には右冠動脈または左回旋枝、下壁梗塞の場合には前下行枝の冠動脈病変との関係を検討すると、非梗塞部の支配冠動脈に 75% 以上の狭窄を認めなかった 12 例では、全例、非梗塞部の再分布は認められなかった、一方、75% 以上の狭窄を認めた 13 例では 8

Table 3. Patients' data showing concomitant ST segment depression and elevation during exercise

Cases	Site of MI	ST ↓ (mm)	ST ↑ (mm)	Perfusion defect	CAD ≥ 75%
1.	Inferior	-4.0	+1.5	+	+
2.	Anterior	-2.0	+2.0	-	-
3.	Inferior	-0.5	+1.0	-	-
4.	Anterior	-0.5	+4.0	-	-

Abbreviations: MI=myocardial infarction; ST ↓ =grade of exercise induced ST depression; ST ↑ =grade of exercise induced ST elevation; CAD=coronary artery stenosis in the non-infarcted area.

例(62%)に非梗塞部の再分布が認められた。このように、今回の方法による心筋梗塞症例における非梗塞部の冠動脈病変に対する specificity は 100% と高かったが、sensitivity は 62% と従来の報告⁸⁻¹⁰⁾より若干低かった。しかしながら、実際に 75% の狭窄があっても、必ずしも虚血が発生していないと思われる症例も臨床上しばしば経験される¹¹⁾。今回の検討でも、75% 以上の冠動脈狭窄が非梗塞部に存在しながら、運動負荷によって ST が偏位せず、狭心痛も出現しなかった例が 2 例含まれており、実際の虚血に対する sensitivity はより高いものと考えられた。

日常、運動負荷中の ST の下降は、心筋梗塞症例でも、運動中止の理由の一つに挙げられている。これまでの報告でも、ST の下降例では非梗塞部の支配冠動脈に有意病変が多く、同部位での再分布を認めるとするものが多い^{3,4,8,12-14)}。他方、心筋梗塞症の運動負荷による ST 下降では偽陽性例も多く含まれ、これは一般には ST 上昇のための reciprocal ST change と解釈されている^{2,15)}。村山らは心電図の mapping による検討で、心筋梗塞症例において、運動中に ST 下降のみが認められた症例では多枝病変例が多く、狭心痛の発現率も高く(63%)、ST 上昇とともに ST 下降も同時に伴う症例では、ST の下降誘導の分布が ST 下降のみの症例と異なり reciprocal ST change の可能性が強いと報告している¹⁵⁾。我々も運動負荷断層心エコー図法を用い、ST 下降が 2 mm 未満の例では非梗塞部に

asynergy の出現は見られず、reciprocal change の可能性が強い事を指摘した¹⁶⁾。

今回の検討でも、運動中に ST が下降した例中、非梗塞部に redistribution が認められたのは半数例にすぎず、再分布が認められなかった 6 例(50%)中 4 例(67%)では非梗塞部の支配冠動脈にも有意の狭窄は認められなかった。したがって、これらの所見より、心筋梗塞症例の運動負荷による ST の下降の約半数は非梗塞部の新たな虚血を反映するものではない事が示唆された。もっとも、心筋シンチグラフィ自体の問題として、局在性の虚血は捉えうるが、左室拡張末期圧の上昇、あるいは三枝病変等による心内膜下の虚血やびまん性の虚血の診断は理論上困難で、このような症例では、偽陰性例となる可能性が残されており、更に詳細な検討を必要とすると考えられた。

運動負荷による ST 上昇の成因としては、虚血説と壁運動異常説がある。狭心症においては冠動脈スパズム等による虚血を反映した所見としてほぼ見解の一致をみているが^{3,6)}、心筋梗塞症においてはまだ一定の結論は得られていない。今回の検討では運動負荷により ST が上昇した 9 例中 7 例(78%)で非梗塞部の再分布は出現せず、また、そのうち 5 例(71%)では非梗塞部の支配冠動脈にも有意な狭窄は認められなかった。したがって、心筋梗塞症では、運動負荷による ST 上昇は非梗塞部の虚血を反映した所見とはいえないと考えられた。更に今回の ST 上昇例では、梗塞部やその周辺でも明らかな再分布を見る例はなく、ST

上昇は梗塞部やその周辺の虚血の反映でもないと考えられた。しかしながら、梗塞部の残存心筋は非梗塞部に比べて非常に少なく、このために明らかな再分布が認められない可能性も残され、今後の詳細な検討が必要であると考えられた。

心筋梗塞症例で、運動負荷によって ST の上昇と下降がともに認められる場合、これが新たな虚血が生じたためなのか、reciprocal ST depression であるのかについては、まだ意見の一致を見ていない^{3,4,15}。このような症例は今回は4例と少数であったが、delayed image で非梗塞部の再分布が認められた症例は1例(Case 22)のみであり、非梗塞部の支配冠動脈に有意の狭窄を認める例も、この1例のみであった。この例では II, III, aVf 誘導での 1.5 mm の ST 上昇とともに、V₄₋₆ で 4 mm の ST 下降が認められ、他の再分布を認めなかった例に比べ、著明な ST 下降が見られた。

先に我々は、断層心エコー図法を用いた検討で、near maximal な運動負荷により、ST 上昇とともに 2 mm 以上の強い ST 下降が出現した場合は、非梗塞部に new asynergy の出現する例が多く、このような強い ST の下降は、非梗塞部の新たな虚血も加わった変化であると報告した¹⁶。今回の結果もこれに一致すると考えられ、また Julio ら¹²も、運動負荷によって 2 mm 以上の ST 下降を認める心筋梗塞症例は三枝病変例に多くみられるとしている。このように、心筋梗塞症の運動負荷によって ST 上昇とともに下降をも認める場合には、非梗塞部における新たな虚血を反映する場合と、いわゆる reciprocal ST depression の場合があり、両者はある程度、ST 下降の程度によって推測可能であると考えられた。

要 約

陳旧性心筋梗塞症例に運動負荷タリウム心筋シンチグラフィを施行し、再分布 (redistribution) の有無や、冠動脈病変と運動中の ST の偏位と

を比較し、その臨床的意義につき考察を加えた。

1. 運動中に ST が下降した 12 例中 6 例 (50%) では再分布は認められず、ST 下降が必ずしも非梗塞部の新たな虚血の反映ではないと考えられた。

2. 運動中に ST が上昇した 9 例中 7 例 (78%) では再分布は認められず、また、そのうち 5 例 (71%) では非梗塞部の支配冠動脈にも有意の狭窄はなく、ST の上昇は虚血の反映ではないと考えられた。

3. ST 上昇とともに ST 下降も同時に認める症例には、非梗塞部の新たな虚血がみられる例と、reciprocal ST depression と考えられる例とがあり、前者ではより大きな ST 下降がみられた。

文 献

- 1) Lahiri A, Balasubramanian V, Millar Craig MW, Crawley J, Raftery EB: Exercise-induced ST elevation. Electrocardiographic, angiographic, and scintigraphic evaluation. *Br Heart J* 43: 582, 1980
- 2) Waters DD, Chaitman BR, Bourassa MG, Tubau JF: Clinical and angiographic correlates of exercise-induced ST segment elevation. *Circulation* 61: 286, 1980
- 3) Dunn RF, Bailey IK, Uren R, Kelly DT: Exercise-induced ST-segment elevation. Correlation of thallium-201 myocardial perfusion scanning and coronary arteriography. *Circulation* 61: 989, 1980
- 4) Weiner DA, McCabe C, Klein MD, Ryan TJ: ST segment changes post-infarction: Predictive value for multivessel coronary disease and left ventricular aneurysm. *Circulation* 58: 887, 1978
- 5) Chahine RA, Raizner AE, Ishimori T: The clinical significance of exercise-induced ST-segment elevation. *Circulation* 54: 209, 1976
- 6) Aizawa T, Fujii J, Ono S, Ota A, Koyama S, Kato K: The clinical significance of exercise-induced ST-segment elevation: Electrocardiographic and arteriographic evaluation in 23 patients. *Kokyu to Junkan* 29: 1203, 1981 (in Japanese)
- 7) Fortuin NJ, Friesinger GC: Exercise-induced ST segment elevation. Clinical, electrocardiographic and arteriographic studies in twelve patients. *Am J Med* 49: 459, 1970

- 8) Pohost GM, Alpert NM, Ingwall JS, Strauss HW: Thallium redistribution: Mechanism and clinical utility. *Semin Nucl Med* **10**: 70, 1980
- 9) 飯尾正宏, 小林 毅, 村田 啓: 心臓核医学の実際. 医学書院. 東京. 1980
- 10) 西村恒彦: 心臓核医学の臨床. 永井書店. 大阪. 1983
- 11) Takahashi H, Bekki H, Koga Y, Utsu F, Nagata H, Itaya M, Ohkita Y, Itaya K, Yoshioka H, Toshima H: Exercise two-dimensional echocardiography: Correlation between exercise induced asynergy and coronary artery lesions. *J Cardiography* **12**: 347, 1982
- 12) Tubau JF, Chaitman BR, Bourossa MG, Waters DD: Detection of multivessel coronary disease after myocardial infarction using exercise stress testing and multiple ECG lead systems. *Circulation* **61**: 44, 1980
- 13) Salsedo JR, Baird MG, Chambers RJ, Beanlands DS: Significance of reciprocal S-T segment depression in anterior precordial leads in acute inferior myocardial infarction: Concomitant left anterior descending artery disease? *Am J cardiol* **48**: 1003, 1981
- 14) Turner JD, Schwartz KM, Logic JR, Sheffield LT, Kansal S, Roitman DI, Mantle JA, Russel RO Jr, Rackley CE, Rogers WJ: Detection of residual jeopardized myocardium 3 weeks after myocardial infarction by exercise testing with thallium-201 myocardial scintigraphy. *Circulation* **61**: 729, 1980
- 15) 村山正博, 川久保 清, 川原 貴, 内山巖雄, 大城雅也, 沈 鉄寛, 真島三郎, 村尾 覚: 虚血性心疾患慢性期運動療法に関する研究: 心筋梗塞における運動負荷 ST 偏位の意義について. 厚生省循環器病研究委託費による心疾患のリハビリテーションシステム開発に関する研究. 昭和 55 年度業績集
- 16) Takahashi H, Bekki H, Koga Y, Utsu F, Nagata H, Itaya M, Itaya K, Toshima H: Correlation between ST depression and the site of exercise induced asynergy. 2-D echocardiographic study. *Jpn Circ J* **46**: 819, 1982