

三尖弁閉鎖不全の診断における下大静脈造影法の意義

Inferior vena caval angiography: A new angiographic method for evaluating tricuspid regurgitation

奥町富久丸
吉川 純一
加藤 洋
柳原 皓二
吉田 清
白鳥 健一
浅香 隆久

Fukumaru OKUMACHI
Junichi YOSHIKAWA
Hiroshi KATO
Koji YANAGIHARA
Kiyoshi YOSHIDA
Kenichi SHIRATORI
Takahisa ASAKA

Summary

It is well known that right ventriculography has unavoidable disadvantages as a method for diagnosing tricuspid regurgitation. In this study, inferior vena caval angiography (IVC angiography) was tested as a new method for quantitatively diagnosing tricuspid regurgitation.

With this method, no catheter passes through the tricuspid valve, and only a small amount (10ml) of contrast material injected into the upper portion of the inferior vena cava visualizes the entire right atrium, and tricuspid regurgitation is manifested by turbulence or a negative jet in the right atrium.

With respect to the degree, tricuspid regurgitation was graded as absent (0), mild (1+), moderate (2+) and severe (3+) using the criteria shown in Fig. 1. Mild tricuspid regurgitation was diagnosed when systolic turbulence was observed in the right atrium and did not reach the right atrial wall. Moderate tricuspid regurgitation was diagnosed when systolic turbulence reached the right atrial wall. Severe tricuspid regurgitation was diagnosed when systolic turbulence entered the inferior vena cava.

Sixty-four patients with valvular heart disease and four having coronary heart disease were studied using IVC angiography and pulsed Doppler echocardiography. Using Doppler, the severity of tricuspid regurgitation was determined according to the distribution of the regurgitant signal in the right atrium. The degree of tricuspid regurgitation by IVC angiography correlated well with that by Doppler. All patients with severe (3+) regurgitation and 15 of 22 patients with moderate (2+) regurgitation required surgery, but all with no (0) regurgitation and 12 of 14 with only mild (1+) regurgitation required no surgical correction of the tricuspid valve. We found that it is difficult to diagnose tricuspid regurgitation by IVC angiography in atrial septal defect.

We concluded that IVC angiography is useful for quantitatively diagnosing tricuspid regurgitation except in patients with atrial septal defect.

神戸市立中央市民病院 循環器センター内科
神戸市中央区港島中町 4-6 (〒650)

Department of Cardiology, Kobe General Hospital,
4-6, Minatojima-nakamachi, Chuo-ku, Kobe 650

Received for publication February 9, 1984 (Ref. No. 26-47)

Key words

Inferior vena caval angiography

Tricuspid regurgitation

Doppler echocardiography

はじめに

左心系心臓弁膜症の定量的・確定的診断法として、心血管造影法は広く一般に認められている。しかし三尖弁閉鎖不全を始めとする右心系弁膜疾患の診断法としては、心血管造影法はまだ問題点を有するものであり、確立された方法とはなっていない¹⁻⁵⁾。

我々は、三尖弁閉鎖不全の診断上、従来の問題点²⁾を持たない新しい心血管造影法(下大静脈造影法; inferior vena caval angiography)を考案した。本研究では、この下大静脈造影法による三尖弁閉鎖不全の診断成績を超音波パルス・ドプラー法による⁶⁻⁸⁾診断成績と比較し、その臨床的有用性を検討したので報告する。

対象と方法

対象は1981年9月から1983年2月の18ヵ月間に心カテーテル検査と下大静脈造影法を施行し、超音波パルス・ドプラー法や手術時所見により三尖弁閉鎖不全の有無を検討し得た68例(先天性を含む弁膜疾患64例、冠動脈疾患4例)である。なお、心房中隔欠損例は短絡血流との鑑別が問題となるため、対象から除外した。

下大静脈造影法とは造影剤(Urografin 76%) 10 mlを10 ml/secで上部下大静脈内で注入し、三尖弁輪を含む右心房内と下大静脈内の造影剤の流れを2方向シネフィルム(RAO 30°, LAO 60°)(60 frame/sec)にて観察する方法である。

三尖弁逆流の程度は、下大静脈内、右心房内の造影剤の刻々の動きを観察し、三尖弁逆流血による造影剤の流れの乱れ(収縮期に三尖弁から右房壁に向かう流れ)を読みとることにより評価した。なお本法による三尖弁逆流の重症度分類は0(absent), 1+(mild), 2+(moderate), 3+(severe)の4段階とした(Fig. 1)。そしてその診

断基準は0(absent)=収縮期に三尖弁から右房壁に向かう流れ(逆流)が認められないもの(Fig. 2), 1+(mild)=収縮期に逆流が認められ、その先端が右房壁にまで達しないもの(Fig. 3), 2+(moderate)=収縮期に逆流が認められ、その先端が右心房壁にまで達するもの(Fig. 4), 3+(severe)=収縮期に逆流が認められ、その先端が下大静脈内にまで達するもの(Fig. 5)とした。

超音波パルス・ドプラー法による三尖弁逆流の重症度評価は、Miyatakeら⁶⁾の方法に準じて行った。

結 果

対象68例中、下大静脈造影法と超音波パルス・ドプラー法ともに評価し得たのは63例であった(Fig. 6)。評価不能例のうち3例は、造影上0と判定されたが、超音波パルス・ドプラー法では、巨大左房による右房圧排のため、sample volumeの設定に困難があり、三尖弁逆流度の評価が困難であった例であった。また残り2例では超音波パルス・ドプラー法上三尖弁逆流度1+と判定されたが、頻脈と心房細動のため、造影では三尖弁逆流度の評価が困難であった。

下大静脈造影法による三尖弁逆流度評価は、超音波パルス・ドプラー法による重症度評価とよく相関した($r=0.84$, $p<0.001$)。

下大静脈造影法による三尖弁逆流度2+(moderate)以上の例では27例中20例で外科的三尖弁修復を必要とした。造影法による三尖弁逆流度1+以下の例で外科的三尖弁修復を要した例は、36例中2例のみであった。

考 按

弁逆流の存在の判定は、下流に存在する物質(造影剤)を上流のサンプル中に見出すという原則にのっとり行われる。三尖弁閉鎖不全の診断に

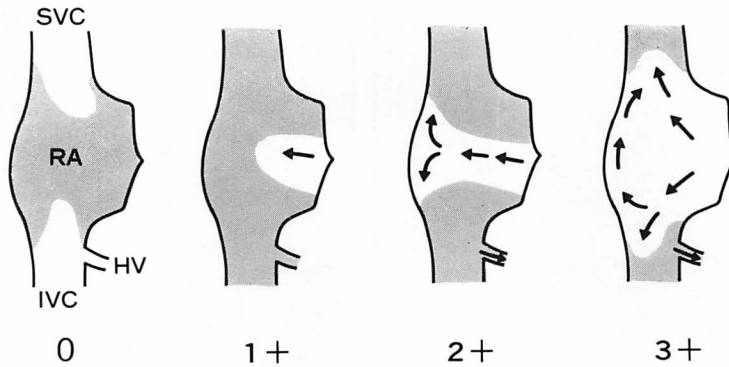


Fig. 1. Diagrams demonstrating the degree of tricuspid regurgitation using inferior vena caval angiography.

Arrows indicate tricuspid regurgitant blood flow during systole. 0=no regurgitation; 1+=mild regurgitation; a regurgitant flow remains in the right atrial cavity during systole, 2+=moderate regurgitation; the regurgitant flow reaches the right atrial wall, 3+=severe regurgitation; regurgitant flow enters the IVC during systole. SVC=superior vena cava; RA=right atrium; IVC=inferior vena cava; HV=hepatic vein.

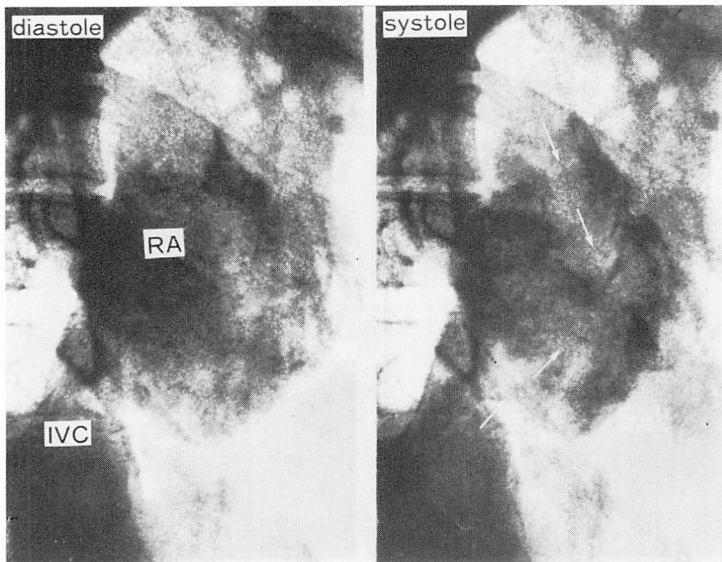


Fig. 2. Right atriograms (RAO 30°: systolic frame in the right and diastolic frame in the left) using inferior vena caval injection showing no tricuspid regurgitation.

Arrows indicate the forward blood flow in the right atrium during systole. RA=right atrium; IVC=inferior vena cava.

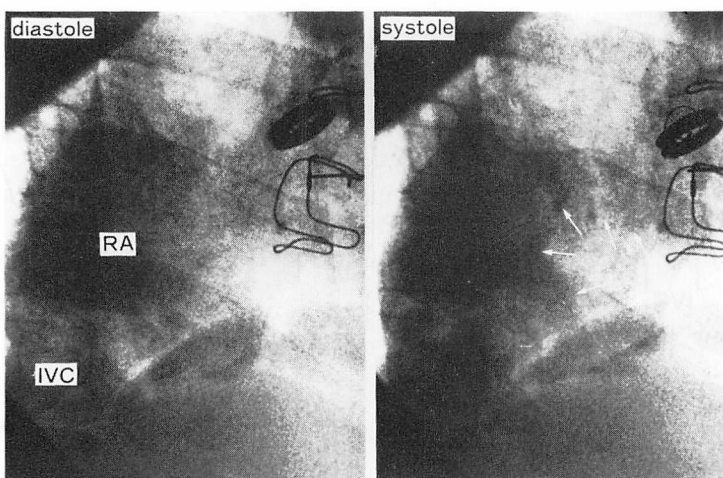


Fig. 3. Right atriograms (RAO 30°: systolic frame in the right and diastolic frame in the left) using inferior vena caval injection showing mild tricuspid regurgitation.

Arrows indicate a regurgitant blood flow appear in the right atrium during systole. Note that the regurgitant flow remains in the right atrial cavity.

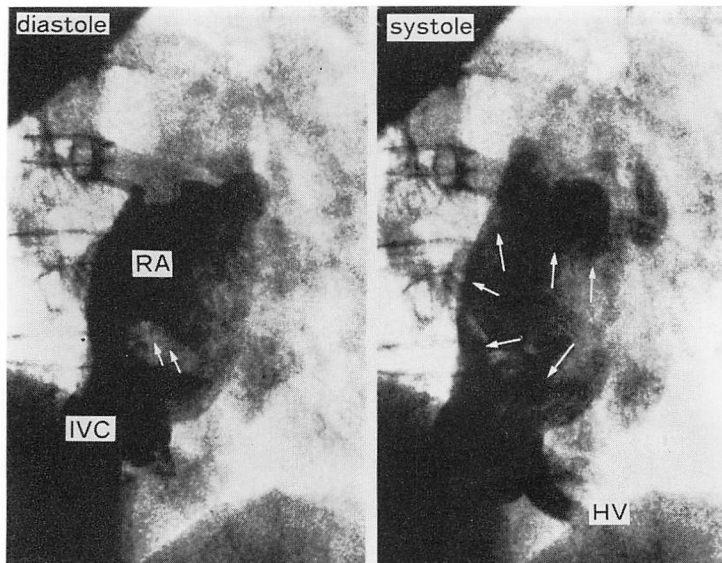


Fig. 4. Right atriograms (RAO 30°: systolic frame in the right and diastolic frame in the left) using inferior vena caval injection showing moderate tricuspid regurgitation.

Arrows indicate coronary sinus blood flow at end-diastole (left) and a regurgitant blood flow during systole (right). Note that the regurgitant flow reaches the atrial wall and that the hepatic vein is filled by a backward flow from the right atrium in systole. HV=hepatic vein.

さいし、従来から行われている右室造影法も、この原則に基づくものである。しかし右室造影法は、カテーテルが三尖弁口を通過していることや、右室に容量負荷をかけることなどで逆流の評価に影響を及ぼし、かつこれらは不可避であるという問題点を有しており、三尖弁閉鎖不全の診断法として確立されたものとはいえない。

今回我々が考案した下大静脈造影法は、三尖弁逆流に対しカテーテルの影響が全くなく、右房や右室に及ぼす容量負荷もほとんどないという特色を有する。本法は、右房における造影された血液中に、造影されていない逆流血が流れ込むさいに惹き起こされる乱流の程度を読みとることにより、逆流度の評価を可能にするものである。したがって、本法は弁逆流の判定の原則に逆らうものではない。さらに、本法は造影剤の量が 10 ml と僅かであること、特別なテクニックを要しないことより、他の造影検査に追加して行うことも容易である。

しかし、本法は以下の欠点をも有している。すなわち、右房内に短絡を有する例や心房細動頻脈型を示す例では逆流の判定が困難であると考えられること、反復検査は可能であるが、一回の検査における判定時間が短かいことなどである。

したがって、下大静脈造影法と超音波検査法を併せ行えば、三尖弁逆流度の定量的評価の精度が高まり、臨床的有用性が増すものと考えられる。

要 約

右室造影法による三尖弁閉鎖不全の診断には種々の問題点が残されている。

今回我々は、これらの問題点を有しない三尖弁閉鎖不全の検査法として、下大静脈造影法を報告した。この方法は、カテーテルが三尖弁口を通過しないこと、少量 (10 ml) の造影剤を下大静脈内に注入することにより右房全体を描出出来ること、三尖弁逆流を右房内の乱流もしくは negative jet として認識することの 3 点を特徴としている。本法による重症度評価は、absent (0) および

mild (1+), moderate (2+), severe (3+) の 4 段階とした。

対象とした 68 例 (弁膜症 64 例, 冠動脈疾患 4 例) 全例において、この造影法とパルス・ドプラー法を用いて三尖弁閉鎖不全の有無を検討した。ドプラー法による重症度の判定は Miyatake らの方法に準じて行った。

下大静脈造影法による三尖弁閉鎖不全の重症度とドプラー法によるそれとは、よく一致した。前者による重症度分類上、severe (3+) の全例 (5 例中 5 例) と moderate (2+) の 22 例中 15 例は、三尖弁の外科的修復を必要とした。一方 absent (0) の全例 (22 例中 22 例) と mild (1+) の 14 例中 12 例は、三尖弁の外科的修復を必要としなかった。

心房中隔欠損例では、下大静脈造影法による三尖弁閉鎖不全の診断は困難であった。

以上より心房中隔欠損例を除き、この下大静脈造影法は、三尖弁閉鎖不全の定量的診断に有用であると結論される。

文 献

- 1) Sepulveda G, Lukas DS: The diagnosis of tricuspid insufficiency. Clinical features in 60 cases with associated mitral valve disease. *Circulation* 11: 552-563, 1955
- 2) Cairns KB, Kloster FE, Bristow JD, Lees MH, Griswold HE: Problems in the hemodynamic diagnosis of tricuspid insufficiency. *Am Heart J* 75: 173-179, 1968
- 3) Cha SD, Maranhao V, Lingamneni R, Goldberg H: A new technique: Right ventriculography using a reshaped catheter. *Cathet Cardiovasc Diagn* 4: 311-316, 1978
- 4) Lingamneni R, Cha SD, Maranhao V, Gooch AS, Goldberg H: Tricuspid regurgitation: Clinical and angiographic assessment. *Cathet Cardiovasc Diagn* 5: 7-17, 1979
- 5) Ubago JL, Figueroa A, Colman T, Ochoteco A, Rodriguez M, Durán CMG: Right ventriculography as a valid method for the diagnosis of tricuspid insufficiency. *Cathet Cardiovasc Diagn* 7: 433-441, 1981
- 6) Miyatake K, Okamoto M, Kinoshita N, Ohta M,

- Kozuka T, Sakakibara H, Nimura Y: Evaluation of tricuspid regurgitation by pulsed Doppler and two-dimensional echocardiography. *Circulation* **66**: 777-784, 1982
- 7) Waggoner AD, Quinones MA, Young JB, Brandon TA, Shah AA, Verani MS, Miller RR: Pulsed Doppler echocardiographic detection of right sided valve regurgitation. Experimental results and clinical significance. *Am J Cardiol* **47**: 279-286, 1981
- 8) Garcia-Dorado D, Falzgraf S, Almazán A, Delcán JL, López-Bescós L, Menárguez L: Diagnosis of functional tricuspid insufficiency by pulsed-wave Doppler ultrasound. *Circulation* **66**: 1315-1321, 1982