

# コントラストエコー図法による心筋内血流分布評価

# Evaluation of myocardial perfusion by intravenous contrast echomyocardio-graphy

松本 正幸*	Masayuki MATSUMOTO*
安井 潔**	Kiyoshi YASUI**
島津 敬	Takashi SHIMAZU
前田 孝雄	Takao MAEDA
中島 茂	Shigeru NAKAJIMA
松山 泰三	Taizo MATSUYAMA
藤原 誠	Makoto FUJIWARA
福島 正勝**	Masakatsu FUKUSHIMA**
浜中 康彦	Yasuhiko HAMANAKA
井上 通敏	Michitoshi INOUE
阿部 裕**	Hiroshi ABE**

## Summary

For the echocardiographic assessment of intramyocardial blood flow distribution by intravenous contrast echocardiographic technique, we measured the echo intensity of a point ( $\phi$  6 mm) in the inter-ventricular septum using a lightmeter in end-diastole before and after the intravenous injection of various dosages of ether or hydrogen peroxide in one open-chest and four closed-chest dogs. Before the injection of contrast media, the echo intensity of the myocardium varied within a range of  $6.1 \pm 4.6\%$ . After the injection of ether or hydrogen peroxide, the echo intensity of the myocardium increased. After the occlusion of the left anterior descending artery, echo enhancement of the left ventricular wall occurred, except for the left ventricular anterior wall and the interventricular septum. Between dosage (x) and % increase (y), relations of  $y=127x-3$ , in ether and  $y=1.17x+1.11$ , in hydrogen peroxide were observed. We found that the intravenous injection of at least 0.2 ml ether or 15 mg hydrogen peroxide was necessary to achieve effective echo enhancement of the myocardium in dogs.

## Key words

Contrast echocardiography

Myocardial perfusion

Hydrogen peroxide

Ether

大阪大学医学部 第一内科心臓研究室  
 大阪市福島区福島 1-1-50 (〒553)  
 \*(現)金沢医科大学 老年病学教室  
 石川県河北郡内灘町大学 1-1 (〒920-02)  
 \*\*(現)国立大阪病院 循環器科  
 大阪市東区法円坂町 2-1 (〒540)

The First Department of Medicine, Osaka University  
 Medical School, Fukushima 1-1-50, Fukushima-ku,  
 Osaka 553  
 \*Department of Gerontology, Kanazawa Medical  
 University, Ishikawa  
 \*\*Division of Cardiology, Osaka National Hospital,  
 Osaka

Received for publication April 12, 1984; accepted May 30, 1984 (Ref. No. 26-27)

## はじめに

コントラストエコー法は Gramiak らにより開発され<sup>1)</sup>, 最近では短絡疾患<sup>2)</sup>や逆流疾患<sup>3)</sup>の診断, 定量評価に用いられているが, 本法による心筋内の血流分布評価についての研究は十分になされていない. 冠動脈内へのコントラスト物質注入により, その灌流域の心筋エコー性状が変化することはすでに報告したが<sup>4,5)</sup>, 今回さらに臨床応用に近づけるため, コントラスト物質の右心系からの注入による心筋エコーの enhancement 効果を検討した.

## 対象と方法

ペントバルビタールにて麻酔した閉胸犬 4 頭 (平均体重 14 kg), 及び開胸犬 1 頭 (体重 13 kg) を対象に, コントラスト物質を頸静脈より注入, その前後の心筋エコー性状の変化を観察した. コントラスト物質としては, ① エーテル 0.02, 0.04, 0.05, 0.08, 0.10, 0.12, 0.15, 0.20, 0.25, 0.30, 0.40, 0.50 ml, ② 過酸化水素水 ( $H_2O_2$ ) 0.1, 0.3, 0.5, 1.0, 1.5, 3.0% の濃度のものをそれぞれ 0.5, 1.0, 1.5, 2.0, 3.0, 4.0, 5.0, 10.0 ml 用いた. 使用した超音波診断装置は Hitachi EUB 10B (使用超音波周波数 3.5 MHz) で, まず閉胸犬にて探触子を胸骨右縁第 3~4 肋間に置き, 左室短軸面を描出して VTR (Victor CR 6060) に収録した. Enhancement 効果の評価は心筋エコー輝度の変化に基づいて行い, 心室中隔に設定した直径 6 mm の関心領域の拡張末期における平均輝度 (5 心拍平均) を輝度計 (Minolta nt 1/3<sup>o</sup>) で測定して, コントラスト物質注入前後の変化率 (% increase) を算出した.

$$\% \text{ increase} = \frac{I_2 - I_1}{I_1} \times 100$$

但し,  $I_1$ ,  $I_2$  はそれぞれコントラスト物質注入前後の心筋エコー輝度である.

次に開胸犬を用いて, 左前下行枝を結紮後, エーテルを静脈内に注入して, 心筋エコーの変化を

観察した.

## 結 果

### 1. 正常心筋における心筋エコー輝度の変動

心筋のエコー輝度は, 同一心時相であっても, 心拍毎に多少の変動がみられる. 今回測定した 480 心拍についてその変動幅を求めたところ,  $6.1 \pm 4.6\%$  (mean  $\pm$  SD) であった. したがって心筋エコーの enhancement 効果の判定には,  $15.3\%$  (mean + 2 SD) 以上の % increase が必要と考えられた.

### 2. エーテルの心筋エコーに及ぼす enhancement 効果

エーテルを頸静脈より注入すると, 右室腔内にコントラストエコーが出現した後, 左房, 左室に細いコントラストエコーがみられ, 続いて心筋エコーが増強した. Fig. 1 はエーテル 0.2 ml を頸静脈から注入した時の変化をみたもので, エーテル注入により左室全周のエコー輝度が増強している. エーテルの注入量 (x ml) と % increase (y%) の間には Table 1, Fig. 2 のごとく,  $y = 127x - 3$ ,  $r = 0.725$  の相関がみられ, エーテル注入量に対応してエコー輝度が増加することが分った. またエーテルが 0.2 ml 以上あれば, 1 例を除き, エコー輝度の増加の目安となる  $15.3\%$  の % increase が得られた.

### 3. $H_2O_2$ の心筋エコーに及ぼす enhancement 効果

Fig. 3 に  $1\% H_2O_2$  1.5 ml を頸静脈から注入した場合の左室エコー像の変化を示すが, エーテルに比べ, enhancement された斑点状の心筋エコー (speckle) が大きい. 注入した  $H_2O_2$  の濃度および量とエコー強度の % increase との間には, 濃度および注入量が増加するにつれて % increase も増加する関係があった (Table 2, Fig. 4). 総投与量 (x mg) と % increase (y%) の間には  $y = 1.17x + 1.11$ ,  $r = 0.814$  の相関がみられ (Fig. 5), 有効な enhancement 効果を得るには, 15 mg が必要であると考えられた. また同じ投与量でも

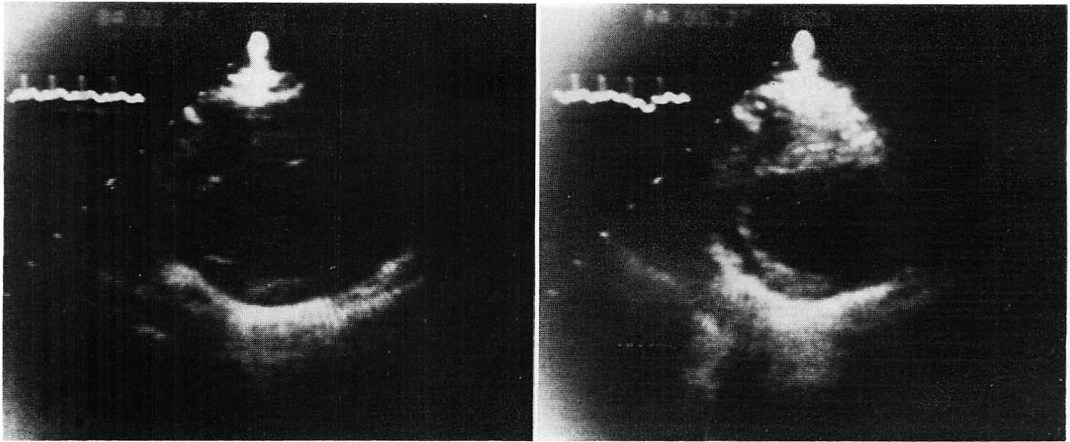


Fig. 1. Contrast echograms of a canine left ventricle by an injection of 0.2 ml ether from the jugular vein.

Left: control echogram; right: contrast enhanced echogram.

Table 1. Relationship between % increase of myocardial echo intensity and volume of intravenously injected ether

Volume (ml)	n	Percent increase (%)
0.02	1	0
0.04	1	4.9±0
0.05	3	1.2±0.8
0.08	1	6.3±0
0.10	8	8.5±5.5
0.12	2	30.6±0.6
0.15	5	16.4±11.1
0.20	5	25.5±13.2
0.25	2	13.4±2.8
0.30	2	21.1±5.7
0.40	1	27.1±0
0.50	1	94.4±0

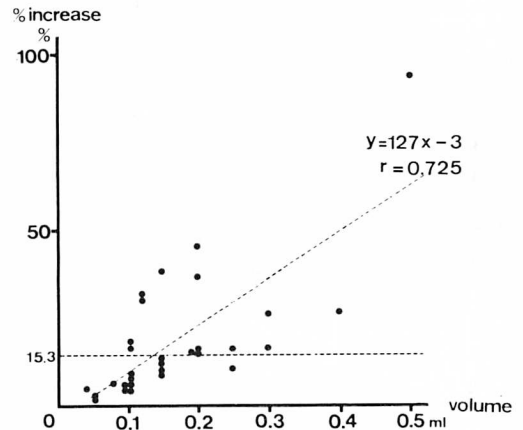


Fig. 2. Relationship between % increase of myocardial echo intensity and volume of ether injected through veins.

% increase に差が認められるのは、濃度差に起因するものと考えられた。

総投与量が一定の場合の濃度と % increase の関係を見ると (Fig. 6 a, b), 総投与量が 10 mg の場合、1~3 ml, すなわち 1%~0.3% で注入すると、より有効に enhancement 効果が得られることが分った (Fig. 6a)。また総投与量が 15 mg

の場合には、1.5~3 ml, すなわち 1~0.5% が有効濃度と考えられた (Fig. 6b)。

#### 4. 冠動脈結紮後の心筋エコー enhancement 効果

左前下行枝を結紮した後に、エーテル及び過酸化水素水の enhancement 有効量を頸静脈から注入すると、左室前壁、心室中隔を除いた左室壁にてエコーが enhance された (Fig. 7)。

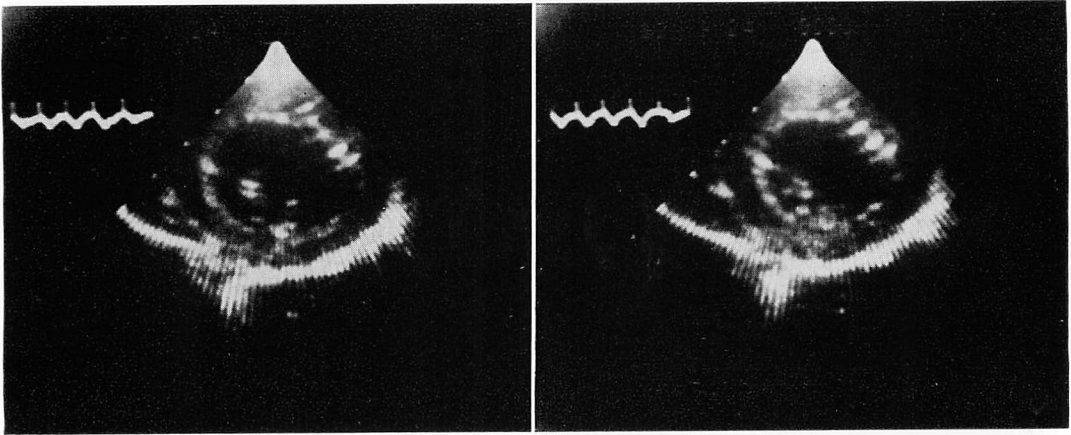


Fig. 3. Contrast echograms of a canine left ventricle by an injection of 1.5 ml hydrogen peroxide (1%) from the jugular vein.

Left: control echogram; right: contrast enhanced echogram.

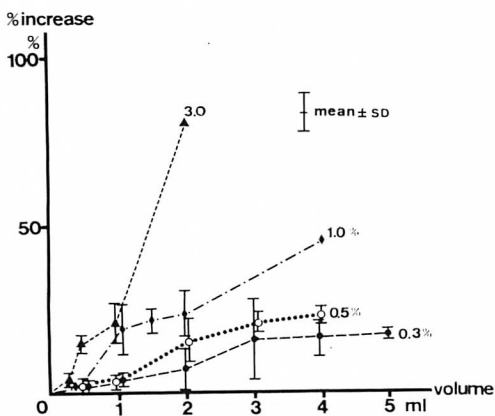


Fig. 4. Relationship between % increase of myocardial echo intensity and volume of hydrogen peroxide of various concentration injected into the veins.

### 考 察

コントラスト心エコー法は、コントラスト物質の選択とその注入手技に改良を加えることにより、短絡疾患や逆流疾患の診断のみならず、心筋内血流分布の評価にも応用できることから、虚血性心疾患に対する新しい手法として注目されてい

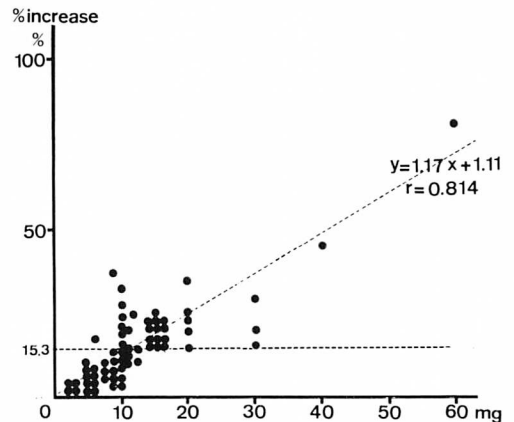


Fig. 5. Relationship between % increase of myocardial echo intensity and total dosage of intravenously administered hydrogen peroxide.

る。我々はすでにウログラフィン、40 $\mu$ m microsphere, flusol などを選択的に冠動脈内に注入することにより、その灌流領域の心筋エコー強度が増加することを報告した<sup>4,5)</sup>。Klicpera らや DeMaria らは CO<sub>2</sub> を<sup>6,7)</sup>、Armstrong らは 76  $\mu$ m gelatin-encapsulated microbubble<sup>8)</sup> を用いて、選択的あるいは非選択的冠動脈注入を行い、断層心エコー図法の観察にて心筋イメージの増強

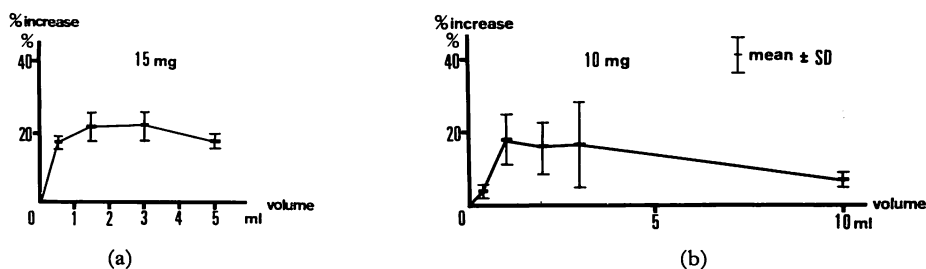


Fig. 6. Effects of concentration on % increase of myocardial echo intensity in the injection of 10 mg (a) and 15 mg (b) of hydrogen peroxide.

Table 2. Relationship between % increase of myocardial echo intensity and dosage of intravenously injected hydrogen peroxide

Concentration (%)	Volume (ml)	n	Percent increase (%)
0.1	3.0	2	3.8±0.8
	5.0	2	4.4±3.3
	10.0	2	6.7±1.9
0.3	1.0	3	3.2±1.0
	2.0	3	7.4±7.1
	3.0	4	16.2±12.7
	4.0	3	16.3±6.1
	5.0	3	17.2±1.5
0.5	1.0	2	3.4±2.3
	2.0	6	15.3±7.4
	3.0	2	20.2±4.9
	4.0	2	23.9±1.2
0.75	2.0	3	20.7±2.7
1.0	0.5	2	2.8±1.6
	1.0	6	18.3±7.2
	1.5	2	21.5±3.9
	2.0	3	22.8±8.8
	4.0	1	45.1±0
1.5	0.5	3	7.5±1.8
3.0	0.2	2	5.7±0.8
	0.3	2	3.9±0.8
	0.5	2	15.4±0.1
	1.0	3	20.9±6.0
	2.0	1	80.1±0

を報告している。本研究では、コントラスト物質の注入方法をより非侵襲的にするため、右心系から注入した場合でもコントラスト心筋エコー法 (contrast echomyocardiography) により、冠灌流異常を捕捉し得るか否かを検討した。過酸化水素水やエーテルでは、静脈内注入によって心筋エコー強度の増加がみられ、また冠動脈を閉塞した場合には、その領域の心筋イメージの変化はみられなかった。これらの結果は、経静脈的投与による contrast echomyocardiography によっても、虚血領域の捕捉が可能なることを示している。右心系からの注入により心筋エコーを変化させるコントラスト物質の条件としては、肺毛細管床を通過し、かつ心筋イメージを変化させ得る音響インピーダンスの差を有する物質でなければならない。生理食塩水でも、肺動脈楔入部から注入すれば、左心系にコントラストエコーが出現することは知られているが<sup>9)</sup>、心筋エコーを変化させることはできない。今回使用した過酸化水素水は、血液中で peroxidase や catalase により、 $H_2O_2 \rightarrow H_2O + 1/2O_2$  となり、 $O_2$  を発生して、この  $O_2$  が microbubble となって心筋内のエコー源になると考えられる。過酸化水素水は動脈硬化や虚血心の治療、あるいは癌治療の補助剤として用いられたこともあるが<sup>10,11)</sup>、組織への傷害、神経系への影響、塞栓症の危険性などがあり、また我々の動物実験においても、大量の過酸化水素水は期外収縮や心室細動などの不整脈を惹起することが確認されている。コントラスト物質としてエーテ

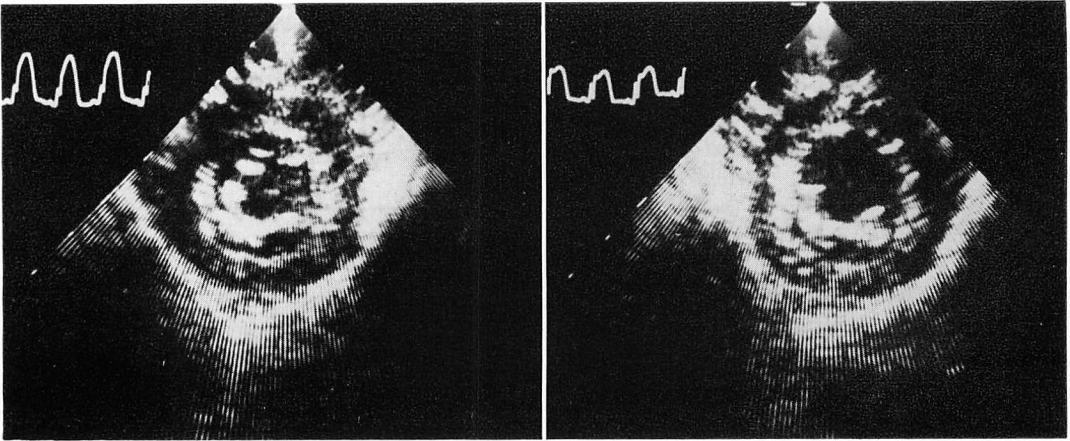


Fig. 7. Contrast echograms of a canine left ventricle by an injection of 0.2 ml ether into the jugular vein after the occlusion of the LAD.

Left: control echogram; right: contrast enhanced echogram.

ルを用いた場合も、過酸化水素水を注入した場合と同様、気化したエーテルが心筋エコーのイメージを変化させたものと考えられる。エーテルは循環時間の測定等に用いられるが、その量は 0.1~0.2 ml と僅かであり、ヒトの心筋イメージの変化を検出するにはこの量では不十分である可能性もある。一方、大量に注入すると肺水腫などの合併症がみられ、循環器系や神経系に与える影響も大である。またコントラスト enhancement は、コントラスト物質の注入量のみならず、注入部位、注入時間など、その施行法によっても、心筋の enhancement 効果が異なることが予想される。今後、contrast echomyocardiography を臨床応用するには、これらの問題点の克服と、新しい安全なコントラスト物質の開発が必要と考えられる。

#### 文 献

- 1) Gramiak R, Shah PM, Kramer DH: Ultrasound cardiography. Contrast studies in anatomy and function. *Radiology* **92**: 939, 1969
- 2) Valdes-Cruz LM, Pieroni DR, Roland JA, Varghese PJ: Echocardiographic detection of intracardiac right-to-left shunts following peripheral vein injections. *Circulation* **54**: 558, 1976
- 3) Kerber RE, Kioschos JM, Lauer RM: Use of an ultrasonic contrast method in the diagnosis of valvular regurgitation and intracardiac shunts. *Am J Cardiol* **34**: 722, 1974
- 4) 安井 潔, 松本正幸, 島津 敬, 前田孝雄, 中島茂, 福島正勝, 堀 正二, 井上通敏, 阿部 裕, 佐藤秀幸, 南野隆三: 心エコー図法による心筋内冠血流分布の可視化: 冠動脈造影による心筋エコー enhancement 効果について. *J Cardiography* **12**: 895, 1982
- 5) Yasui K, Matsumoto M, Maeda T, Fukushima M, Hori M, Shimazu T, Inoue M, Abe H, Sato H, Minamino T: Estimation of intramyocardial blood flow distribution with contrast echomyocardiography. *Circulation* **66**: (Suppl II): 28, 1982
- 6) Klicpera M, Glogar D, Mayr H, Mohl W, Losert U, Kaindl F: Myocardial perfusion evaluated by contrast echocardiography. *Chest* **82**: 751, 1982
- 7) DeMaria AN, Bommer WJ, Riggs K, Dijee A, Koewen M, Ling Kwan O, Mason DT: Echocardiographic visualization of myocardial perfusion by left heart and intracoronary injections of echocontrast agents. *Circulation* **62** (Suppl II): 143, 1980
- 8) Armstrong WF, Mueller TM, Kinney EL, Tichner EG, Dillon JC, Feigenbaum H: Assessment of myocardial perfusion abnormalities with contrast-enhanced two-dimensional echocardiography. *Circulation* **66**: 166, 1982
- 9) Meltzer RS, Serruys PW, McGhie J, Verbaan N, Roelandt J: Pulmonary wedge injections yielding

- left-sided echocardiographic contrast. *Br Heart J* **44**: 390-394, 1980
- 10) Mallams JT, Balla GA, Finney JW: Regional oxygenation and irradiation in the treatment of malignant tumors. *Prog Clin Cancer* **1**: 137, 1965
- 11) Urschel HC: Cardiovascular effects of hydrogen peroxide: Current status. *Prog Cardiovasc Surg* **51**: 181, 1967