

心断層エコー図法による左室局所壁運動の三次元ベクトル解析：虚血性心疾患について

Left ventricular wall motion in ischemic heart disease quantitatively assessed by three-dimensional vectors of reference points in multi-directional two-dimensional echocardiography

山森 雅彦  
角田 裕  
北村 尚臣  
中野 赳\*  
竹沢 英郎\*

Masahiko YAMAMORI  
Yutaka KAKUTA  
Hisaoami KITAMURA  
Takeshi NAKANO\*  
Hideo TAKEZAWA\*

Summary

Left ventricular wall motion was analyzed in a spatial geometric manner assuming the quantitative vectors formed by the reference points' movement on two-dimensional echocardiogram in 58 normal subjects and 40 patients with ischemic heart disease.

Long-axis, RAO-equivalent and short-axis views, termed sagittal, frontal, and horizontal planes, respectively, were visualized and two or three reference points were defined on each plane. The vectors of these points' movement were obtained from video-image tracings on each plane and systolic excursion and distortion angles of each pair of reference points were vectorially assessed. All vectors in myocardial infarction were directed towards the infarcted areas.

Clockwise horizontal distortion of the left ventricle apex-to-base axis was observed in normal subjects, but it was slight ( $3.1 \pm 3.0^\circ$ : mean  $\pm$  SD at the papillary muscle horizontal section). However, larger horizontal distortion was observed in single coronary artery disease, which may lead to the erroneous segmental wall motion analysis using conventional cineangiography because of the overlap of the adjacent segments.

Key words

Two-dimensional echocardiography      Left ventricular regional wall motion      Left ventricular distortion

山田赤十字病院 循環器科  
三重県度会郡御園村高向 810 (〒516)  
\*三重大学医学部 第一内科  
津市江戸橋二丁目 174 (〒514)

Division of Cardiology, Yamada Red Cross Hospital,  
Takabuku 810, Misono-mura, Watarai-gun, Mie 516  
\*The First Department of Medicine, Mie University  
School of Medicine, Tsu 514

Received for publication April 2, 1984; accepted June 5, 1984 (Ref. No. 24-30)

## はじめに

心臓が胸郭内で複雑な運動をすることは, W. Harvey の記述にすでにみられるように, 良く知られた事実である. しかし, 動的空間幾何学的位置の変化 (dynamic spatial geometry) の研究には, radiopaque marker 植込みによる検討が散見されるに過ぎない. しかも, 対象は実験動物によるものがほとんどで, 開胸による胸膜や心嚢の癒着という問題があり<sup>1-3)</sup>, 生理的とはいえない. さらに marker が心外膜側に植込まれることが多いため, その動きは心内膜側の情報を忠実に反映するとは言い難いと考えられる.

近年, 特に虚血性心疾患における左室の動態を評価するため, 左室シネアンジオ, RI イメージング, 心エコー図などを用い, 左室を各分節 (segment) に分割し, それぞれの動きから局所心機能を評価しようとする数多くの試みがなされてきた. その際, 収縮, 拡張に伴う心臓の位置変化を補正した報告もみられるが, 測定法に多くの仮定を必要とし, また分節区分も細かすぎると, 隣接する分節との間で心周期内に重なりが生じる可能性もある. 理想的には左室動態をある点のベクトルとして捉えることが望ましいが, 我々は心断層エコー図により, ある特定の関心点の動きを三次元的に評価する方法を考案し, 虚血性心疾患について検討したので報告する.

## 対象および方法

対象は既往歴, 理学的所見および心電図に異常の認められない健常者 58 例 (男 24 例, 女 34 例, 平均年齢 29 歳) と, 虚血性心疾患患者 40 例 (男 37 例, 女 3 例, 平均年齢 59 歳) の計 98 例である (Table 1). 全例で, 東芝製心断層装置 SSH-11A, あるいはアロカ製 SSD-800 を用い, 以下に述べる各方向断層像を, ビクター製ビデオデッキ 6600 あるいは 6060 にて収録した. Fig. 1 のごとく, 左室長軸を中心に考えると, 長軸像あるいは LAO 等価像は矢状面と考えることができ, RAO

Table 1. Materials

I. Normal subjects	58
II. Ischemic heart disease	40
Old myocardial infarction	
Extensive anterior infarction	10
Anteroseptal infarction	3
Inferior infarction	9
Others.	11
Angina pectoris	7
Total	98 cases

等価像は前額面とみなすことができる. 関心点として, 心室中隔の大動脈前壁との付着部を中隔点 (point IVS), 後壁の左房との接点を後壁点 (point PW) とし, それぞれの点を拡張末期 (ED, 心電図 R 波の頂点) を始点とし, 収縮末期 (ES, 心電図 T 波の終了時) を終点とするベクトルとして考えた. そのスカラー (動き) および後壁点と中隔点の始点間, 終点間をそれぞれ結ぶ線分のなす角 ("distortion angle"  $\theta$ ) を, 断層面上で, 時計方向を正として測定した. また RAO 等価像, すなわち前額面にて同様に行った.

次に短軸像を Fig. 2 のごとく水平面 (horizontal plane) とみなし, 大動脈根部短軸断層 (以下 horizontal Ao) において, 右冠尖と無冠尖, および左冠尖の大動脈壁での接点をそれぞれ点 ①, 点 ② とし, 無冠尖と左冠尖の接点を点 ③ とした. ここでも各点の動き (excursion) と線分 ① ② と線分 ①' ②' のなす角  $\theta$  を測定した. さらに僧帽弁輪部短軸断層面にて前交連側の左室壁に A 点 (point A), 後交連側の左室壁に P 点 (point P) を設定した. また同様にして, 乳頭筋付着部短軸断層面では前乳頭筋を A 点, 後乳頭筋を P 点とした. ここで二つの水平面において, 線分 AP に垂線を立て, ベクトル A およびベクトル P をそれぞれ二つのベクトルに分解して動きを測定した. すなわち, 線分 AP 上で心室内に向かう方向を正とするベクトルを垂直運動, 心室の円周方向に向かうベクトルを, 胸壁に向かう方向を正と

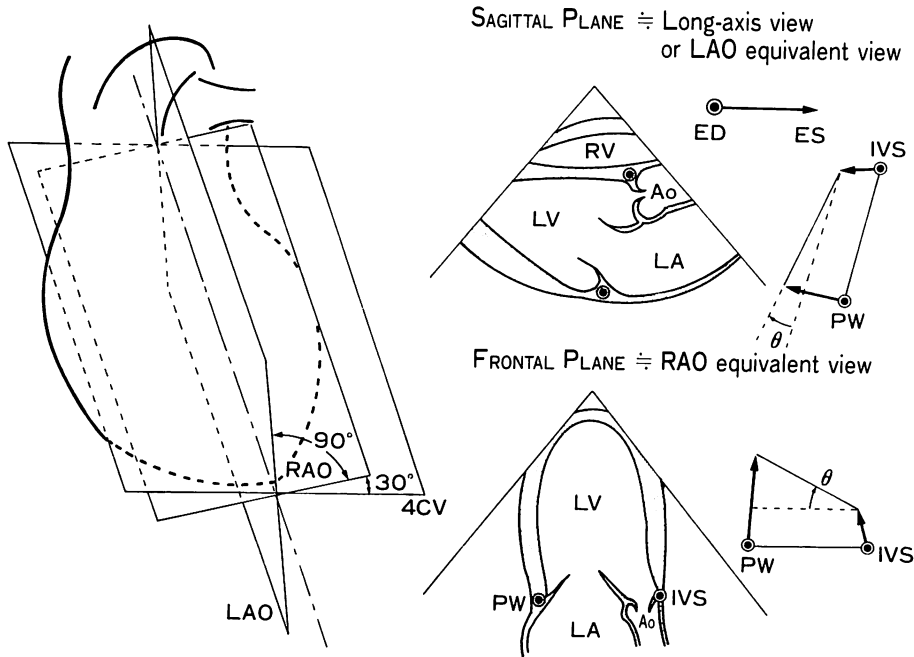


Fig. 1. Schematic diagrams of three apical planes and reference points.

4CV=4-chamber view; RAO=right anterior oblique view; LAO=left anterior oblique view; ED = end-diastole; ES=end-systole;  $\theta$ =clockwisely measured distortion angle; RV=right ventricle; LV=left ventricle; Ao=aorta; LA=left atrium; IVS=interventricular septum; PW=posterior wall of the left ventricle.

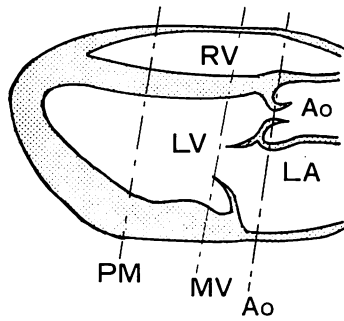
して回旋運動とした。 $\theta$  の計測も同様にして行った。

### 成 績

Fig. 3 に健常者 58 例の結果を示す。矢状面では中隔の動きは  $10.9 \pm 2.1$  mm (mean $\pm$ SD), 後壁の動きは  $12.2 \pm 2.0$  mm,  $\theta$  は  $1.0 \pm 2.5^\circ$  であった。前額面の中隔および後壁の動きはそれぞれ  $12.4 \pm 2.0$  mm,  $12.3 \pm 2.3$  mm,  $\theta$  はマイナス  $0.2 \pm 2.2^\circ$  であった。大動脈根部短軸断層では, 点①, ② および ③ の動きはそれぞれ  $8.2 \pm 1.6$  mm,  $6.8 \pm 1.5$  mm,  $7.6 \pm 1.4$  mm,  $\theta$  が  $3.2 \pm 3.9^\circ$  であった。僧帽弁輪部短軸断層では, P 点および A 点における回旋運動と垂直運動は, それぞれ  $7.5 \pm 2.1$  mm,  $5.8 \pm 2.0$  mm;  $5.5 \pm 1.0$  mm,  $8.0 \pm 2.1$  mm であり,  $\theta$  は  $5.5 \pm 4.4^\circ$  であった。乳頭

筋附着部短軸断層でも同様に, それぞれ,  $6.8 \pm 1.9$  mm,  $7.3 \pm 2.6$  mm;  $5.9 \pm 1.8$  mm,  $8.7 \pm 2.1$  mm,  $\theta$  は  $3.1 \pm 3.0^\circ$  であった。なお水平面では, すべての症例で  $\theta$  は正であった。

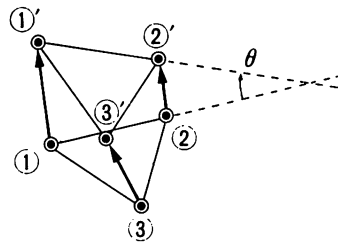
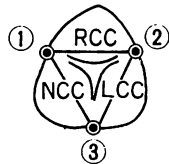
虚血性心疾患患者 40 例の心電図診断と左室造影 (22 例について施行) の結果を Table 2 に示す。左室局所アシナジーの存在する代表として, 急性心筋梗塞発症後 6 ヶ月以上を経過した前壁および下壁梗塞の検討では, 前壁梗塞群 (13 例) では矢状面, 前額面とも, 中隔点の動きが低下していた (Fig. 4)。また僧帽弁輪部短軸断層, 乳頭筋附着部短軸断層では, 前壁梗塞群で P 点は垂直運動が小さく ( $2.8$  mm $\pm$  $2.5$  mm), ほぼ回旋運動を示した。また下壁梗塞群 (9 例) での僧帽弁輪部短軸断層では P 点の回旋運動が小さく ( $1.92 \pm 3.99$  mm), ほぼ垂直運動を示し (Fig. 5), P 点



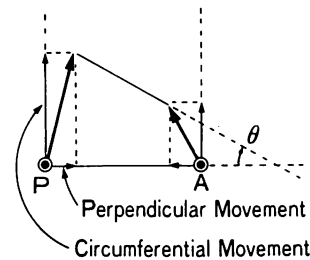
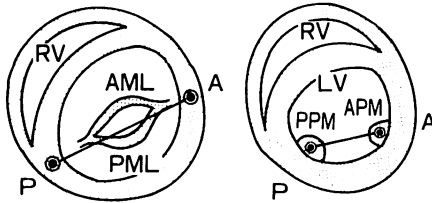
HORIZONTAL PLANE  
 ≡ Short-axis view

HORIZONTAL PLANE

1. Ao



2. MV, PM



**Fig. 2. Schematic diagrams of reference points on horizontal plane.**

Upper panel: Ao=horizontal plane at the level of aortic root; MV=horizontal plane at the level of the mitral valve; PM=horizontal plane at the level of papillary muscles; others: see Fig. 1.

Middle panel: RCC=right coronary cusp; NCC=non-coronary cusp; LCC=left coronary cusp.

Lower panel: AML=anterior mitral leaflet; PML=posterior mitral leaflet; APM=anterior papillary muscle; PPM=posterior papillary muscle; The vectors of each reference point (point A, point P) are divided into two directions; perpendicular and circumferential movements.

の合成ベクトルはそれぞれの梗塞部へ向うと考えられた。前壁梗塞群と下壁梗塞群とを比較すると、矢状面では中隔点の動きは前壁梗塞群において有意に低下し ( $p < 0.01$ ),  $\theta$  も有意に大であった ( $p < 0.05$ )。前額面でも同様に、中隔点の動きは前壁梗塞群で有意に低下し ( $p < 0.01$ ),  $\theta$  も有

意に大であった ( $p < 0.01$ )。

健常群と心筋梗塞群との比較検討では、健常群に比し、矢状面では前壁梗塞群で中隔点の動き、下壁梗塞群では中隔点と後壁点の動きが、それぞれ有意に低下していた。また前額面では前壁梗塞群で中隔点、後壁点および  $\theta$ 、下壁梗塞群では中

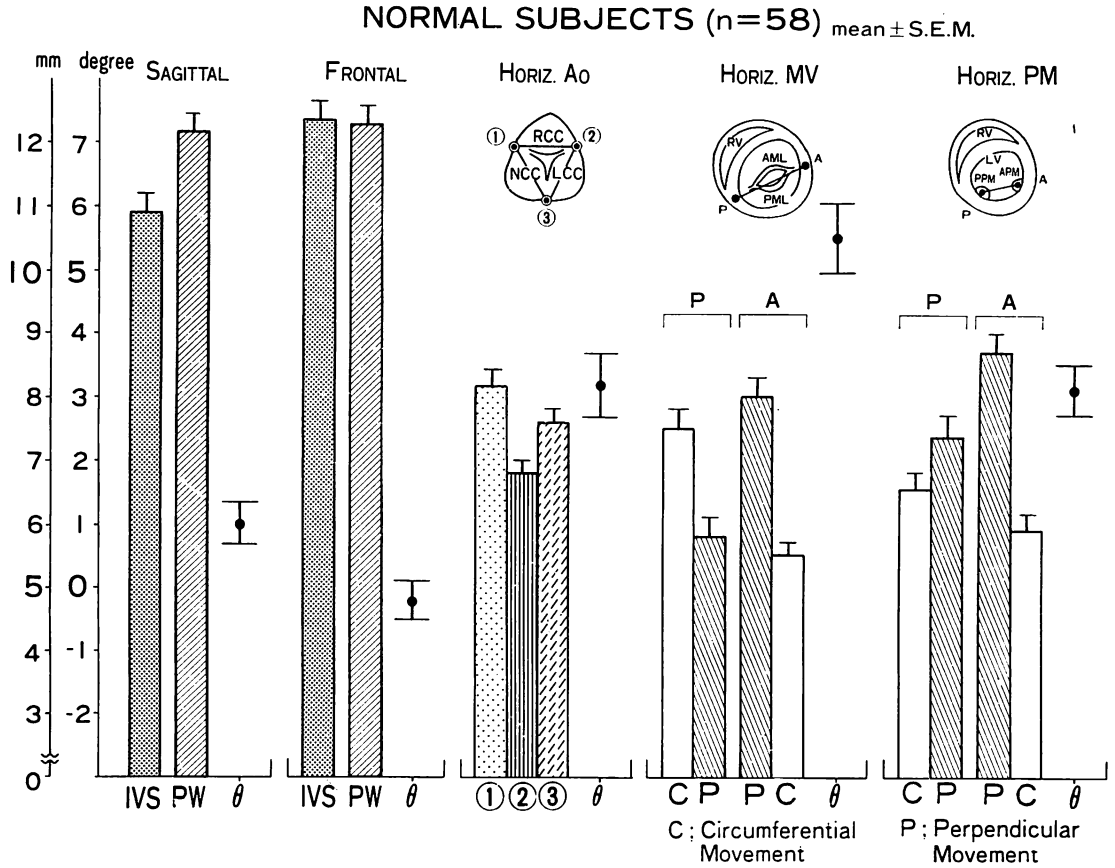


Fig. 3. Excursion of each reference point and distortion angles in normal subjects.

隔点と後壁点の動きがそれぞれ有意に低下していた (Table 3). 水平面では前壁梗塞群で僧帽弁輪部短軸断層の P 点の動きと  $\theta$  が、乳頭筋附着部短軸断層の P 点, A 点の動きと  $\theta$  がそれぞれ有意に低下していた. 下壁梗塞群では乳頭筋附着部短軸断層で P 点の回旋運動と  $\theta$  が有意に低下していた (Table 4).

心筋梗塞群中、ねじれ角  $\theta$  の特に大きい 5 例のうち、症例 11 を除く 4 例では、健常部の動きが亢進しており、これらは一枝病変を有していた (Table 5).

### 考 按

#### 1. 左室の収縮期ねじれ運動 (distortion)

ここで言う「ねじれ」とは、左室長軸自身の回旋運動ではなく、左室長軸の周りに左室がねじれることを指す。心臓、特に心室は、その形を複雑に変化させながら収縮することにより、血液を駆出する。開胸心では特にこれが良く観察される。しかし閉胸状態では、胸郭、胸膜、心嚢等の影響を受け、その動きは制限されるが<sup>4-6)</sup>、わずかながら長軸を中心として回転することが知られている<sup>7-9)</sup>。このねじれ運動の挙動については、文献により微妙な違いが認められる。

**Table 2. Electrocardiographic, coronary angiographic and cine ventriculographic profiles of patients with ischemic heart disease**

No.	CASE	AGE & SEX	ECG DX.	SCA	LVG MR	SEGMENTAL WALL MOTION							
						REDUCED	NONE	DYSKINETIC					
1	J.T.	64 ♂	EXT. ANT.	6,7,8,10	(-)	2,7		3,4					
2	Y.N.	53 ♂		7,8,10	II°	2,5							
3	T.M.	68 ♂		7~10	III°	2,4,6				3,7,8			
4	M.K.	68 ♀											
5	T.K.	76 ♀		1,2,5~10,14,15	II°	2,4				3,6			
6	M.N.	40 ♂											
7	A.K.	38 ♂		1,6,7,9	(-)	2,3,6				2,3,4			
8	F.N.	48 ♂		7,10									
9	A.M.	50 ♀		1,7,12	(-)	1,5			2,4	3			
10	T.H.	41 ♂		6,7,12									
11	J.S.	60 ♂	ANTEROSEP.	1,7,8	(-)	1,4,5	2,3,6,7,8	3,4					
12	I.K.	58 ♂		5~9,11~15	I°	1			2,5				
13	S.M.	62 ♀											
14	K.U.	77 ♂	INFERIOR										
15	K.S.	69 ♂											
16	M.I.	78 ♂											
17	F.N.	75 ♂											
18	Z.N.	71 ♂											
19	K.S.	62 ♂											
20	T.I.	51 ♂							1~4,6,10,11,13		4,5		
21	R.K.	57 ♀							4AV	(-)	2,4,5		
22	K.F.	52 ♀											
23	M.H.	59 ♂							ANTEROLAT.	1~15	II°	1,5	2,4
24	Y.N.	35 ♀	5,7,8,9	(-)	2,3,4								
25	T.N.	66 ♀	ANTEROINF.										
26	K.N.	64 ♀											
27	C.K.	55 ♀	APICOLAT.		(-)		3						
28	S.N.	56 ♀											
29	B.H.	69 ♀	APICOINF.	1,6,7,14	(-)		5						
30	U.N.	70 ♀	ANTEROINFEROLAT.	3,4,7,10	(-)	2,4		3					
31	S.Y.	50 ♀											
32	Y.H.	65 ♀	APICOINFEROLAT.	6,7	(-)	2,3							
33	S.M.	55 ♀											
34	T.O.	46 ♀	ANGINA	4,5,6,7,11	(-)	2							
35	M.T.	62 ♀											
36	H.Y.	65 ♀											
37	T.H.	49 ♂		6,8,12	(-)	1,2,3,4				2			
38	K.O.	63 ♀											
39	S.M.	58 ♀		4PD,6,7,12,13	I°	2							
40	K.N.	38 ♀											

SCA=selective coronary angiogram ; LVG=left ventriculogram ; MR=mitral regurgitation

McDonald らは<sup>9)</sup>, 内膜側と外膜側の心筋では収縮方向が異なり, 心尖部から心基部方向に見て, 心臓は収縮早期には時計回転, 収縮後期には外膜側心筋により, 反時計方向に回転している。これは心筋の最内層および最外層の螺旋構造に由来すると一般には考えられているが<sup>10,11,18~21)</sup>, 電気的興奮の伝搬様式による遅れが, ねじれとなって現われるとする考え方もあ

る<sup>12,13,17)</sup>。

このような複雑な左室の動きに対して, 我々の方法は, 内膜側心筋の動きを追跡していることになり, 外膜側に植え込まれた marker による検討とは, 結果において異なるものと考えられる。また心周期のどの時相でねじれを観察しているかということも考慮する必要がある。Mirro ら<sup>14)</sup>の報告によれば, 心尖から見て, 心臓は反時計方向回

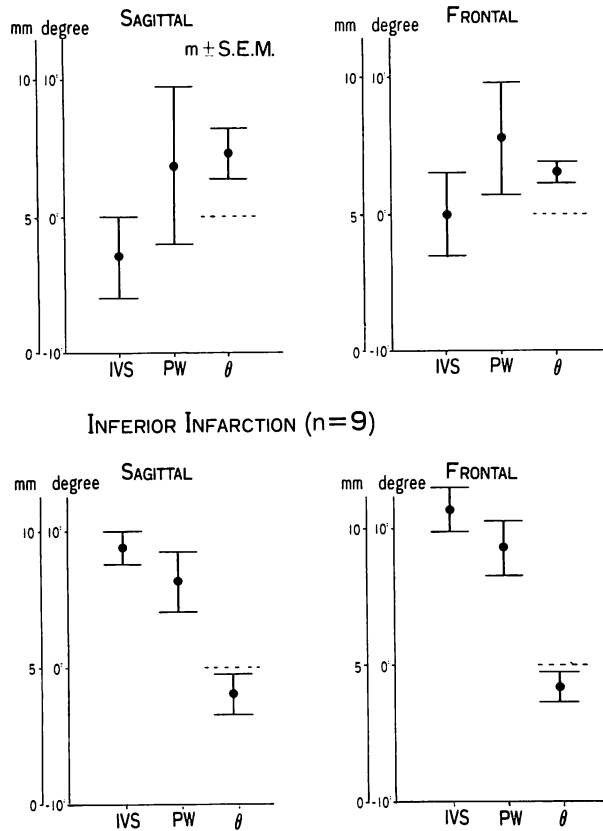


Fig. 4. Sagittal and frontal excursions of each reference point and distortion angles in 13 cases with extensive anterior or anteroseptal myocardial infarction.

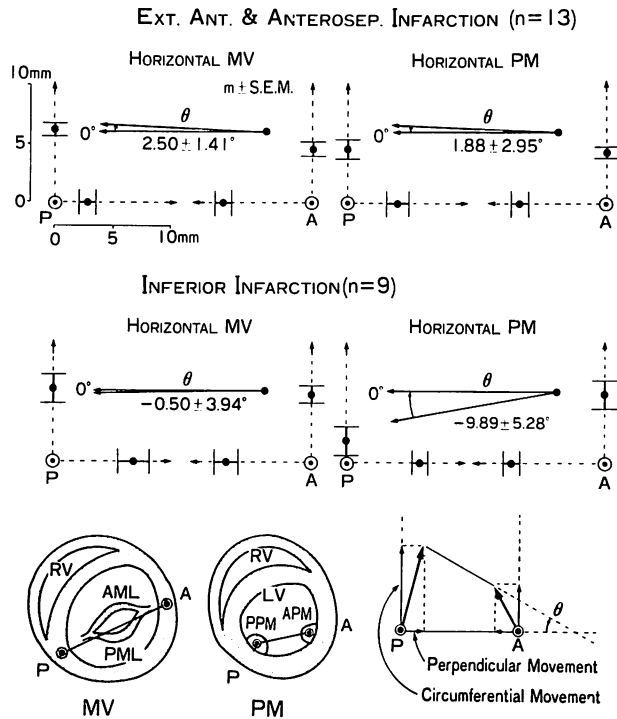
Upper panel: excursion of the point IVS is decreased. Lower panel: distortion angle is negative in inferior infarction, whereas it is positive in anterior infarction and normal subjects.

転をするとし、ASD 例における我々の結果はこの報告と一致するが<sup>26)</sup>、正常者についてはすでに述べたように、時計方向回転であると考えられた。この差は Mirro らが収縮開始時におけるみねじれ角を測定しており、収縮終期まで考慮していないことによるものと考えられる。また最近、Walley ら<sup>15)</sup>は、内膜に tantalum screw を植え込むことにより、内膜側のねじれを測定しているが、拡張終期から収縮終期までの観察では、そのねじれは時計方向回転となっており、我々の結果はそれと一致する。この時計方向回転は、心嚢液貯留例で、断層心エコー図上、明らかに認め

られ、これは胸郭等により制限されていたねじれ運動が増強されるためと考えられる。心室中隔の傾きの変化を検討した報告によると<sup>16)</sup>、拡張終期から収縮終期までの傾きの変化の差は、時計方向回転であったという。

ねじれ角 (distortion angle) の大きさは、Walley ら<sup>15)</sup>によれば収縮終期の平均で 4.6° であり、我々の結果では、健常群での僧帽弁輪部短軸断層、乳頭筋付着部短軸断層において、それぞれ平均 5.5°、3.1° と、よく一致していた。

McDonald ら<sup>9)</sup>は、心臓は収縮にさいし、まず心基部が胸壁より遠ざかり、やがて心尖部を持ち



**Fig. 5. Horizontal excursions of each reference point and distortion angles in 13 cases with extensive anterior or anteroseptal myocardial infarction.**

Upper panel: perpendicular movement of point P is decreased. Lower panel: circumferential movement of point P is decreased. Distortion angle is negative.

**Table 3. Excursions and distortion angles in myocardial infarction compared to that of normal subjects in the sagittal and frontal planes**

	Sagittal			Frontal		
	IVS	PW	$\theta$	IVS	PW	$\theta$
Ant.	↓ **	N.S.	N.S.	↓ **	↓ *	↓ **
Inf.	↓ **	↓ **	N.S.	↓ *	↓ **	N.S.

\*:  $p < 0.05$ , \*\*:  $p < 0.01$ , N.S.: not significant.

Ant.=anterior infarction; Inf.=inferior infarction; IVS=interventricular septum; PW=posterior wall of the left ventricle.

**Table 4. Excursions and distortion angles in myocardial infarction compared with those of normal subjects in the horizontal planes**

	Horizontal MV					Horizontal PM				
	P		A		$\theta$	P		A		$\theta$
	C	P	P	C		C	P	P	C	
Ant.	↓ **	↓ **	N.S.	N.S.	↓ *	↓ *	↓ **	↓ *	↓ **	N.S.
Inf.	N.S.	N.S.	N.S.	N.S.	N.S.	↓ **	N.S.	N.S.	N.S.	↓ *

\*:  $p < 0.05$ ; \*\*:  $p < 0.01$ ; N.S.: not significant.

P and A: refer Fig. 5. C and P=circumferential and perpendicular movements.



**Table 5. Marked horizontal distortion in patients with ischemic heart disease**

No.	CASE	AGE & SEX		SCA SEG.	LVG SEG.		HORIZ. MV.			HORIZ. PM		
							P	A	$\theta$	P	A	$\theta$
4	M.K.	68	♂	7~10	2, 4, 6 (RED) 3, 7, 8 (ANEURY.)	C	6.4	9.3	-11.5°	5.2	5.2	0°
						P	0	10.7		5.4	6.0	
11	J.S.	60	♂	1, 7, 8	1, 4, 5 (RED) 2, 3, 6, 7, 8 (NONE)	C	6.4	2.8	+9°	4.0	4.8	0°
						P	1.6	8.0		5.6	6.4	
21	R.K.	57	♂	1, 2	2, 4, 5 (RED)	C	-4	6.4	-27°	4.5	6.3	-7.5°
						P	2.7	5.4		6.8	8.1	
24	Y.N.	35	♂	7, 8, 9	2, 3, 4 (RED)	C	5.9	2.3	+9.5°	7.2	5.4	+7°
						P	0.9	5.4		0.9	5.9	
25	T.N.	66	♂	5, 7, 8, 9	—	C	7.5	2.5	+13°	-3	5	+24°
						P	5.5	9.0		12.5	7	

Cases 4, 21, 24 and 25 have single vessel coronary heart disease.

SCA seg=abnormal segments on the selective coronary angiogram ; LVG seg=abnormal segments on the left ventriculogram ; red=reduced ; aneur =aneurysm ; none=akinetic.

上げるように運動するとしており、これは我々の断層心エコー図上の矢状面において、後壁点の動きが中隔点のそれより有意に大きく、また  $\theta$  も正であった結果と一致する。また、前顔面では中隔点が後壁点よりも有意に大きく運動し、 $\theta$  が負であることから、収縮終期には心臓は左外側へ向かうことになる。

矢状面および前顔面で、 $\theta$  は各々  $1.0 \pm 2.5^\circ$ 、 $-0.2 \pm 2.2^\circ$  であったが、Ingels ら<sup>22,23)</sup> はシネアンジオの検討で、心基部付近では平均  $4.5^\circ$  であったとしている。また心尖部付近での矢状面のねじれは、Leighton ら<sup>1)</sup> は平均で  $2.7^\circ$ 、Brower ら<sup>24)</sup> は平均  $3.8^\circ$  であったとしている。Ingels らはこれを無視しうるとしているが<sup>23)</sup>、分節を細かくすれば、これは隣接する分節と重なり合う数値と考えられる。すなわち、Clayton ら<sup>25)</sup> のごとく、54 の hemidiameter, あるいは  $5^\circ$  ごとの radial reference method では、隣接する分節同士の重なり合いは避け得ないと思われる。

2. 虚血性心疾患における左室のねじれの変化

1) 矢状面、前顔面について：前壁および下壁のいずれの群についても、Table 3 に示したご

とく、中隔点の動きや後壁点の動きは健常群に比較して低下する傾向にあったが、これは健常群の平均年齢が 29 歳で、虚血性心疾患群の平均年齢 59 歳に比し、かなり若かったためと考えられる。

前壁梗塞群では下壁梗塞群に比し中隔点の動きの低下が著明で、下壁梗塞群ではわずかながら後壁点の動きが低下していたため、前壁梗塞群ではねじれ角  $\theta$  が正に、下壁梗塞群では負となるのである。

2) 水平面(僧帽弁輪部および乳頭筋附着部短軸断層)について：健常群と比較すると、前壁梗塞群において僧帽弁輪部短軸断層における P 点、乳頭筋附着部短軸断層における P 点、A 点の動きが低下し、これは前壁梗塞群における心機能低下の範囲が広いことを示すものと考えられる。下壁梗塞群で健常群よりも低下しているのは、乳頭筋附着部短軸断層における P 点の回旋運動のみであるが、この P 点の動きが前壁梗塞群と下壁梗塞群では対称的な動きをするのである。すなわち、Fig. 5 に示すように、各水平面における P 点の動きは、前壁梗塞の場合、回旋運動の方が垂直運動より大きいため、P 点は主として回旋運動

をし, かつねじれ角  $\theta$  が正であるため, P 点のベクトルは中隔方向を指す. 一方下壁梗塞の場合, 垂直運動の方が回旋運動より大きいため, P 点は主として垂直運動し, かつねじれ角  $\theta$  は負となるため, P 点のベクトルは後壁方向を指す. したがって P 点のベクトルは梗塞部位を示す指標と考えることもできる.

3) 冠動脈病変とねじれ角について: すでに述べたように, 左室の収縮期ねじれ運動は, 心筋線維の螺旋構造や電氣的興奮伝搬の遅れなどに由来するとされているが, 虚血性心疾患, とくに心筋梗塞例におけるねじれは, 梗塞部と非梗塞部の収縮の違いによる影響も加わって複雑なものとなっている. 梗塞部が比較的限定しているとき, 健常部心筋は代償的に過大な動きをするのでねじれ角  $\theta$  は大きくなり, 梗塞がびまん性のときは, 梗塞部と健常部の境界が不明瞭となるため, ねじれ角  $\theta$  は小さくなる. **Table 5** に示したねじれ角が大きくなる 5 症例は, 症例 11 を除くとすべて一枝病変であり, 限局性のアシナジーをもつ症例ではねじれ角が大きくなることが示された. このような症例では局所壁動態を分析するさい, 分節間に重なりを生じる.

現在まで広く行われてきた分節による壁運動評価法は, ある平面上に投影された左室像の辺縁を小さい線分の集合と考え, 各線分の移動量を検討することによりなされてきた. このさい, 左室の収縮期ねじれ運動は誤差範囲であるとして無視されてきたが, 各分節は全く独自に運動するのではなく, 他の分節との間で作用・反作用をつねに及ぼし合いながら収縮拡張を繰り返すため, 症例によっては, **Table 5** に示したごとく, 分節間の重なりが無視しえない程大きくなり得る場合がある. したがって, 局所壁運動評価にさいしては, ねじれ角も同時に考慮する必要があると考えられる.

## 要 約

多方向からの心断層エコー図により, 左室の複

雑な運動の三次元的定量評価を試みた. 対象は健常者 58 例と虚血性心疾患患者 40 例である.

左室長軸を中心に考えると, 長軸像あるいは LAO 等価像は矢状面, RAO 等価像は前額面, 短軸像は水平面とそれぞれみなすことができる. 各平面上に 2 個ないし 3 個の関心点を設定し, 平面上で拡張末期から収縮終期までビデオ画像をトレースすることにより, 各点のベクトルを測定した. このさい各点の動きをそのベクトルのスカラーにより求め, 同一平面上の各点の始点間, 終点間をそれぞれ結んだ線分のなす角を, 収縮期のねじれ角 ( $\theta$ ) として求めた.

健常群では, 水平面でのねじれはすべて時計方向回転であった (平均  $3.1 \pm 3.0^\circ$ ; 乳頭筋附着部短軸断層). 梗塞群のうち, 水平面でのねじれ角が大きな症例には一枝病変のものが多く, これらの症例に対して, 従来の分節による評価を行うとすれば, 隣接する分節間で重なりを生じる危険性があると考えられた.

## 文 献

- 1) Leighton RF, Wilt SM, Lewis RP: Detection of hypokinesia by a quantitative analysis of left ventricular cineangiograms. *Circulation* 50: 121, 1974
- 2) Rushmer RF: Shrinkage of the heart in anesthetized thoracotomized dogs. *Circulat Res* 2: 22, 1954
- 3) Rushmer RF: Continuous measurements of left ventricular dimensions in intact, unanesthetized dogs. *Circulat Res* 2: 14, 1954
- 4) Leshin SJ, Mullins CB, Templeton GH, Mitchell JH: Dimensional analysis of ventricular function: Effects of anesthetics and thoracotomy. *Am J Physiol* 222: 540, 1972
- 5) Galnz SA, Misbach GA, Moores WY, Mathey DG, Lekven J, Stowe Df, Parmley WW, Tyberg JV: The pericardium substantially affects the left ventricular diastolic pressure-volume curve in the dog. *Circulat Res* 42: 433, 1978
- 6) Stokland O, Miller MM, Lekven J, Ilebekk A: The significance of the intact pericardium for cardiac performance in the dog. *Circulat Res* 47: 27, 1980
- 7) Sandler H, Dodge HT: The use of single plane angiocardiograms for the calculation of left ven-

- tricular volume in man. *Am Heart J* **75**: 325, 1968
- 8) Klein MD, Herman MV, Gorlin R: A hemodynamic study of left ventricular aneurysm. *Circulation* **35**: 614, 1967
  - 9) McDonald IG: The shape and movements of human left ventricle during systole. *Am J Cardiol* **26**: 221, 1970
  - 10) Rushmer RF: Physical characteristics of myocardial performance. *Am J Cardiol* **18**: 6, 1966
  - 11) Streeter DD, Ross MA: Left ventricular wall fibre pathways for impulse propagation. *Cardiac Dynamics*, edited by Baan J, Arntzenius M, Yellin E, Martimus Nijhoff, Amsterdam, 1980, p 107
  - 12) Hotta S: The Sequence of mechanical activation of the ventricle *Jpn Circ J* **31**: 1568, 1967
  - 13) Durrer D, Dam TH, Freud GE, Janse MJ, Meijler FL, Arzbaecher RC: Total excitation of the isolated human heart. *Circulation* **40**: 899, 1970
  - 14) Mirro MJ, Rogers EW, Weyman AE, Feigenbaum H: Angular displacement of the papillary muscles during the cardiac cycle. *Circulation* **60**: 327, 1979
  - 15) Walley KR, Grover M, Raff GL, Bengt W, Hannaford B, Glanz SA: Left ventricular dynamics geometry in the intact and open-chest dog. *Circulat Res* **50**: 573, 1982
  - 16) Matsuo H, Matsumoto M, Kitabatake A, Hamanaka Y, Ohara T, Senda S, Nimura Y, Yamada Y, Kobayashi K, Tanahashi H, Kimura H, Abe H: Rotational excursion of the heart in massive pericardial effusion studied by electronic sector scanning echocardiography. *J Cardiology* **7**: 541, 1977 (in Japanese)
  - 17) Scher AM: The sequence of ventricular excitation. *Am J Cardiol* **14**: 287, 1964
  - 18) Franklin PM: On the muscular architecture of the ventricles of the human heart. *Am J Anat* **1**: 211, 1911
  - 19) Rushmer RF, Crystal DK, Wagner C: The Functional anatomy of ventricular contraction. *Circulat Res* **1**: 162, 1953
  - 20) Rushmer RF: Anatomy and physiology of ventricular function. *Physiol Rev* **36**: 400, 1956
  - 21) Deliyannis AA, Gillam PMS, Mounsey JPD, Steiner RE: The cardiac impulse and the motion of the heart. *Br Heart J* **26**: 396, 1964
  - 22) Ingels NB, Daughters, GT, Stinson EB, Alderman EL: Measurement of midwall myocardial dynamics in intact man by radiography of surgically implanted markers. *Circulation* **52**: 859, 1975
  - 23) Ingels NB, Daughters, GT, Stinson EB, Alderman EL: Evaluation of methods for quantitating left ventricular segmental wall motion in man using myocardial markers as a standard. *Circulation* **61**: 966, 1980
  - 24) Brower RW, Meester GT: Computer based methods for quantifying regional left ventricular wall motion from cine ventriculogram. *in Computers in Cardiology*, IEEE Computer Society, Long Beach, 9, 1976
  - 25) Clayton PD, Bulawa WF, Klansner Sc, Urie PM, Marshall HM, Warner HR: The characteristic sequence for the onset of contraction in the normal human left ventricle. *Circulation* **59**: 671, 1979
  - 26) Unpublished data