

Thallium-201 心筋イメージ位相解析による肥大心筋の収縮動態の検討

Assessment of regional wall motion of the hypertrophic heart by phase analysis of thallium-201 images

中居 賢司  
伊藤 忠一  
高橋 恒男\*  
柳沢 融\*  
松下 一夫\*\*  
臼井 康雄\*\*  
高橋 秀年\*\*  
加藤 政孝\*\*

Kenji NAKAI  
Chuichi ITO  
Tsuneo TAKAHASHI\*  
Toru YANAGISAWA\*  
Kazuo MATSUSHITA\*\*  
Yasuo USUI\*\*  
Hidetoshi TAKAHASHI\*\*  
Masataka KATO\*\*

Summary

Combined technique with gated planar thallium (Tl)-201 images and gated cardiac pool images were applied to evaluate cardiac hypertrophy and regional wall motion for 13 persons. These subjects consisted of four normal persons, four patients with hypertrophic obstructive cardiomyopathy (HOCM) and five patients with asymmetrical apical hypertrophy (AAH). The Tl-201 image and cardiac pool image were obtained using the gated technique, in which the R-R interval was divided into 16 parts, in the 30° left anterior oblique projection. The region of interest (ROI) in the left ventricle was defined by the threshold method and radially divided into 16 segments in the center of the left ventricular area. The count ratio, considered as an indicator of regional myocardial contractility, was calculated using the formula  $(ED_c - ES_c / ED_c)$  in each ROI. The functional image and histogram, an indicators of the synchronization of left ventricular wall motion, were constructed by the fluctuation of the phase distribution in volume curves of Tl-201. These indicators were evaluated for the normals and the two groups of patients.

The count ratio indicated a higher value in the region of the left ventricular free wall and the cardiac apex in the normals, HOCM and AAH. The count ratio at the septal region indicated a lower value in HOCM, in spite of marked septal hypertrophy. A significant fluctuation of the phase distribution was demonstrated in the septal region in HOCM, and also at the apical region in AAH. These findings suggested that the contractile mode of the hypertrophic heart had an abnormal spatial torsion in spite of the higher value of the left ventricular ejection fraction.

We concluded that phase analysis of Tl-201 images is a useful means for assessing regional wall

岩手医科大学 臨床検査医学

\*同 放射線科

\*\*同 第二内科

盛岡市内丸 19-1 (〒020)

Departments of Clinical Pathology, \*Radiology and

\*\*the Second Internal Medicine, Iwate Medical University School of Medicine, Uchimarū 19-1, Morioka 020

Received for publication October 11, 1984; accepted January 7, 1985 (Ref. No. 29-K4)

motion and the pathophysiology of the hypertrophic heart.

**Key words**

Phase analysis  
myopathy

Plane thallium-201 image  
Asymmetrical apical hypertrophy

Regional wall motion

Hypertrophic obstructive cardio-

目 的

テクネチウム標識赤血球と flow indicator であるタリウム 201 (以下 Tl-201) の 2 核種を併用する double isotope 法<sup>1)</sup>を用い, 健常者, 閉塞性肥大型心筋症 (以下 HOCM) および非対称性心尖部心肥大 (以下 AAH) を対象として, 局所心筋壁厚の変化, Tl-201 イメージの位相解析による正常心筋および肥大大心筋の収縮動態について検討した。

対象と方法

対象は正常 4 例, HOCM 4 例, および AAH 5 例の計 13 例 (年齢 47~72, 平均 54 歳) である。心肥大の診断は, 心電図により, HOCM では異常 Q 波と ST-T 異常, AAH では巨大陰性 T 波を有すること, 心エコー図上は, 心室中隔と左室後壁々厚の和が 2.6 cm 以上か, 心室中隔/左室後壁比 1.3 以上を指標とした。

Tl-201 イメージおよび心プールイメージとも左前斜位 30° で R-R 間隔を 16 分割するマルチゲート法を用い, Tl-201 イメージは 20 分間, 心プールイメージは 500 秒間のデータ採取を 64×64 マトリックス内で行った。装置には日立  $\gamma$ -VIEW-H とオンラインで接続したミニコンピューター Informatek を使用した。

Tc-99m 心プール法および位相解析より, 左室収縮動態 (左室駆出率 LVEF) と局所左室壁運動協調性 ( $SD_{Tc}$ ) について検討した。

心肥大パターンの解析 (static image); 収録したデータを background 処理した後, Tl-201 イメージの外縁は threshold 法より求め, 内接縁は Tc-99m 心プールイメージを 2 回微分法より求めた外接縁で代用し, 両者の再合成画像を作成し

た。関心領域 (ROI) は心プールイメージ左室領域の面積重心を求め, その重心点を中心に 22.5° ずつ, 12 の ROI に分けて画素数を求め, その最大値を 1000 とし, 各 ROI の画素数の相対的な変化を circumferential profile curve で表示した。

局所心筋壁厚変化率 (count ratio): 同 ROI における収縮期 (ES) と拡張期 (ED) のカウントの比,  $(ED_c - ES_c) / ED_c$ , を求め, circumferential profile curve で表示し, 局所心筋壁厚変化の指標とした。

Tl-201 心筋イメージの位相解析: ゲート法で収録したデータにおいて, 各画素の Tl-201 の容積曲線を Fourier 級数一次項で近似 (位相解析) し, 位相と振幅を求めそのカラー機能図 (function image) を作製した。また, global な ROI における Tl-201 の容積曲線の位相分布ヒストグラムを作製し, その標準偏差 ( $SD_{Tl}$ ) を求め, 定量化の指標とした。なお, 位相分布ヒストグラムは R-R 間隔を 360 度数表示 (単位は degree) してある。

成 績

Table 1 に, Tc-99m 心プール法より求めた LVEF と  $SD_{Tc}$ , および Tl-201 位相解析より求めた  $SD_{Tl}$  (1-180, 181~360) を示す。HOCM 群の LVEF は健常群に比し有意に高値を示したが ( $p > 0.01$ ),  $SD_{Tc}$  は 3 群ともに正常範囲にあった。HOCM の  $SD_{Tl}$  (1-180) は健常群に比し有意に高値を示した ( $p < 0.01$ )。AAH の  $SD_{Tl}$  (1-180) は有意の差はないが軽度の高値を示した。

Fig. 1 に健常者, HOCM, AAH の代表的な症例の double isotope 法の再合成画像を示す。Tc-99m 心プールイメージは赤, Tl-201 イメージは

**Table 1. Left ventricular ejection fraction (LVEF) and  $SD_{Tc}$  determined by Tc-99m gated cardiac pool images and  $SD_{Tl}$  determined by phase analysis of Tl-201 images**

	Gate CPI		Tl-201 phase	
	LVEF	$SD_{Tc}$	SD (1-180)	SD (181-360)
Normal (N=4)	64±3	8±1	28±2	33±4
HOCM (N=4)	85±9*	11±5	41±7*	40±3**
AAH (N=5)	74±13	9±1	33±10	39±10

The LVEF in HOCM and AAH has higher values compared with those of normal subjects. The  $SD_{Tc}$  in normals and two patient groups is normal. The  $SD_{Tl}$  is divided into two compartments in the histogram. Among the SD (1-180), which indicates a fluctuation of histogram in the outer region of Tl-201 phase images colored by green, HOCM shows a higher value compared with that of normal subjects.

\*  $p < 0.01$ , \*\*  $p < 0.05$  (compared with that of normal)

CPI=cardiac pool image; LVEF=left ventricular ejection fraction; SD=standard deviation; HOCM=hypertrophic obstructive cardiomyopathy; AAH=asymmetrical apical hypertrophy.

黄色で示した。HOCM では中隔領域、AAH では心尖部領域の著明な肥大を示した。

Fig. 2 は健常者、HOCM、AAH の代表的な症例で、Tl-201 の static image の肥大パターンと、局所心筋壁厚変化率 (count ratio) を示す。健常者では count ratio は心尖-左室自由壁で最大であった。HOCM では心室中隔が最も肥大しているが、count ratio は左室自由壁で最大であった。AAH では心尖部が肥大、count ratio とも最大であった。

Fig. 3 に健常例の代表的な Tl-201 イメージの位相カラー機能図と、global および各 ROI の Tl-201 容積曲線を示す。下向き of Tl-201 容積曲線は、位相カラー機能図上、緑色系に、上向きの Tl-201 容積曲線は赤色系で表現されている。健常例では中隔側の一部を除き、心外膜側の筋層の大部分は収縮に伴い、synchronous で求心性の動きをしていると考えられる。

Fig. 4 に健常例、HOCM、AAH の代表的な症例の Tl-201 イメージ、Tc-99m 心プールイメージの位相機能図を示す。心プールイメージの位相機能図では、3者ともに明らかな位相の遅れる領域 (dyskinetic な壁運動を呈する) はみられない。Tl-201 イメージの位相機能図において位相のずれは、健常者では中隔側にわずかにみられるに過

ぎないが、HOCM では肥大の著明な心室中隔側、AAH では肥大の著明な心尖部領域で顕著で、赤色で示される。

Fig. 5 に健常例、HOCM、AAH の代表的な症例の位相機能図と位相分布ヒストグラムを示す。健常例では、位相機能図上外側の緑色系で示される領域 (Tl-201 の容積曲線が凹状を呈するため位相分布ヒストグラム上、1~180度内に分布)、および内側の赤色系で示される領域 (Tl-201 容積曲線が凸状を呈するため位相分布ヒストグラム上、181~360度内に分布) とともに単峰性に近いピークを持ち、そのヒストグラムのばらつき指標である SD は、前者、後者とも 29度であった。

HOCM は、位相機能図上、緑色系および赤色系で示される領域の各ヒストグラムは多峰性で、SD はそれぞれ 43度、40度と高値を示した。AAH では位相機能図上、緑色系および赤色系で示される領域の各ヒストグラムは単峰性ではあるが、幅広く、SD はそれぞれ 42度、27度であった。

## 考 察

心プールゲート法を用いた局所心筋壁運動解析法には、連続画像による動画的表示、すなわち心室壁の動きを空間的にとらえる方法と、位相解析

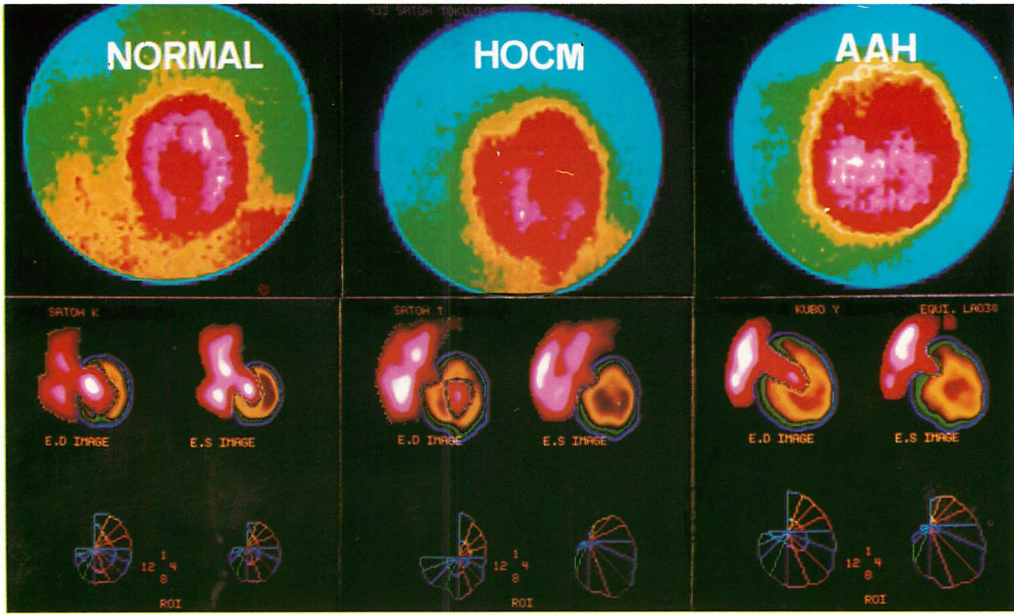


Fig. 1. The Tl-201 plane images (top) and reconstructed images with Tl-201 images and cardiac pool images (bottom) in normal, HOCM and AAH.

In reconstructed images, Tl-201 images are displayed in yellow and the cardiac muscle myocardial images are displayed in red.

HOCM=hypertrophic obstructive cardiomyopathy; AAH=asymmetrical apical hypertrophy.

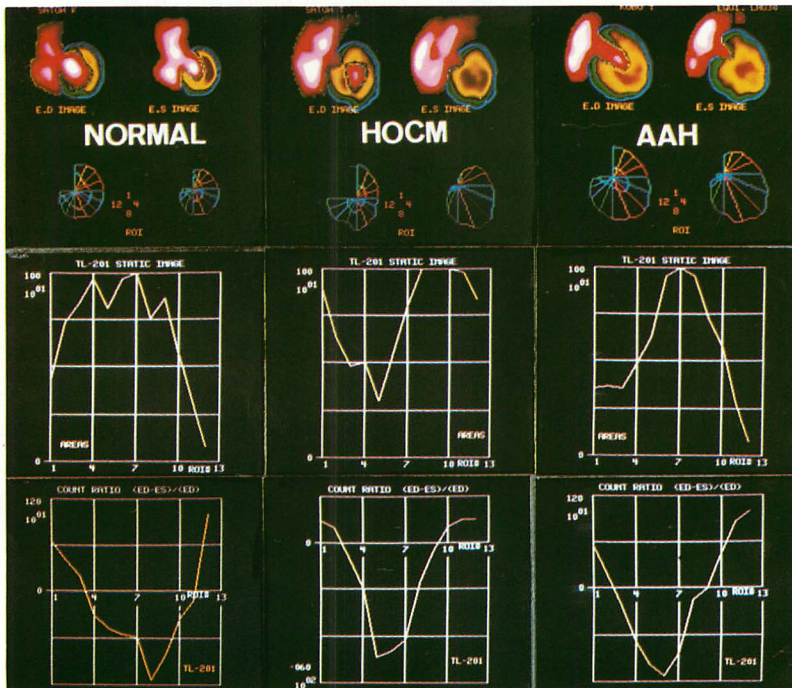


Fig. 2. The average numbers of pixels (middle) and the count ratios (bottom) in each region of interest, as displayed by circumferential profile curves.

In HOCM, the count ratio at the septal region indicates a low value in spite of marked hypertrophy.

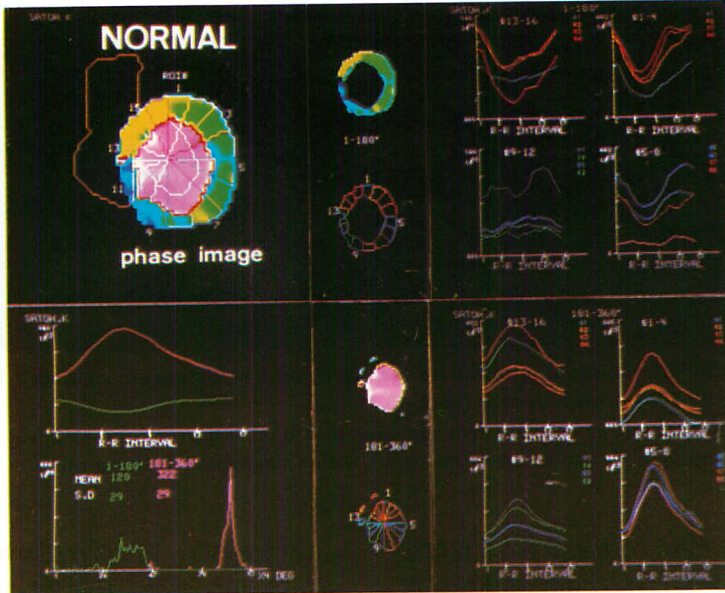


Fig. 3. The phase functional Tl-201 images (top) and global and regional Tl-201 volume curves (middle and right) in a normal subject.

In the functional image, the outer region in green was characterized by downward Tl-201 volume curves and the inner region in red is characterized by upward Tl-201 volume curves.

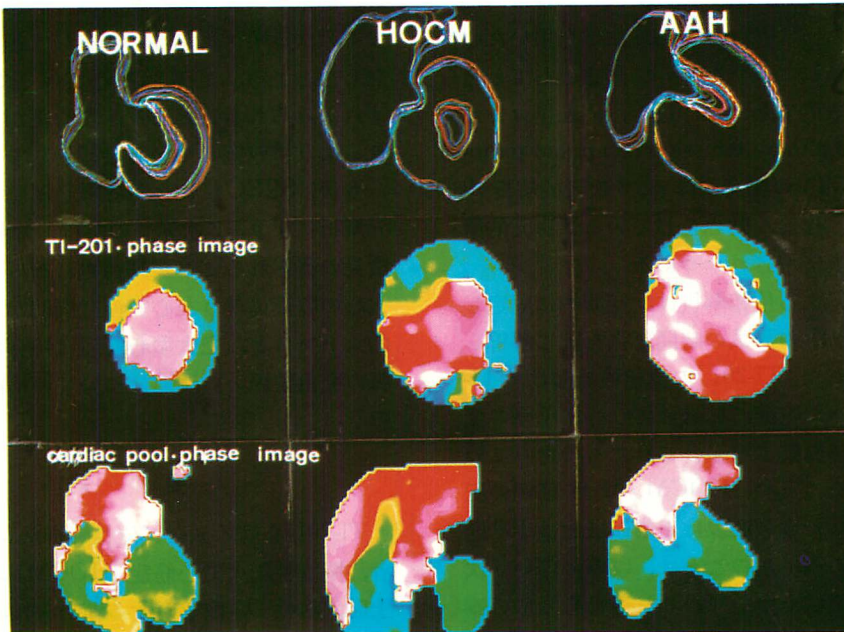


Fig. 4. Traces of wall motion (top) and phase functional images (middle and bottom) constructed by the Tl-201 images and the cardiac pool images in normal, HOCM and AAH.

In HOCM and AAH, the Tl-201 phase functional image shows an abnormal phase delay at the region of myocardial hypertrophy, although no significant phase delay is noted in the cardiac pool phase image.

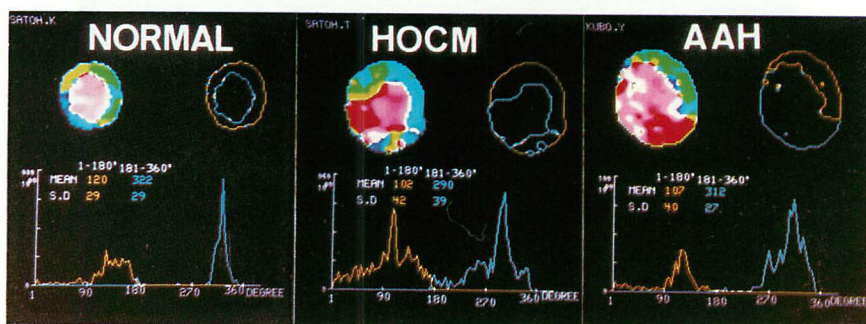


Fig. 5. The Tl-201 phase functional images (top) and a histogram obtained by the phase fluctuation of Tl-201 volume curves (bottom).

The histogram, in which R-R intervals are expressed by 360 degrees, shows a wide pattern with multiple peaks in HOCM, and a narrow histogram with a single peak in the normal.

による時間的要素を加味した方法がある。位相解析<sup>2)</sup>は心臓の収縮、拡張に伴う心室容積曲線を周期関数とみなし、Fourier 級数で近似することにより、局所壁運動を空間的(振幅)だけでなく、時間的(位相)に解析できることを特徴としている。

従来、この壁運動の解析には、データ採取時間の短時間で済む Tc-99m 標識赤血球を用いた心プールゲート法により、2次元の動きとしてとらえる方法が一般的であった。近年、回転型ガンマカメラ、single photon emission computed tomography (SPECT) の開発に伴い、3次元解析<sup>3,4)</sup>が可能となり、複雑な動きをしている3次元壁運動の解析にも応用されつつある。

我々の方法による位相解析は、空間的に固定した点(固定 ROI)の計数の時間変化を基に解析しており、得られた Tl-201 の位相機能図は、Tl-201 活性よりみた収縮、拡張に伴う心筋壁厚の変化と、心臓全体の動きの複合されたものをみていると考えられる。実際、HOCM, AAH 症例の肥大領域の Tl-201 容量曲線は正常領域とは 180 度位相がずれている。このことは、収縮に伴い3次元的には肥大領域を中心にねじれ運動をしているためと考えられる。これは螺旋形の構築を有する心筋の最も効率的な収縮様式を考えた場合、病的に肥大した心筋では、ポンプ機能を営む上で極めて不利な非効率的な動きをしていることを示す

ものであろう。同じ2次元の解析でも、心プールゲート法によると、HOCM, AAH の収縮能はむしろ hyperkinetic で、位相機能図でも明らかな位相の遅れはみられず、壁運動の異常は検出されない。この点に関し、村田ら<sup>6)</sup>は SPECT を用い、健常者の左室短軸断層像で心基部から心尖部までのスライスにおける左室最大径を経時的に検討したところ、心基部と心尖部とでは約 90 度のずれがみられることより、左心室があたかもねじれるように収縮していると報告している。

今後、SPECT による各種心筋肥大症例の3次元解析により、2次元での解析の知見を支持する所見の得られることが期待される。また、病的肥大心臓の収縮に伴う左心室の空間的なねじれや機械的ストレスと、肥大型心筋症に特有な心室性不整脈の発生要因との関連についての検討が必要となろう。

## 要 約

Tl-201 心筋イメージ位相解析を開発し、健常者、閉塞性肥大型心筋症(HOCM)および心電図上巨大陰性 T 波を有する非対称性心尖部心肥大(AAH)を対象に、心筋肥大と局所心筋動態の関連につき検討した。

方法は Tl-201 心筋イメージおよび心プールイメージとも、左前斜位 30° にて、R-R 間隔を 16

分割するマルチゲート法を用い、データ採取を行った。心プール法の面積重心を中心に、Tl-201心筋イメージを22.5°ずつ16の関心領域に分け、以下の解析を行った。

1. Count ratio: 各ROIにおける収縮期(ES)と拡張期(ED)のカウントの比( $ED_c-ES_c/ED_c$ )を求め、局所心筋収縮性の指標とした。

2. Tl-201心筋イメージの位相機能図と位相分布ヒストグラムを作成し、局所心筋運動協調性の指標とした。

正常心筋ではcount ratioは心尖-自由壁側で最大であり、位相のずれは中隔側で軽度のみられるに過ぎない。HOCM, AAHにおいても、count ratioは心尖-自由壁側で最大であるが、位相のずれはHOCMでは中隔側、AAHでは心尖部と、いずれも肥大の著明な領域で顕著であった。このことは、肥大心の収縮性はみかけ上hyperkineticであるが、収縮に際し空間的に異常なねじれを生じていることを示唆する。

Tl-201心筋イメージ位相解析は、肥大心の局所心筋動態の解析と病態把握に有用と考えられ

た。

本研究に協力頂いた中央放射線部核医学検査室技師各位に深謝する。

#### 文 献

- 1) 中居賢司, 桂川茂彦, 高橋恒男, 松下一夫, 川村明義, 臼井康雄, 高橋秀年, 加藤政孝: 2核種併用による心筋肥厚の評価. 画像診断 13: 1010-1017, 1983
- 2) Adam WE, Tarkowska A, Bitter F: Equilibrium radionuclide ventriculography. *Cardiovasc Radiol* 2: 161-173, 1979
- 3) 外山比南子, 村田 啓, 間島寧興: 左室固定座標系による左室壁運動の解析. 心臓 15: 1117-1121, 1983
- 4) Tamaki N, Mukai T, Ishii Y, Kambara H, Kawai C, Torizuka K: Clinical evaluation of thallium-201 emission myocardial tomography using a rotating gamma camera: Comparison of 7 pinhole tomography. *J Nucl Med* 22: 849-855, 1981
- 5) Rushmer RF: *Cardiovascular Dynamics*. 4th ed, WB Saunders, Philadelphia, 1976, pp 76-98
- 6) 村田 啓, 間島寧興: RI法による心筋局所運動の解析. 呼吸と循環 32: 227-234, 1984