

手術後に認められた一過性  
心筋梗塞様心電図変化と断  
層心エコー図上の広汎なア  
シナジー

Transient appearance of  
asynergy on the echo-  
cardiogram and electro-  
cardiographic changes  
simulating acute myo-  
cardial infarction follow-  
ing non-cardiac surgery

時岡 正明  
三浦 寛人  
正岡 佳子  
西崎 進  
三河内 弘  
西崎 良知  
村上 元正\*

Masaaki TOKIOKA  
Hiroto MIURA  
Yoshiko MASAOKA  
Susumu NISHIZAKI  
Hiroshi MIKOUCHI  
Yoshitomo NISHIZAKI  
Motomasa MURAKAMI\*

### Summary

Two-dimensional echocardiography (2-D echo) was performed for six postoperative patients who had acute myocardial infarction (AMI)-like electrocardiographic (ECG) changes.

All but one, who had coronary T waves, demonstrated abnormal Q waves in  $V_1 \sim V_4$ , decreased amplitude of R waves, and low voltage in limb leads. ST elevation was also observed. Abnormal Q waves in  $V_1 \sim V_4$  began to resolve in a few days and the QRS complex reverted to normal within one month; however, coronary T waves were observed for at least three months. In the remainder one, persistent Q waves were present from the onset.

2-D echo, performed simultaneously with ECG, showed akinesis or dyskinesis accompanied by ventricular dilatation, not only at the anterior septum, anterior wall and around the apex, but in more extensive areas in four of five cases with abnormal Q waves in  $V_1 \sim V_4$ . In two other cases, which showed abnormal Q or coronary T waves alone, akinesis was limited to the anterior septum and to the septal site and anterior wall of the apex. All abnormal findings on 2-D echo completely resolved within one month, as the ECG findings returned to normal. Compared with typical AMI showing abnormal Q waves in  $V_1 \sim V_4$ , asynergy was recognized in more extensive areas and abnormal wall motion indices significantly improved in the postoperative cases.

In the postoperative cases with AMI-like ECG, the CPK-MB fraction increased; however, the

国立岡山病院 地方循環器病センター内科  
\*同 臨床検査科  
岡山市南方 2-13-1 (〒700)

Department of Internal Medicine and \*Clinical  
Laboratory, Cardiovascular Center, Okayama National  
Hospital, Minamigata 2-13-1, Okayama 700

Received for publication December 3, 1984; accepted January 26, 1985 (Ref. No. 29-36)

peak level of CPK was lower than that in typical AMI.

On the basis of these results, transient AMI-like ECG findings in postoperative cases are due to extensive myocardial damage, which is probably derived from focal myocytolysis.

### Key words

Two-dimensional echocardiography  
Transient abnormal Q wave

Postoperative electrocardiographic changes

Focal myocytolysis

## はじめに

手術後、特に高齢者において、心電図上、一過性に異常 Q 波、ST 上昇、冠性 T 波が出現し、典型的な心筋梗塞を思わせる変化を呈しながら、それが数日から1ヵ月程度の短い期間に正常化することが報告されているが、その臨床的意義は明らかでない<sup>1-3)</sup>。今回、我々は、術後そのような心電図変化を呈した6症例を経験、その臨床像を報告するとともに、断層心エコー図法により経時的に観察を行い、典型的な心筋梗塞例と比較検討したので報告する。

## 対象および方法

対象は当院外科手術後、一過性に異常 Q 波、ST 上昇、冠性 T 波を示した5例、および冠性 T 波のみを呈した1例の合計6例である。年齢は59歳より83歳、平均77歳であり、男性2例、女性4例である (Table 1)。これら症例の心電図変化、断層心エコー図所見を中心とした臨床経過を観察した。そのさい、発症時、V<sub>1</sub>よりV<sub>4</sub>までのいくつかの誘導に異常 Q 波を呈した症例1より5までの5例は術後群とし、一方、対照として、典型的な前壁心筋梗塞で、術後群と同様に、V<sub>1</sub>よりV<sub>4</sub>までに異常 Q 波を認めた7例を梗塞群とし、両群の断層心エコー図上の asynergy の分布、頻度及び経時変化を比較検討した。梗塞群における心筋梗塞の診断は、発症時に胸痛、異常 Q 波出現、creatin phosphokinase (CPK) 上昇を認め、また経過中、異常 Q 波の消失を見ないものとした。なおこれら7例中5例につき冠動脈造影を施行し、全例で前下行枝領域に75%狭窄以上

の有意な病変を認めた。

断層心エコー図の記録は東芝製扇形電子走査型超音波断層装置 (SSH-11A) を使用し、探触子は2.4 MHz を用い、ビデオテープに録画して観察した。

壁運動の異常を観察するにあたり、Fig. 1のごとく左室を14分画に分割し、壁運動の収縮状態を観察した。すなわち長軸方向にほぼ1/3ずつ、心基部、乳頭筋部(中央部)および心尖部と3分割した。各短軸断面上で、心基部と乳頭筋部では前中隔、後中隔、前壁、側壁および下壁と5分割し、心尖部では中隔側を一区画として4分割した。

左室局所運動は、normal, hypokinesis, akinesis, dyskinesis の4段階に評価した。そして、normal: 0, hypokinesis: 1, akinesis: 2, dyskinesis: 3 と点数表示し、14分画それぞれの点数の総和を異常壁運動指数 (abnormal wall motion index, AWTMI) として算出した。

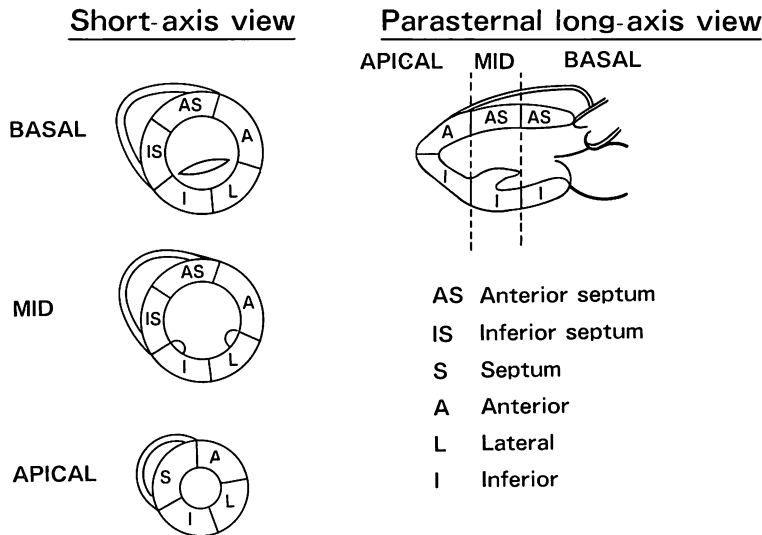
## 結 果

### 1. 心電図変化

発症時の心電図変化は Table 1 に示したごとくである。症例1~5の5例ではV<sub>1</sub>よりV<sub>4</sub>までのいくつかの誘導に異常 Q 波を認め、同時にその他の前胸部誘導 R 波の減高と四肢誘導の著明な低電位を認めた。また、前胸部誘導では5例ともV<sub>2</sub>よりV<sub>6</sub>までのST上昇を認め、さらに3例にI, II, III, aVf のST上昇を認め、同時に2例にI, II, III, aVL, aVf, V<sub>2-6</sub>の冠性 T 波を認めた。これらのST上昇は、10時間より4日の経過で基線に復し、1~7日後よりQ波の消失、R波の出現を認め、1例を除き、4~28日の

**Table 1. Patient profiles and electrocardiographic findings**

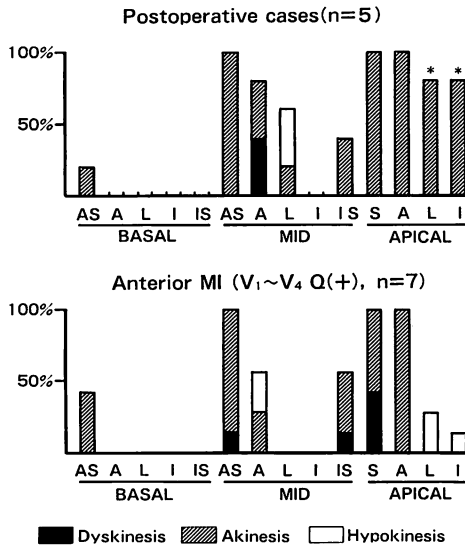
Patient No.	Name	Age (yr)	Sex	Diagnosis	Operating procedure	Electrocardiographic findings at onset	Onset (post-op.)	Peak CPK (I.U.) (MB fraction)
1.	H.K.	81	M	Rt. trochanteric fracture	Open reduction	V <sub>1-2</sub> : QS, V <sub>3-6</sub> , Limb leads: R decay V <sub>2-6</sub> : ST elevation.	45 min	155 (11%)
2.	H.N.	78	F	Colon cancer	Rectosigmoidectomy, hysterectomy, colostomy	V <sub>1-4</sub> : QS, V <sub>5-6</sub> , Limb leads: R decay I, II, III, aV <sub>F</sub> , V <sub>2-6</sub> : ST elevation	20 min	403 (5%)
3.	K.F.	78	F	Gastric cancer	Laparotomy	V <sub>3</sub> : QS, V <sub>2</sub> , V <sub>4-6</sub> , Limb leads: R decay I, II, III, aV <sub>F</sub> , V <sub>2-6</sub> : ST elevation	4hr 45 min	330 (14%)
4.	S.K.	83	F	Colon cancer	Sigmoidectomy	V <sub>1-3</sub> : QS, V <sub>4-6</sub> , Limb leads: R decay I, II, III, aV <sub>F</sub> , V <sub>2-6</sub> : ST elevation, T inversion	40 min	120 (4%)
5.	K.H.	59	M	Renal tuberculosis Renal stone	Rt. nephrectomy	V <sub>2</sub> : QS, V <sub>3-6</sub> , Limb leads: R decay V <sub>2-6</sub> : ST elevation I, II, III, aV <sub>L</sub> , aV <sub>F</sub> , V <sub>2-6</sub> : T inversion	4hr 25 min	308 (4%)
6.	I. I.	80	F	Cervical myelopathy	Laminectomy	II, III, aV <sub>F</sub> , V <sub>3-6</sub> : T inversion	30 min	256 (4%)

**Fig. 1. Diagrams illustrating fourteen segments of the left ventricular wall.**

経過でほぼ手術前の電位に復した。冠性 T 波は、先に述べたごとく、発症時より 2 例に認め、残り 3 例は 3~4 日の経過で出現し、その出現誘導部位は、4 例が I, II, III, aV<sub>F</sub>, aV<sub>L</sub>, V<sub>2-6</sub> であり、1 例が I, II, III, aV<sub>F</sub>, V<sub>3-6</sub> と広範囲であった。ま

たこの冠性 T 波は、ST 上昇や R 波の回復が最も早かった 1 例では 3 ヶ月で消失したが、他の 4 例ではさらに長期間持続した (Figs. 4, 6 参照)。

症例 6 (Fig. 9 参照) は、発症時 II, III, aV<sub>F</sub>, V<sub>3-6</sub> の冠性 T 波のみを認め、3 ヶ月でその消失



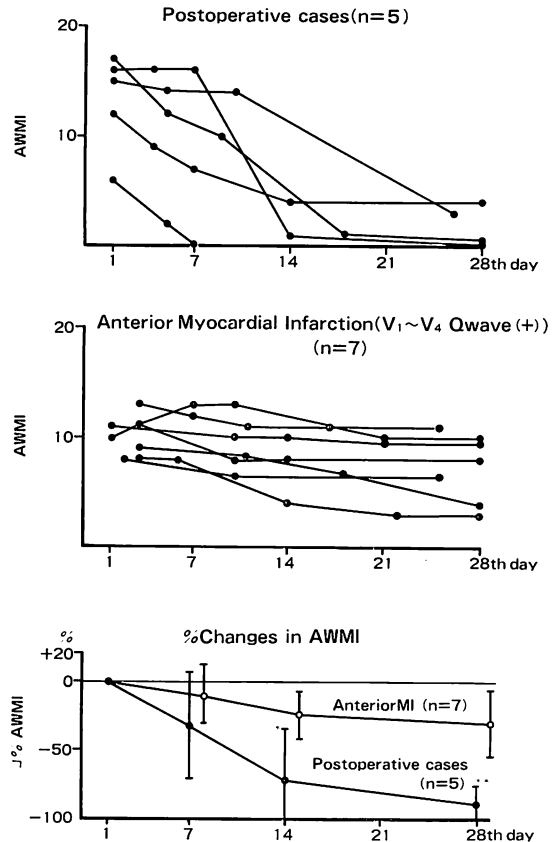
**Fig. 2. Distribution and frequency of asynergy.**  
 \*  $p \leq 0.05$  vs anterior myocardial infarction.  
 MI=myocardial infarction.

をみ, 正常に復した。

2. 断層心エコー図所見

発症時の断層心エコー図では, Q波を認めた5例のうち4例では, 乳頭筋部前中隔, 前壁および心尖部の全周性壁厚減少を認め, 同領域は akinesis ないし一部 dyskinesis を呈し, パルーン状の拡張をみた。またそれに加え, 心基部前中隔の akinesis を1例, 乳頭筋部下中隔の akinesis を2例, 側壁の akinesis 1例, hypokinesis を2例に認めた (Figs. 5, 7 参照)。Q波を示した残り1例と冠性 T波のみの1例では, 乳頭筋部前中隔, 心尖部中隔側, 前壁に akinesis を認めた (Fig. 9 参照)。しかし全例において, 異常 Q波の消失, R波の再現とともに, 数日より1カ月の経過で asynergy の急速な改善が認められ, ほぼ正常に復した。

術後群と梗塞群について発症時の asynergy の分布について比較すると, 術後群は梗塞群に比較し, 乳頭筋部での前壁, 側壁への広がり, また心尖部での側壁, 下壁への広がりが高率に認められ, 心尖部では有意差 ( $p < 0.05$ ) を認め, 分布に明ら



**Fig. 3. Sequential changes in the abnormal wall motion index.**  
 \*  $p \leq 0.05$ , \*\*  $p \leq 0.01$  vs anterior myocardial infarction.  
 AWMI=abnormal wall motion index; MI=myocardial infarction.

かな差異が認められた (Fig. 2)。

異常壁運動指数を経時的に検討すると (Fig. 3), 術後群では, 発症時, 第7, 第14, 第28病日は, それぞれ  $13.2 \pm 4.4$ ,  $9.4 \pm 3.2$ ,  $4.0 \pm 5.8$ ,  $1.4 \pm 1.9$  と著明な改善を示し, 発症時と第14, 第28病日との間に有意差 ( $p < 0.05$ ,  $p < 0.01$ ) を認めた。また, 梗塞群においても, それぞれ  $10.0 \pm 1.8$ ,  $9.3 \pm 2.5$ ,  $7.9 \pm 2.6$ ,  $7.3 \pm 3.0$  と改善を示し, 発症時と第14, 第28病日との間に有意差 ( $p < 0.01$ ) を認めた。しかし, 異常壁運動指数の改善率で検討すると, 術後群は, 第7病日  $32.2 \pm 39.9\%$ , 第14病

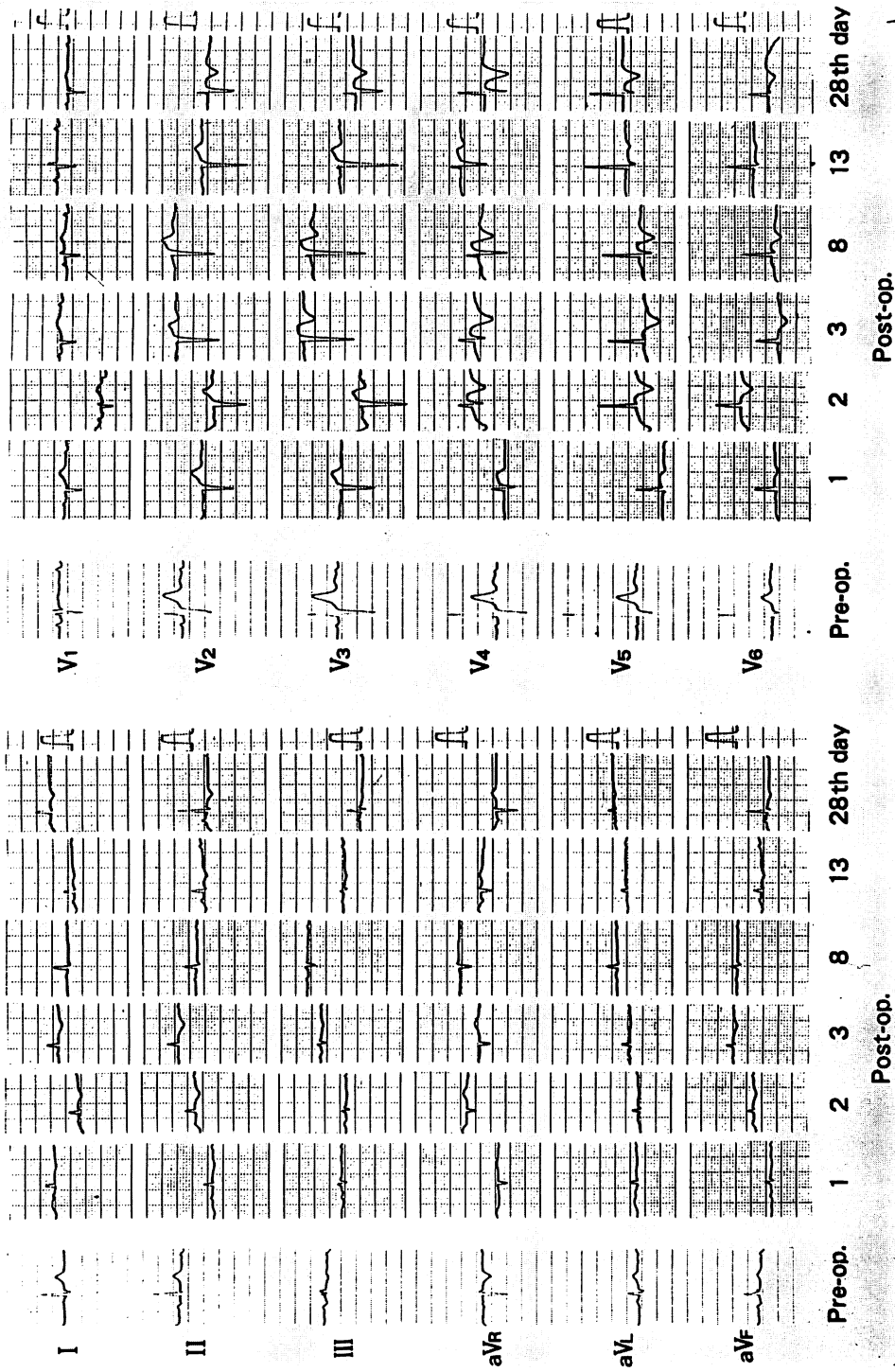


Fig. 4. Serial electrocardiograms of Case 1.

On the first postoperative day, the electrocardiogram shows abnormal Q waves in  $V_1 \sim V_2$ , decreased amplitude of R waves in  $V_3 \sim V_6$  and limb leads, and ST elevation in  $V_2 \sim V_6$ . On the 8th day, small r waves appear in  $V_1 \sim V_2$ . On the 28th day, amplitudes of R waves returns to the preoperative state. However, negative T waves are still recognized in most of the leads.

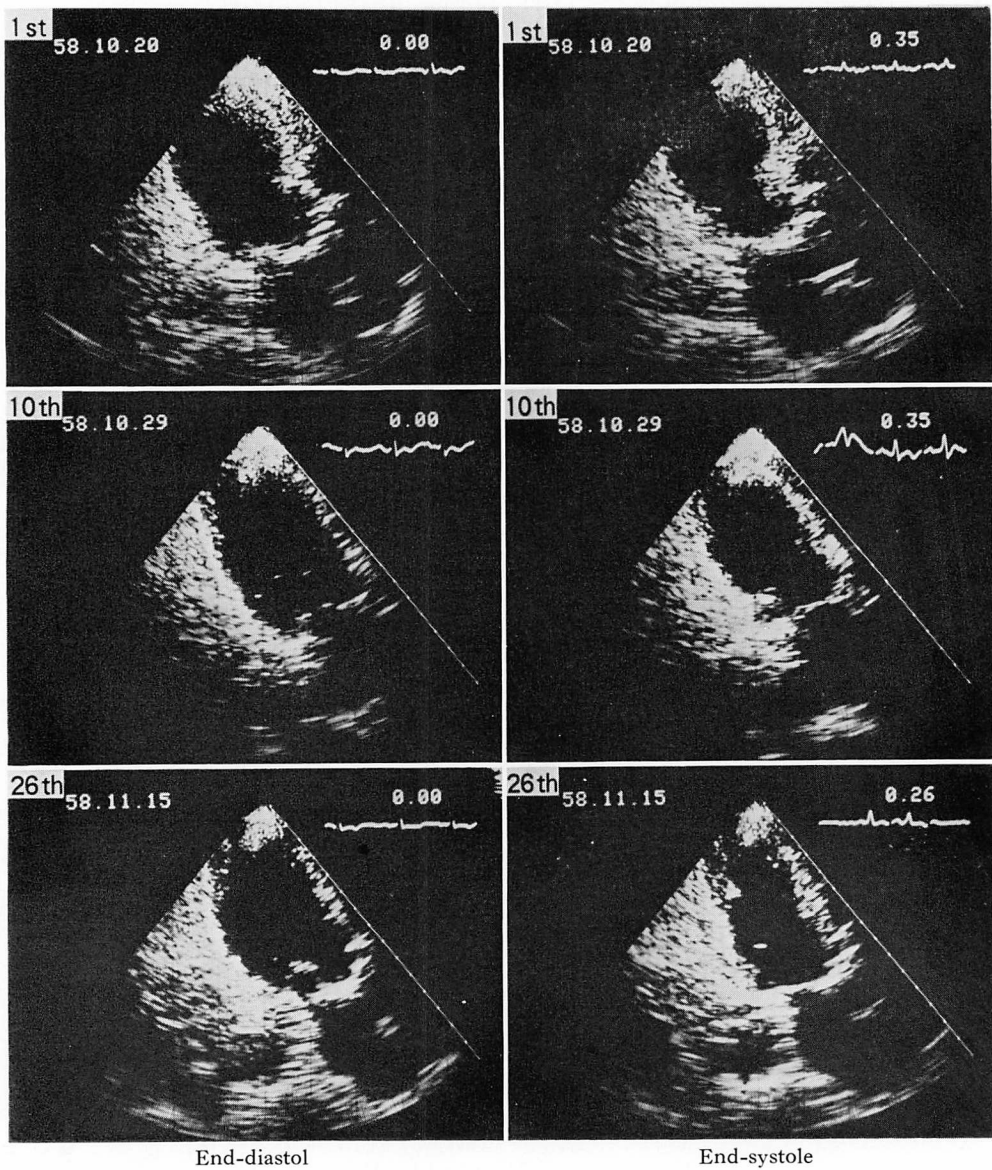


Fig. 5. Apical long-axis two-dimensional echocardiograms of Case 1.

On the first postoperative day, echocardiograms show ventricular dilatation with akinesis at the apex and the apical two-thirds of the anterior wall. On the 10th day, the dilatation improves, but the wall motion of the apex is still akinetic, which improves on the 26th day.

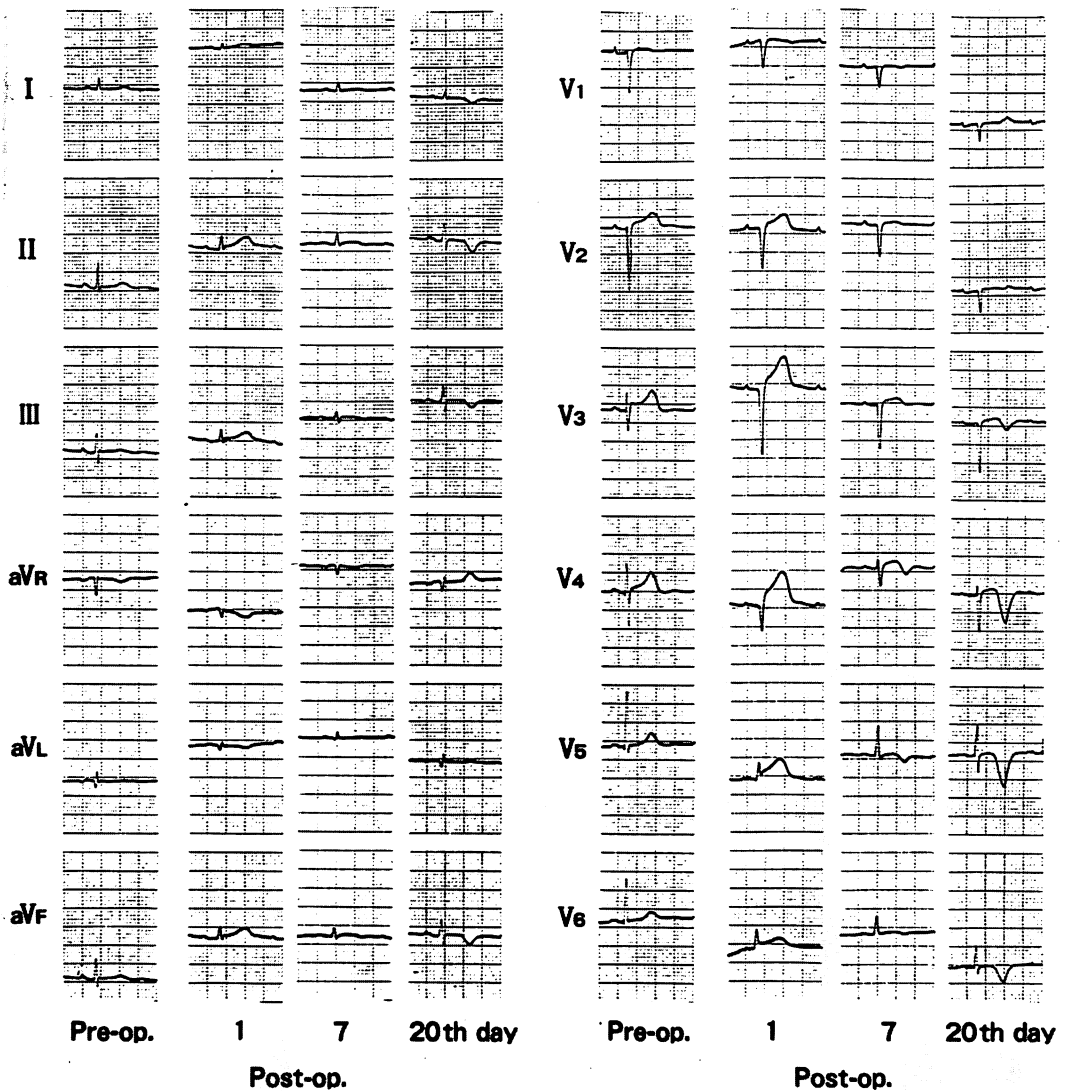


Fig. 6. Electrocardiograms of Case 2.

On the first postoperative day, the electrocardiogram shows abnormal Q waves in  $V_1 \sim V_4$ , decreased amplitude of R waves in  $V_5 \sim V_6$  and limb leads, and ST elevation in I, II, III, aVF and  $V_2 \sim V_6$ . The amplitude of R waves increases and coronary T waves appear on the 7th day. On the 20th day, abnormal Q waves are unchanged in  $V_1 \sim V_3$ ; however, the amplitudes of R waves in other leads reverts to that before operation. Coronary T waves are still present in I, II, III, aVF and  $V_3 \sim V_6$ .

日  $72.4 \pm 38.7\%$ , 第 28 病日  $89.4 \pm 15.2\%$  と著明に改善したのに対し, 梗塞群のそれは  $8.7 \pm 21.2\%$ ,  $24.2 \pm 17.5\%$ ,  $28.6 \pm 22.8\%$  であり, 前者は後者に比し, 第 14, 第 28 病日にそれぞれ  $p < 0.05$ ,  $p < 0.01$  で, 改善率の差が確認められた.

### 3. 血清心筋逸脱酵素

6 例の CPK 最大値と CPK-MB 分画は **Table 1** のごとくである. CPK 最大値は 155 I.U. より 403 I.U. と上昇, また CPK-MB 分画も 4% より 14% と, 有意の上昇を認めた. しかし異常 Q 波を認めた 5 例の術後群の CPK 最大値は  $263 \pm 120$  I.U. であり, 梗塞群の  $597 \pm 74$  I.U. に比し, 有意 ( $p < 0.05$ ) に低値であった.

### 4. その他の臨床像

6 例の基礎疾患, 手術方法, 手術終了より心電図変化出現までの時間は **Table 1** に示したごとくである. 術中術後に収縮期血圧 100 mmHg 以下の血圧低下を認めたものはなかった. 症例 1, 2 の 2 例は, 術中出血のため, それぞれ 600 ml, 1200 ml の輸血を施行された. 症例 1, 2, 3 の 3 例は, 心電図変化出現前に血圧上昇, 脈拍の増加を認め, そのうち 2 例は換気不全に関連するものであった. また症例 2 では, 術前後でヘマトクリットの上昇, 血小板数の減少を認め, 心電図変化出現時, アシドーシスを認めた.

経過中, 心不全を合併した例が 4 例あり, そのうち 2 例は肺水腫の出現を見た. しかし asynergy の改善とともに症状の改善を認めた.

症例 5 は, 術後 1 ヶ月後に冠動脈造影を施行したが異常はなく, エルゴノビン負荷にても冠攣縮は誘発されなかった.

症例 3 は, 術後 9 ヶ月後に死亡, 剖検所見では, 心は肉眼的に著変を認めなかったが, 組織学的に散在性の陳旧性小癬痕が比較的心内側に多くみられ, 一方, 小数の円形細胞浸潤および軽度のヘモジデリン沈着を伴う小肉芽巣が所々に散在していた. 冠動脈には有意狭窄病変は認められなかった.

### 5. 症例の呈示

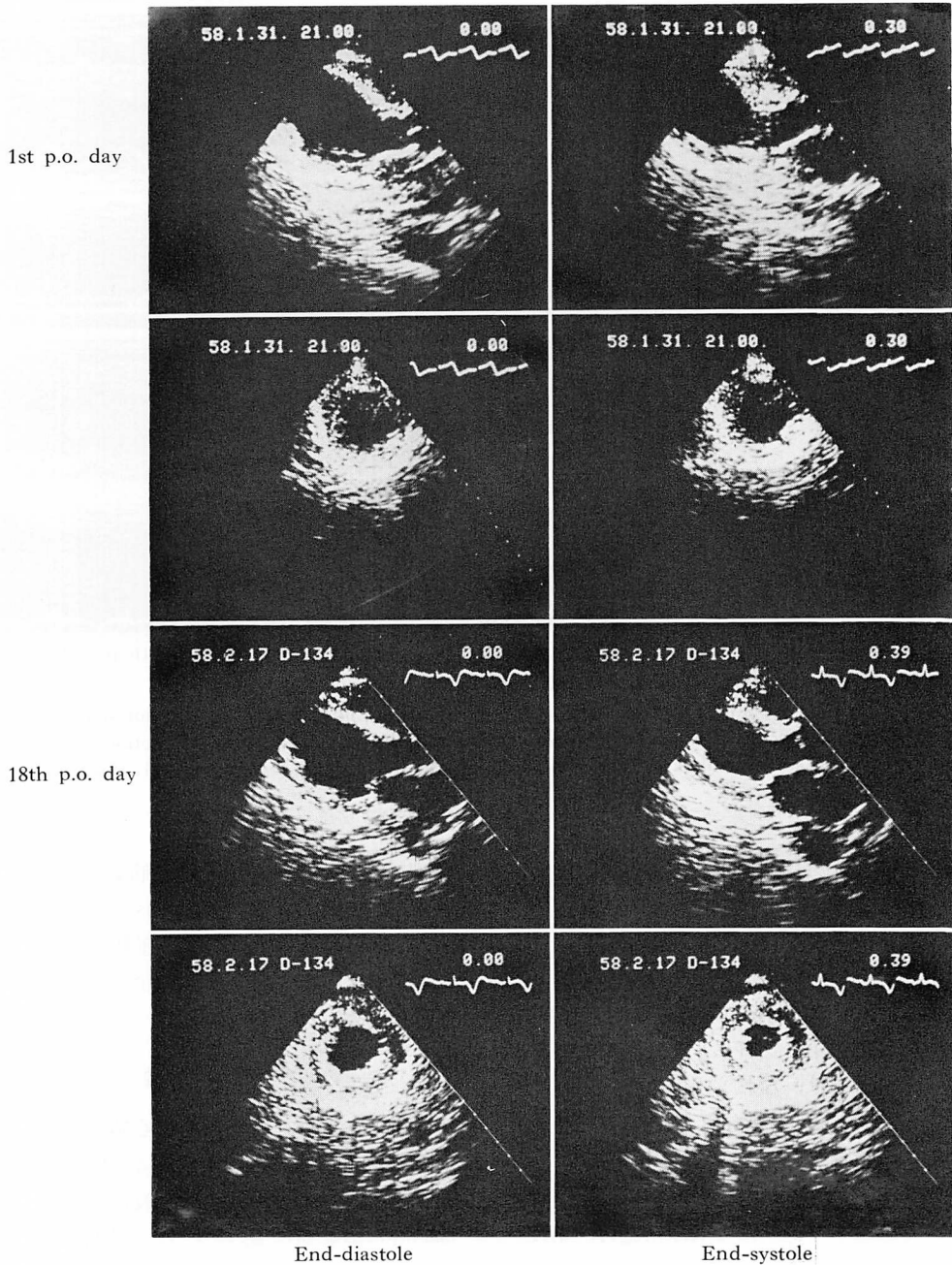
症例 1: 81 歳, 男性

右大腿骨頸部骨折に対し観血的整復術を施行. 術後 40 分後に換気不全を認め, 同時に血圧上昇, 脈拍増加をみた. 再挿管直後心電図変化が出現した. 発症時,  $V_{1-2}$  に QS,  $V_{3-6}$  と四肢誘導の R 波減高,  $V_{2-6}$  に ST 上昇を認めた. その後, 術後第 8 病日より  $V_{1-2}$  に r 波出現し, 第 28 病日には, I, II, aVL, aVF,  $V_{2-6}$  に冠性 T 波を認めたが, QRS 波はほぼ術前に復した (**Fig. 4**). 発症時の断層心エコー図では, 乳頭筋部前中隔, 後中隔, 前壁に akinesis を, 側壁は hypokinesis を呈し, 心尖部は全周にわたり akinesis であった. 心尖長軸断面像 (**Fig. 5**) では, 前壁より心尖部にかけて壁厚は減少し, akinesis を呈し, また全体にバルーン状に拡張を示していた. しかし第 10 病日には, 前壁より心尖部にかけての akinesis は残るものの, その範囲は縮小し, 心尖部の拡張も軽度となった. さらに第 26 病日には壁運動の著明な改善が見られ, ほぼ正常に収縮するのが観察された.

症例 2: 78 歳, 女性

結腸癌のため S 字状結腸, 直腸切除術, 子宮摘出術, 結腸吻合術施行. 術中, 血圧低下は認めなかったが, 1500 ml の出血あり. 1400 ml の輸血を行った. 術直後 acidosis を認めている. 術後 20 分後に心電図変化出現. 発症時,  $V_{1-4}$  に QS,  $V_{5-6}$  と四肢誘導の R 波減高, I, II, III, aVF,  $V_{2-6}$  で ST の上昇を認めた. 術後第 3 病日に ST は基線に復し, 第 4 病日より R 波の増高, 冠性 T 波の出現を認めた. 第 20 病日には,  $V_{1-3}$  は QS を呈していたが, 他の誘導での R 波はほぼ術前値に復し, 同時に I, II, III, aVF,  $V_{3-6}$  に冠性 T 波を認めた (**Fig. 6**). 発症時の断層心エコー図では, 乳頭筋部前中隔, 後中隔および側壁に akinesis を, 前壁に dyskinesis を認め, 心尖部は全周 akinesis を呈した. また **Fig. 7** のごとく, 胸骨傍長軸断面像では, 中隔は心基部を残し壁厚の減少を認め, バルーン状に拡張し, akinesis ないし一部 dyskinesis を呈した. 心尖部レベル短軸断面像では著明な拡張を示し, 全周 akinesis を認





**Fig. 7. Two-dimensional echocardiograms of Case 2.**

On the first postoperative day, echocardiograms show marked dilatation and akinesis or dyskinesis of the apical two-thirds of the left ventricle. On the 18th day, wall motion reverts to normal.

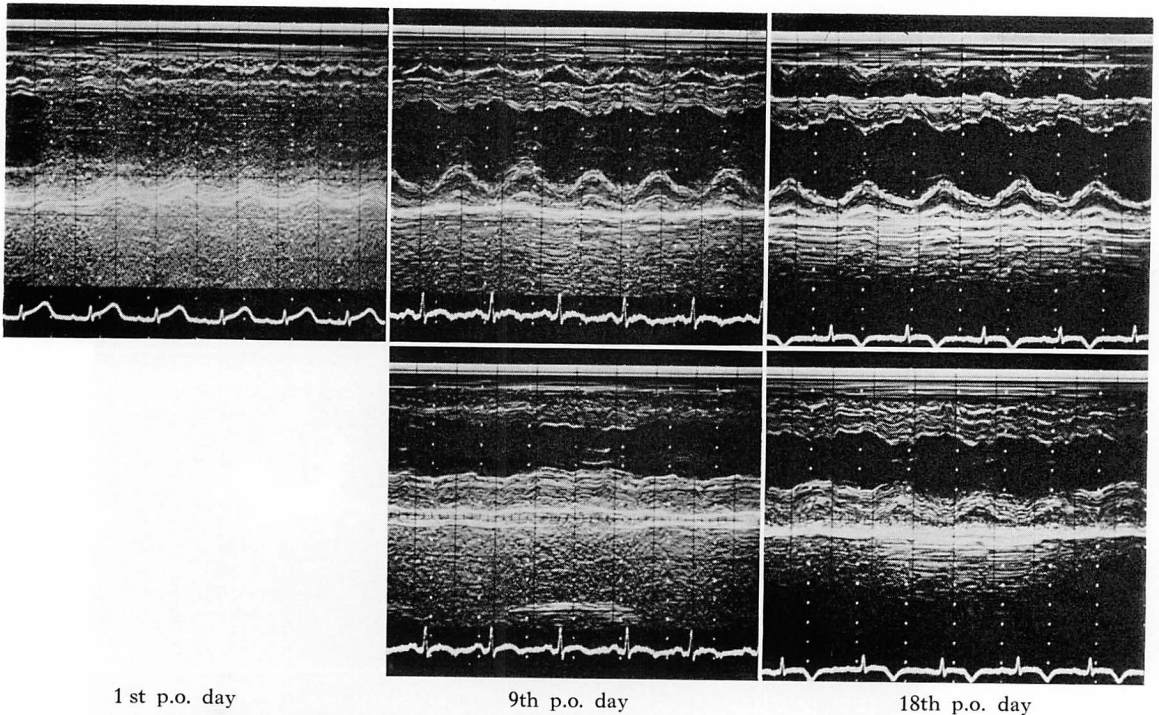


Fig. 8. M-mode echocardiograms from Case 2.

On the first postoperative day, akinesia and hypokinesia are observed at the anterior septum and posterior wall, respectively, at the level of the papillary muscle. On the 9th day, wall motion improves, though the apical wall is still akinetic. On the 18th day, the wall motion reverts to nearly normal.

めたが、壁運動は術後第5病日より著明に改善し、第18病日にはほぼ正常に復した。Mモード像(Fig. 8)においても同様に、発症時の乳頭筋レベルでは前中隔は akinesia を呈し、後壁も hypokinesia を示していたが、乳頭筋レベルでは、前中隔と後壁運動は術後第9病日に正常に復した。しかし心尖部レベルでは、なお前中隔、後壁とも akinesia を認めたが、これも第18病日には正常に収縮するのが確認された。

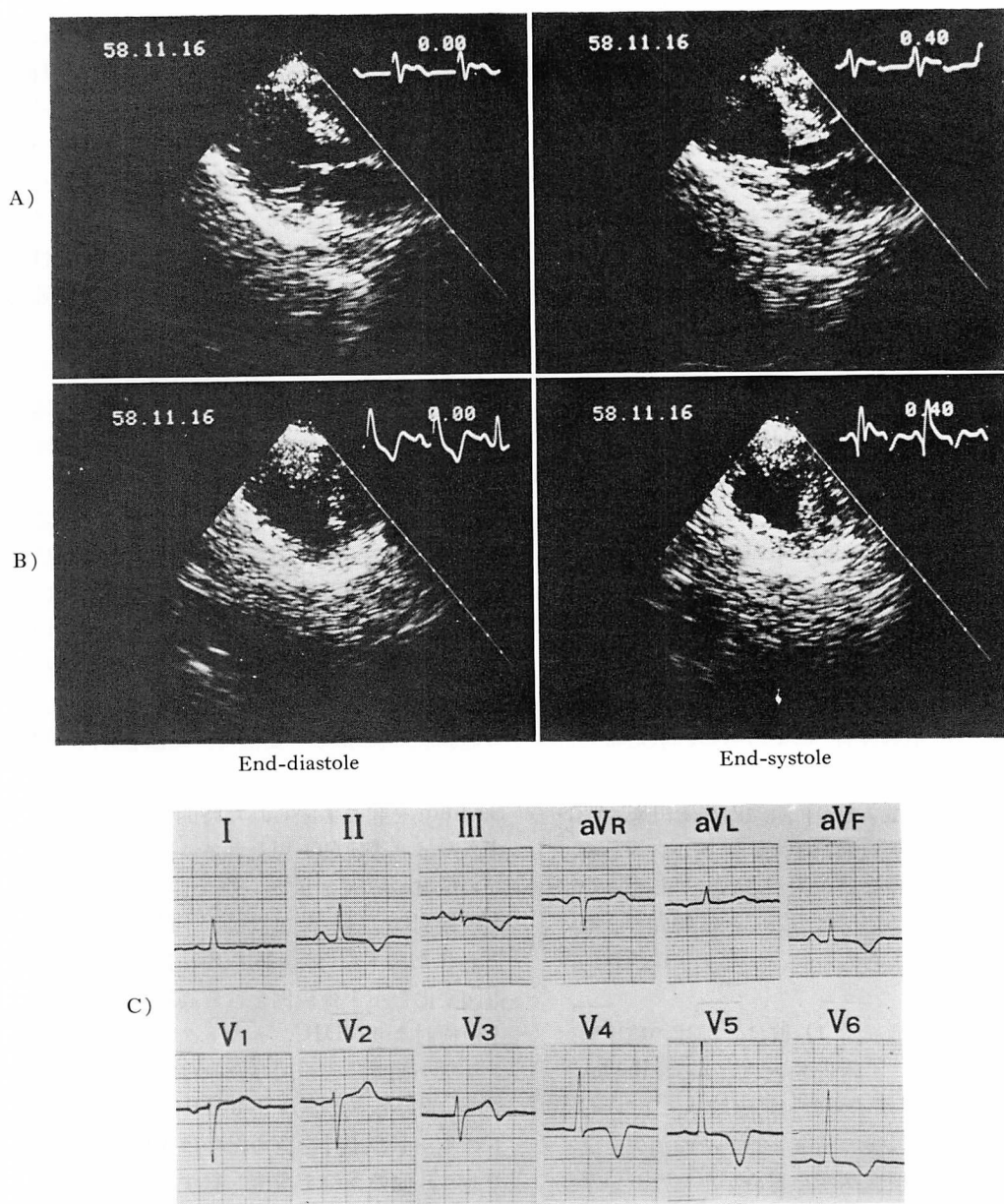
症例6: 80歳, 女性

頸椎性病性脊髄症のため椎弓切除術施行。術後30分後に II, III, aVF, V<sub>3-6</sub> に冠性 T 波を認めた。断層心エコー図では、胸骨傍長軸断面像での前中隔は、心基部を残し、心尖部にかけて壁厚の減少、バルーン状の拡張を認め、akinesia ないし

一部 dyskinesia を認め、乳頭筋レベル短軸断面像では、前中隔と前壁の akinesia を認めた(Fig. 9)。しかし、術後第7病日には壁運動は正常に復した。なお冠性 T 波は3ヵ月後に消失し、心電図は正常に復した。

#### 考 按

術後、一過性に心筋梗塞様心電図変化を呈する症例の報告では、心電図変化については、異常 Q 波は一過性であり、冠性 T 波は四肢誘導、前胸部誘導に広範囲に認められ、長期間持続すること<sup>3)</sup>、また断層心エコー図所見については、それと同時に asynergy を認め、これは心電図変化とともに改善することが認められている<sup>4)</sup>。今回、我々の検討においても同様のことが認められ、さ



**Fig. 9. Two-dimensional echocardiograms and electrocardiogram of Case 6.**

The parasternal long-axis view (A) shows ventricular dilatation and akinesis of apical half of the anterior septum. The short-axis view at the level of the papillary muscle (B) shows akinesis of the ventricular septum and anterior wall. Electrocardiogram (C), taken simultaneously, shows coronary T waves in II, III, aVF and V<sub>3</sub>~V<sub>6</sub>.

らに心電図所見においては, 発症時, 異常 Q 波の出現とともに R 波の減高を認め, 四肢誘導では著明な低電位を示すこと, ST 上昇は, 異常 Q 波を認める誘導のみならず, 他の前胸部誘導や四肢誘導にも認められ, 冠性 T 波と同様に広範囲に出現することが明らかにされた. また断層心エコー図では, 乳頭筋部前中隔, 前壁, 心尖部全周を中心に, 一部症例ではさらに広範囲に, akinesis ないし dyskinesis を示し, パルーン状の拡張を認めた. それらの変化は数日より約 1 ヶ月の経過で正常に復し, 梗塞の心筋梗塞と比較して, asynergy の分布や経時的変化に明らかな差異が確認された. また有意の CPK-MB 分画の上昇を認めるが<sup>5)</sup>, 梗塞群に比し CPK 最大値は低値であった. これらのことより, 術後の一過性心筋梗塞様心電図変化は非常に広汎な心筋障害に基づくものではあるが, 壊死に陥る心筋は一部であり, 大部分は可逆性の変化であるため, ほぼ正常に復し得たと思われる.

術後例以外に臨床上一過性に異常 Q 波を認めた報告として, 伝導障害<sup>6)</sup>によるもの, 狭心症の経過中<sup>7~10)</sup>, 運動負荷後<sup>11,12)</sup>, 冠動脈バイパス術後<sup>13,14)</sup>等の虚血に伴うもの, 頭蓋内病変由来<sup>15,16)</sup>, 褐色細胞腫<sup>17)</sup>, 電解質異常<sup>18,19)</sup>, ショック等<sup>20)</sup>の代謝異常によるものなどが報告されているが, 今回の術後例は, 先に述べたごとく, 広範囲の心筋障害に基づく変化と考えられ, 伝導障害は否定的である.

虚血に伴う一過性異常 Q 波は, 前述の臨床報告のほか, 実験的にも報告されている. Bayley ら<sup>21)</sup>, Gross ら<sup>22)</sup>はイヌの冠動脈結紮により Q 波の出現をみ, その後の閉塞解除でその消失を認め, 組織学的にも梗塞病変を認めなかったという報告をしている. すなわち, 異常 Q 波は必ずしも心筋壊死を示すものでなく, 短時間の強い虚血によっても一過性に生じることが認められている. また断層心エコー図上, 狭心症の患者において, 運動負荷<sup>23,24)</sup>, 自然発作<sup>25)</sup>による一過性の虚血に伴い, 可逆性の asynergy が認められている.

そして, 近年, 動物実験において, 15 分程度の比較的短時間の虚血においては, 心筋は壊死には至らず, 可逆性ではあるが, その収縮, 拡張機能, 代謝過程, 微細構造は著明に障害を受け, その回復に数日を要することが報告され, stunned myocardium<sup>26)</sup> という概念が提唱されている. その臨床例として, Bateman ら<sup>27)</sup>は, <sup>201</sup>Tl 心筋イメージングにより確認された虚血による一過性異常 Q 波の出現と, 心室造影で可逆性の局所壁運動の異常を認めた 4 症例を報告している.

今回の術後例における心電図変化の成因として, 虚血性変化の可能性を検討すると, 梗塞群との比較において, asynergy の分布, 経時的変化に差異があったこと, また 2 例が正常冠動脈であったことより, 冠動脈の器質的狭窄病変による虚血とは考え難い. また冠攣縮を想定しても, 広範囲な asynergy, 前下壁にわたる ST 上昇および冠性 T 波は, よく発達した左冠動脈, しかもその近位部での攣縮か, 両側冠動脈が同時に攣縮を起こしたかの時にのみ起こり得る変化であり, 通常, 特定の冠動脈灌流領域の変化だけでは説明し得ない. また攣縮の持続時間も, まさに stunned myocardium を起こす限られた時間内でなければならず, やはり否定的と思われる. 冠動脈に特定されない虚血の原因として, 佐々ら<sup>3)</sup>は, 我々と同様の術後例における血液凝固学的検討より, DIC を, また蔵本ら<sup>2)</sup>は, 同様の一過性心筋梗塞様心電図変化を示す術後例を含む高齢者輸血例の剖検上の検討より, DIC, ヘマトクリットの上昇等による微小循環障害の関与を挙げている. 我々の例では, 血小板数の減少より DIC が疑われ, ヘマトクリットの上昇を認めたのは 1 例(症例 2)のみであり, 他の 5 例を説明し得ず, また換気不全の存在より低酸素血症の疑われるのは 2 例のみであった. これらのことより, 虚血の関与を否定することはできないが, その発生機転として, 虚血性変化以外の可能性を考慮する必要があると思われる.

頭蓋内病変に伴い心筋梗塞様心電図変化を呈す

ることは、多数報告されているが、剖検所見では、心筋梗塞にみられる凝固壊死はみられず、focal myocytolysis を認めることが報告されている<sup>16,28)</sup>。この focal myocytolysis は myofibrillar degeneration とも称され、その特徴は、心筋細胞が過収縮の状態で死亡し、早期には筋原線維の障害が認められるが核の変化は乏しく、多形核白血球の浸潤は認められず、小瘢痕として治癒することが挙げられている<sup>29)</sup>。また focal myocytolysis は褐色細胞腫<sup>30)</sup>にも認められ、その成因としてカテコラミンの関与<sup>28)</sup>が認められているが、その他心筋梗塞の境界領域<sup>31)</sup>、心臓手術後、一過性の虚血、低カリウム血症等の電解質異常などにもみられ、多くの因子の関与が認められている<sup>32)</sup>。また、金子ら<sup>33)</sup>は focal myocytolysis と同様の所見を突然死を含む心筋梗塞に認め、kinetic death と称し、実験的にも calcium setting+trigger により作成し、カルシウム制御系の障害がその成因に関与している可能性を報告しているが、その詳細な発現機転は不明である。

術後例における一過性異常 Q 波、広範囲の冠性 T 波出現等の一連の心電図変化は、頭蓋内病変<sup>15,16)</sup>や褐色細胞腫<sup>17)</sup>の報告例のそれと酷似しており、Düren ら<sup>16)</sup>の剖検上の focal myocytolysis の分布が今回の術後例の断層心エコー図上の asynergy の分布とほぼ一致していること、また今回 3 例において心電図変化出現前に脈拍増加、血圧上昇を認め、カテコラミンの分泌増加が推定されることより、focal myocytolysis を伴う心筋障害の可能性があると思われる。

すなわち、今回の術後例の一過性心筋梗塞様変化の原因として、DIC、ヘマトクリットの上昇等による微小循環障害、カテコラミン分泌増加、低酸素血症、一過性の虚血、電解質異常等の種々の要因が考えられる。そして恐らくは加齢による心筋細胞の構造上、機能上の変化に伴う易出現性の上に focal myocytolysis を伴う広汎な心筋障害が出現し、一部心筋細胞は壊死に落ち込んだが、多くは可逆性変化に留まった可能性を考慮すべきで

あると思われる。また、発症時冠性 T 波のみを認めた症例 6 例も、断層心エコー図上明らかな asynergy を呈しており、異常 Q 波を認めた例と同様の機転で発症したものと思われる。

なお、経過中重篤な心不全の出現をみ、肺水腫の合併を認めたことより、これら症例の予後は比較的良好であるとされているものの、急性期においては、心筋梗塞と同様の激しい臨床管理が必要であろう。また、特に断層心エコー図法は、asynergy の確認のみならず、その広がりにより早期に発見出来、それにより心不全出現を予測でき、また適切な治療が可能となるので、このような術後変化を有する症例の経過観察には有用な検査法と思われた。

## 要 約

手術後、一過性に心筋梗塞様心電図変化を示した 6 症例について、断層心エコー図法にて経時的に観察を行った。

心電図変化としては、6 例中 5 例で、前胸部誘導の V<sub>1</sub> より V<sub>4</sub> までのいくつかの誘導に異常 Q 波を認め、同時に R 波の減高、四肢誘導での低電位、広範囲な ST 上昇、冠性 T 波を認めた。異常 Q 波は数日後より消失し始め、約 1 ヶ月で QRS 波は術前に復したが、冠性 T 波は 3 ヶ月以上にわたって持続した。残り 1 例では、発症時より広範囲の冠性 T 波出現のみを認めた。

断層心エコー図では、異常 Q 波を認めた 5 例中 4 例において、乳頭筋部前中隔、前壁および心尖部は全周を中心に、一部症例ではさらに広範囲に akinesis ないし dyskinesis がみられ、バルーン状の拡張を認めた。異常 Q 波を認めた残りの 1 例と冠性 T 波出現のみの 1 例においては、乳頭筋部前中隔、心尖部中隔側、前壁に akinesis を認めた。しかし全例において心電図の正常化に伴い、asynergy の急速な改善が認められ、壁運動は 1 ヶ月以内に正常に復した。

V<sub>1</sub> より V<sub>4</sub> に異常 Q 波を認めた典型的な前壁心筋梗塞と、上記の異常 Q 波を認めた術後例につ

いて, asynergy の分布, 経時的変化を比較すると, 術後例は梗塞症例に比し, asynergy の分布はより広範囲であり, 異常壁運動指数の経時的変化においても有意に著明な改善が認められ, 両者には明らかな差異が確認された。

術後例において, CPK-MB 分画は有意の上昇を認めるが, CPK 最大値は梗塞症例に比し低値であった。

これらのことより, 術後の一過性心筋梗塞様心電図変化は 広汎な心筋障害に基づくものであり, その成因のひとつとして, focal myocytolysis の可能性を考慮すべきであると思われる。

#### 文 献

- 1) Hunter PR, Endrey-Walder P, Bauer GE, Stephens FO: Myocardial infarction following surgical operations. *Br Med J* 4: 725-728, 1968
- 2) Kuramoto K, Matsushita S, Murakami M: Acute reversible myocardial infarction after blood transfusion in the aged. *Jpn Heart J* 18: 191-201, 1977
- 3) Sassa H, Tsuboi H, Sone T, Minakuchi K, Okumura Y, Kimura T, Kanamori I, Hachisuka K, Yamaguchi A, Mitaji M: Clinical significance of transitory myocardial infarction-like ECG pattern in postoperative patients. *Heart* 15: 669-678, 1983 (in Japanese)
- 4) 柴田哲男, 児玉泰治, 佐々寛己, 丹羽豊郎, 奥村恭己: 術後に一過性心筋梗塞様心電図変化を示した症例の心エコー図所見について. *日超医講演文集* 41: 323-324, 1982
- 5) Wagner GS, Roe CR, Limbird LE: The importance of identification of the myocardial-specific isoenzyme of creatin phosphokinase (MB form) in the diagnosis of acute myocardial infarction. *Circulation* 47: 263-269, 1973
- 6) Hasset MA, Williams RR, Wagner GS: Transient QRS changes simulating acute myocardial infarction. *Circulation* 62: 975-979, 1980
- 7) Rubin IL, Gross H, Vigliago EM: Transient abnormal Q waves during coronary insufficiency. *Am Heart J* 71: 257-259, 1966
- 8) Haiat R, Chiche P: Transient abnormal Q waves in the course of ischemic heart disease. *Chest* 65: 140-144, 1974
- 9) Meller J, Conde CA, Donoso E, Dack S: Transient Q waves in Prinzmetal's angina. *Am J Cardiol* 35: 691-695, 1975
- 10) Bashour TT, Kabbani SS, Brewster HP, Wald SH, Hanna ES, Cheng TO: Transient Q waves and reversible cardiac failure during myocardial ischemia: Electrical and mechanical stunning of the heart. *Am Heart J* 106: 780-783, 1983
- 11) Greenspan M, Anderson GJ: The significance of exercise-induced Q waves. *Am J Med* 67: 454-459, 1979
- 12) Bateman T, Gray R, Maddahi J, Rozanski A, Raymond M, Berman D: Transient appearance of Q waves in coronary disease during exercise electrocardiography: Consideration of mechanisms and clinical importance. *Am Heart J* 104: 182-184, 1982
- 13) Gotzoyannis S: Q waves disappearance after coronary bypass surgery. *Am J Cardiol* 39: 763-764, 1977
- 14) Zeff HJ, Friedberg HD, King JF, Manley JC, Huston JH, Johnson WD: Reappearance of anterior QRS forces after coronary bypass surgery. *Am J Cardiol* 36: 163-168, 1975
- 15) Chou TC, Susilavorn B: Electrocardiographic changes in intracranial hemorrhage. *J Electrocardiol* 2: 193-196, 1969
- 16) Düren DR, Becker AE: Focal myocytolysis mimicking the electrocardiographic pattern of transmural anteroseptal myocardial infarction. *Chest* 69: 506-511, 1976
- 17) Kagiya T, Nagano K, Tanaka K, Kato T, Mukuda T, Nukada T: Two cases of catecholamine-induced myocarditis after pheochromocytoma crises with electrocardiographic changes indicative of acute myocardial infarction. *Heart* 15: 1005-1012, 1983 (in Japanese)
- 18) Nora JR, Pilz CG: Pseudoinfarction pattern associated with electrolyte disturbance. *Arch Int Med* 104: 300-310, 1959
- 19) Goldman AG, Gross H, Rubin IL: Transient Q waves simulating the Q wave of myocardial infarction. *Am Heart J* 60: 61-72, 1960
- 20) Shugoll GI: Transient QRS changes simulating myocardial infarction associated with shock and severe metabolic stress. *Am Heart J* 74: 402-409, 1967
- 21) Bayley RH, La Due JS: Differential of the electrocardiographic changes produced in the dog by prolonged temporary occlusion of a coronary artery from those produced by postoperative pericarditis. *Am Heart J* 28: 233-246, 1944
- 22) Gross H, Rubin IL, Laufer H, Bloomberg AE, Bujdoso L, Delman AJ: Transient abnormal Q waves in the dog without myocardial infarction.

- Am J Cardiol **14**: 669-674, 1964
- 23) Mitamura H, Ogawa S, Hori S, Yamazaki H, Handa S, Nakamura Y: Two dimensional echocardiographic analysis of wall motion abnormalities during handgrip exercise in patients with coronary artery disease. Am J Cardiol **48**: 711-719, 1981
- 24) Limacher MC, Qinones MA, Poliner LR, Nelson JG, Winter WL, Waggoner AD: Detection of coronary artery disease with exercise two-dimensional echocardiography: Description of a clinical applicable method and comparison with radio-nuclide ventriculography. Circulation **67**: 1211-1218, 1983
- 25) Nixon JV, Brown CN, Smitherman TC: Identification of transient and persistent segmental wall motion abnormalities in patients with unstable angina by two-dimensional echocardiography. Circulation **65**: 1497-1503, 1982
- 26) Braunwald E, Kloner RA: The stunned myocardium: Prolonged, postischemic ventricular dysfunction. Circulation **66**: 1146-1149, 1982
- 27) Bateman TM, Czer LSC, Gray RJ, Maddahi J, Raymond MJ, Geft IL, Ganz W, Shah PK, Berman DS: Transient pathologic Q waves during acute ischemic events: An electrocardiographic correlate of stunned but viable myocardium. Am Heart J **106**: 1421-1426, 1983
- 28) Greenhoot JH, Reichenbach DD: Cardiac injury and subarachnoid hemorrhage. A clinical, pathological, and physiological correlation. J Neurosurg **30**: 521-530, 1969
- 29) Schlesinger MJ, Reiner L: Focal myocytolysis of the heart. Am J Pathol **31**: 443-453, 1955
- 30) Kline IK: Myocardial alterations associated with pheochromocytoma. Am J Pathol **38**: 539-551, 1960
- 31) Barodi G: Different types of myocardial necrosis in coronary heart disease: A pathophysiologic review of the functional significance. Am Heart J **89**: 742-752, 1975
- 32) Reichenbach DD, Benditt EP: Myofibrillar degeneration. A response of the myocardial cell to injury. Arch Pathol **85**: 189-199, 1968
- 33) 金子 昇, 武石 詢: いわゆる心筋梗塞症の発生原因について —自己崩壊説の提唱— 東女医大誌 **52**: 1443-1467, 1982