

連続波ドプラー法による大動脈弁逆流の非侵襲的診断および重症度評価

Continuous wave Doppler echocardiography as a noninvasive evaluation of aortic regurgitation

増山 理  
上松 正朗\*  
中 真砂士  
南都 伸介  
谷浦 弘一  
谷浦 武仁  
木村 佳弘  
児玉 和久  
北畠 顕\*  
井上 通敏\*

Tohru MASUYAMA  
Masaaki UEMATSU\*  
Masashi NAKA  
Shinsuke NANTO  
Koichi TANIURA  
Takehito TANIURA  
Yoshihiro KIMURA  
Kazuhisa KODAMA  
Akira KITABATAKE\*  
Michitoshi INOUE\*

**Summary**

Continuous wave Doppler echocardiography permits measurement of high blood flow velocity, which is not obtained by conventional pulsed Doppler echocardiography. In this study, continuous wave Doppler echocardiography was used to measure aortic regurgitant flow velocity, and the utility of this method in evaluating aortic regurgitation (AR) was examined. Continuous wave Doppler recordings of the left ventricular outflow were obtained with the guidance of the long-axis two-dimensional echocardiogram from the apex in 20 patients with AR and 10 without AR. In 18 of the 20 patients with AR, Doppler signals of regurgitant flow were successfully detected. The recorded regurgitant flow velocity pattern had characteristic contours: the regurgitant flow was greater than 1.8 m/sec in velocity immediately after aortic valve closure, and gradually decelerated until the next ventricular systole. The Doppler half time index, which was the time profile to decline to 0.5 of the peak velocity, was significantly shortened in accordance with the degree of AR ( $p < 0.01$ ).

Thus, continuous wave Doppler echocardiography is a simple, useful method for the noninvasive evaluation of AR.

大阪警察病院 心臓センター内科  
大阪市天王寺区北山町 10-31 (〒543)  
\*大阪大学医学部 第一内科  
大阪市福島区福島 1-1-50 (〒553)

Cardiovascular Division of Osaka Police Hospital,  
Kitayama-cho 10-31, Tennouji-ku, Osaka 543  
\*The First Department of Internal Medicine, Osaka  
University Medical School, Fukushima 1-1-50,  
Fukushima-ku, Osaka 553

Received for publication April 22, 1985; accepted June 9, 1985 (Ref. No. 30-27)

## Key words

Continuous wave Doppler echocardiography  
Aortography

Aortic regurgitation

Doppler half time index

## はじめに

連続波ドプラー法は、パルス・ドプラー法では測定しえない高流速の血流速度を経時的に測定しうる手法である<sup>1)</sup>。本手法の弁狭窄評価における有用性については、既に多くの報告がある<sup>2-4)</sup>。これらの報告は、弁狭窄疾患における高流速の狭窄弁口部血流速度を連続波ドプラー法を用い計測し、簡易ベルヌイ式を用いて圧較差を推定しようとするものである。しかし、弁逆流疾患における連続波ドプラー法の有用性については、未だ十分には検討されていない。

本研究では、連続波ドプラー法を大動脈弁逆流血流速度の計測に用い、その解析から大動脈弁逆流疾患 (AR) の診断および重症度評価を試みた。

## 方 法

### 1. 対象

対象は心臓カテーテル検査、大動脈造影にて AR を確認した 20 例 (男性 13 例, 女性 7 例; 年齢 37~68 歳, 平均 53 歳), および AR を認めなかった対照 10 例 (男性 7 例, 女性 3 例; 年齢 29~62 歳, 平均 50 歳) である。AR 例中 3 例に大動脈弁狭窄, 6 例に僧帽弁狭窄, また 5 例に僧帽弁逆流の合併を認めた。

### 2. 大動脈弁逆流血流速度の計測

使用装置は超音波断層心エコー・ドプラー装置 (東芝製 SSH-40 A+SDS-21 B) である。大動脈弁逆流血流速度の計測には、発振周波数 2.4 MHz の探触子を用いた。血流計測は患者を安静仰臥位または左側臥位とし、心尖部アプローチにて左前斜位相当像を描出し、超音波ビームを大動脈弁口部に向け、各心拍における逆流血流のピーク血流速度が最も速く記録されるようにビームを設定した。

### 3. 逆流血流速度波形の解析

連続波ドプラー法を用い得られた大動脈弁逆流血流速度波形より、ピーク血流速度および半減時間 (half time) を計測した。ピーク血流速度の算出には超音波ビーム入射角による角度補正は行わず、最高周波数からドプラー原理式を用い求めた。また半減時間は血流速度がピークから 1/2 にまで減速するのに要する時間として計測した (Fig. 1)。なお、各指標は平均 5 心拍の平均値を用いた。

### 4. 大動脈造影によるの評価

大動脈造影所見に基づき AR の程度を下記の如く 3 段階に評価した。軽症 AR: 大動脈弁逆流ジェットにより左室が淡く造影されるが、次の左室収縮により造影剤が完全に大動脈へ排出されるもの; 中等症 AR: 大動脈弁逆流血流により左室は心拍ごとに濃く造影されるが、大動脈ほどには濃く造影されないもの; 重症 AR: 大動脈弁逆流血流により左室が大動脈と同等またはそれ以上に濃く造影されるもの。

## 結 果

### 1. 連続波ドプラー法による AR の診断

対照例における左室流出路ドプラー記録を Fig. 2 に示す。パルス波モード、連続波モードのいずれの記録においても、駆出血流に続く拡張期の血流信号には、左室流入血流またはその翻転流と考えられる低流速の信号しか認めなかった。一方、AR 例における左室流出路ドプラー記録上、パルス波モードでの逆流血流信号は拡張期広帯域スペクトルを呈したが、連続波モードでは、大動脈弁閉鎖直後 4 m/秒に及ぶ高流速に達した後、徐々に減速する波形を呈した (Fig. 3)。AR 例におけるこの特徴的な連続波ドプラー血流速度波形は、対照例の同部位での血流速度波形とは、流速、波形の両方において明らかに異なっていた。

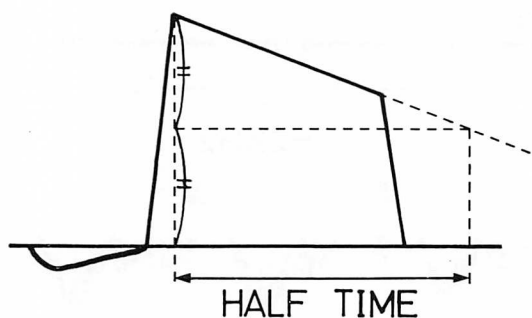


Fig. 1. Determination of Doppler half time index from the aortic regurgitant flow velocity tern.

拡張期ピーク血流速よりARの非侵襲的診断を試みた。対照例ではいずれの例でも拡張期血流信号は1.0 m/秒以下であった。AR例では20例中18例で1.8 m/秒以上のピーク血流速を記録したが、他の2例では逆流血流を全く捕捉しえず、連続波ドプラー法により計測したピーク血流速からの診断の精度は、sensitivity 90%, specificity 100%であった (Table 1)。

2. 連続波ドプラー法によるAR重症度の評価

連続波ドプラー記録における拡張期大動脈弁逆流血流速波形は、いずれの例においても、ピーク血流速後、直線的に減速する波形を呈したが、重

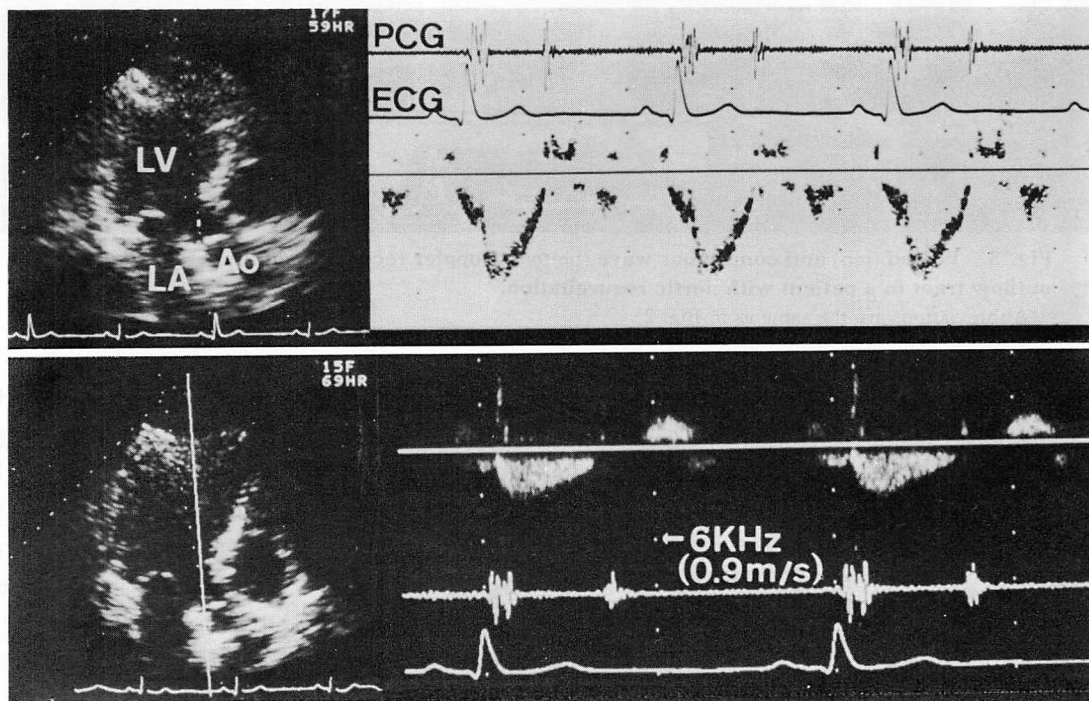


Fig. 2. Pulsed (top) and continuous wave (bottom) Doppler recordings of the left ventricular outflow tract in a patient without aortic regurgitation.

Ultrasonic beam direction and sample volume are shown as a white cursor line and a white dot on the line in the two-dimensional echocardiogram (upper panel). Ultrasonic beam direction and reflected Doppler beam direction are shown as dotted and solid lines in the two-dimensional echocardiogram, respectively (lower panel).

Abbreviations: LV=left ventricle; LA=left atrium; Ao=aorta; PCG=phonocardiogram; ECG=electrocardiogram.

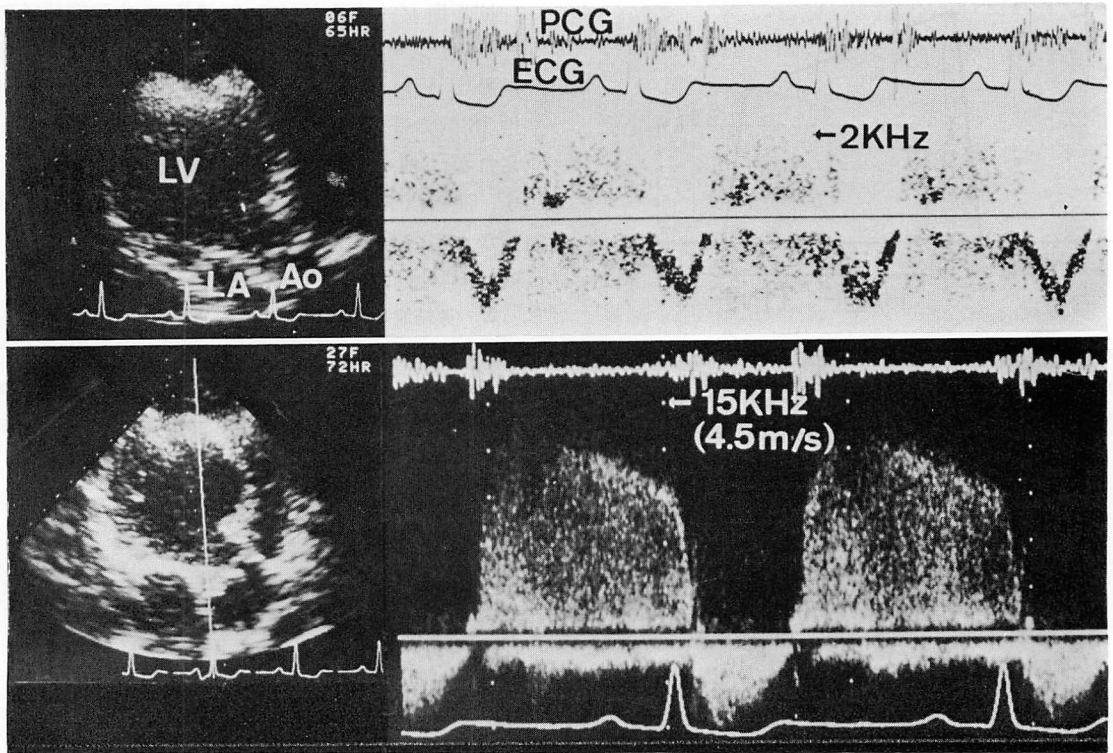


Fig. 3. Pulsed (top) and continuous wave (bottom) Doppler recordings of the left ventricular outflow tract in a patient with aortic regurgitation.

Abbreviations are the same as in Fig. 2.

Table 1. Diagnosis of aortic regurgitation by continuous wave (CW) Doppler echocardiography

		CW Doppler	
		+	-
AOG	+	18	2
	-	0	10

AOG=aortography.

Sensitivity=90%; specificity=100%; positive predictive value=100%; negative predictive value=83%; overall accuracy=93%.

症例ではより速かに減速する傾向を認めた (Fig. 4). この特徴を定量的に記述する指標として求めた半減時間は, 軽症 AR  $1250 \pm 150$  msec (平均

$\pm$ SD), 中等症 AR  $840 \pm 160$  msec, 重症 AR  $560 \pm 110$  msec と, AR の重症度化に伴い, 有意に短縮した (おのおの  $p < 0.01$ : Fig. 5). 軽症 AR の半減時間は全例 1100 msec 以上であり, 中等症 AR は 9 例中 1 例が半減時間 1100 msec であった. したがって 両群は半減時間 1100 msec で明確に分類された. 中等症 AR は 1 例を除き半減時間 600 msec 以上, 一方, 重症 AR 5 例中, 半減時間 600 msec 以上の例は 1 例のみであり, 中等症および重症 AR は半減時間 600 msec で, 80% の精度で分離しえた.

#### 考 按

本研究では連続波ドプラー法を用い, 大動脈弁口部の逆流血流速度を直接捕捉計測し, AR の非

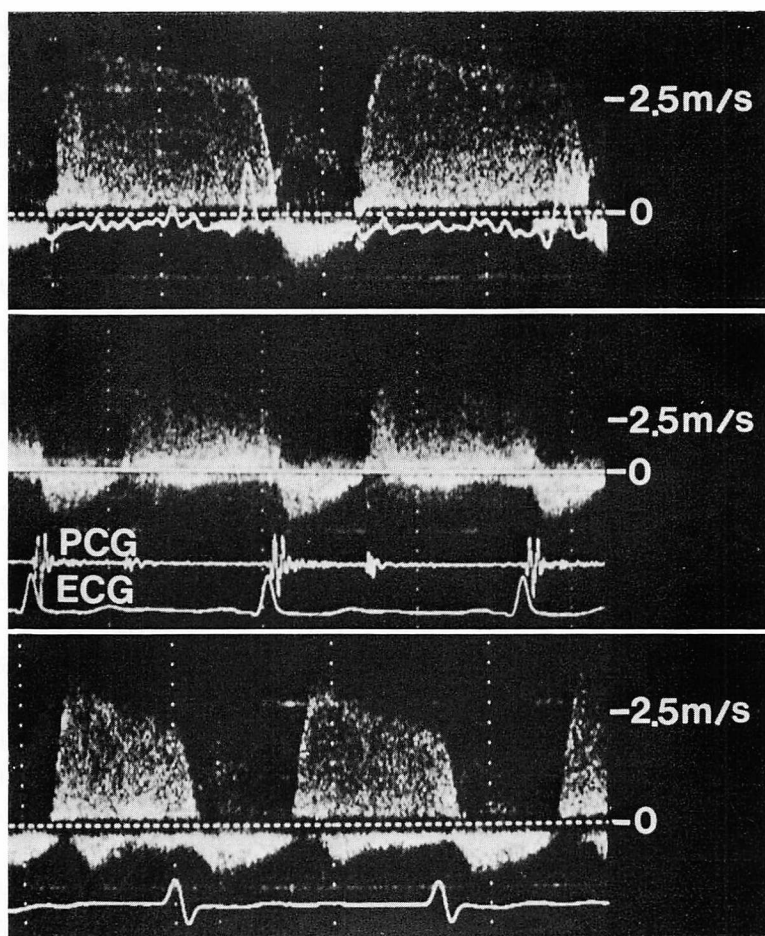


Fig. 4. Continuous wave Doppler recordings of aortic regurgitant flow in patients with mild (top), moderate (middle) and severe (bottom) aortic regurgitation.

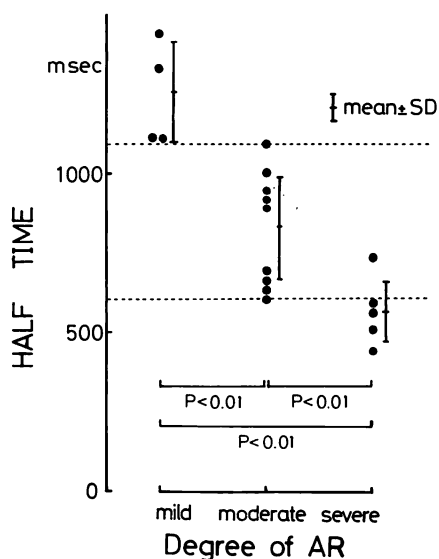
It is noted that the deceleration of the aortic regurgitant flow is more rapid in a patient with severe aortic regurgitation. Abbreviations are the same as in Fig. 2.

侵襲的診断および重症度評価を試みた。その結果、大動脈弁逆流血流速度波形は、大動脈弁閉鎖直後、速かに 1.8 m/秒以上のピーク血流速に達した後、徐々に減速する特徴的な波形を呈し、その解析から AR の非侵襲的診断および重症度評価が可能であった。

同一方向に超音波ビームを設定して記録した大動脈弁逆流血流信号は、連続波ドプラー法とパルス・ドプラー法で全く異なった波形を呈した。これは、連続波ドプラー法による血流信号が逆流血

流速度を反映するのに対し、パルス・ドプラー法による広帯域スペクトルの血流信号は、大動脈弁逆流に伴う乱れた流れ、および aliasing 効果に起因し、逆流血流速を反映しないためと考えられる。パルスドプラー法によるこの左室内広帯域スペクトル血流信号の捕捉は、AR 診断に極めて有用とされる<sup>5,6)</sup>。事実、今回の対象においても、全例で大動脈弁直下で広帯域スペクトルの血流信号を捕捉しえた。

今回我々は連続波ドプラー法を用い計測した大



**Fig. 5. Doppler half time index and the degree of aortic regurgitation assessed with aortography.**

The broken lines are drawn at 600 msec and 1100 msec of the Doppler half time index.

動脈弁逆流血流速度波形の中で、ピーク血流速に注目し、これより診断を試みた。AR 20 例中 18 例に 1.8 m/秒以上の逆流血流信号を検出し、連続波ドプラー法にても精度良く AR を診断しえた。2 例では連続波ドプラー法による診断が不可能であったが、これは今回連続波ドプラー計測に用いた探触子がパルスドプラー計測に用いたものより少し大きく、操作性に劣っていたこと、およびドプラー信号の S/N 比が悪いことなどに起因すると考えた。これらの点につき、今後さらに装置の改良が望まれる。

連続波ドプラー法による特徴的な拡張期大動脈弁逆流血流速度波形は、僧帽弁狭窄症例における左室流入血流速度波形と酷似している<sup>1,2)</sup>ことから、僧帽弁狭窄合併例では、左室流入血流速度波形との判別が必要である。Fig. 6 は僧帽弁狭窄合併例における左室流出路および左室流入路の連続波ドプラー血流計測記録であるこれらの血流速度波形の対比において、本例は洞調律例であることから、流入血流では拡張末期に心房収縮による流速の再加速

を認め、2 峰性を呈したが、大動脈弁逆流血流は単調減速の 1 峰性波形を呈し、両者は波形上明かに異なった。また、ピーク血流速も、流入血流 1.8 m/秒に比し、大動脈弁逆流血流 4.5 m/秒と、後者で明かに大であり、血流信号開始点も大動脈弁逆流血流は大動脈弁閉鎖時 (II 音の時点)、流入血流は僧帽弁開放時 (II 音より数 10 msec 後) と両者で異なった。このように大動脈弁逆流血流と左室流入血流は、超音波ビームの方向のみならず、心房収縮期再加速の有無、ピーク血流速、血流信号の開始点に基いて容易に判別できた。今回の対象例中 6 例で僧帽弁狭窄の合併をみたが、Fig. 6 以外の例でも同様であった。

連続波ドプラー法にて計測した大動脈弁逆流血流速度波形は、AR の重症化に伴い、より速かに減速する傾向を示した。大動脈弁逆流血流速は、ベルヌイの定理によれば、大動脈-左室間圧較差を反映する。したがって逆流血流速の減速様式は、大動脈-左室間圧較差の経時的変化を表わすと考えられる。重症 AR 例では拡張期大動脈圧の下降は一層速かになり、拡張末期圧はより低下する一方、拡張期左室圧の上昇は速かになり、拡張末期圧はより高くなる。すなわち、AR の進展に伴い、大動脈-左室間圧較差の経時的減少はより速かになる。今回計測した逆流血流速の減速様式の重症化に伴う変化は、この大動脈-左室間圧較差の経時的減少の変化を反映したものと考えられる。

逆流血流の減速様式を定量的に記述する指標として、今回我々は半減時間を求めた。逆流血流の方向は僧帽弁前尖に向かうもの、心室中隔に向かうものなど、症例によりさまざま、周囲構造物の走行から推定しえない。したがって今回の検討では逆流血流速を超音波入射角で補正せず、入射角に依存しない指標として半減時間を求めた。この半減時間は AR の重症化に伴って有意に短縮し、その重症度評価に有用と考えられた。AR の非侵襲的重症度評価については、パルスドプラー法を用い、広帯域スペクトルの信号を左室内でマ



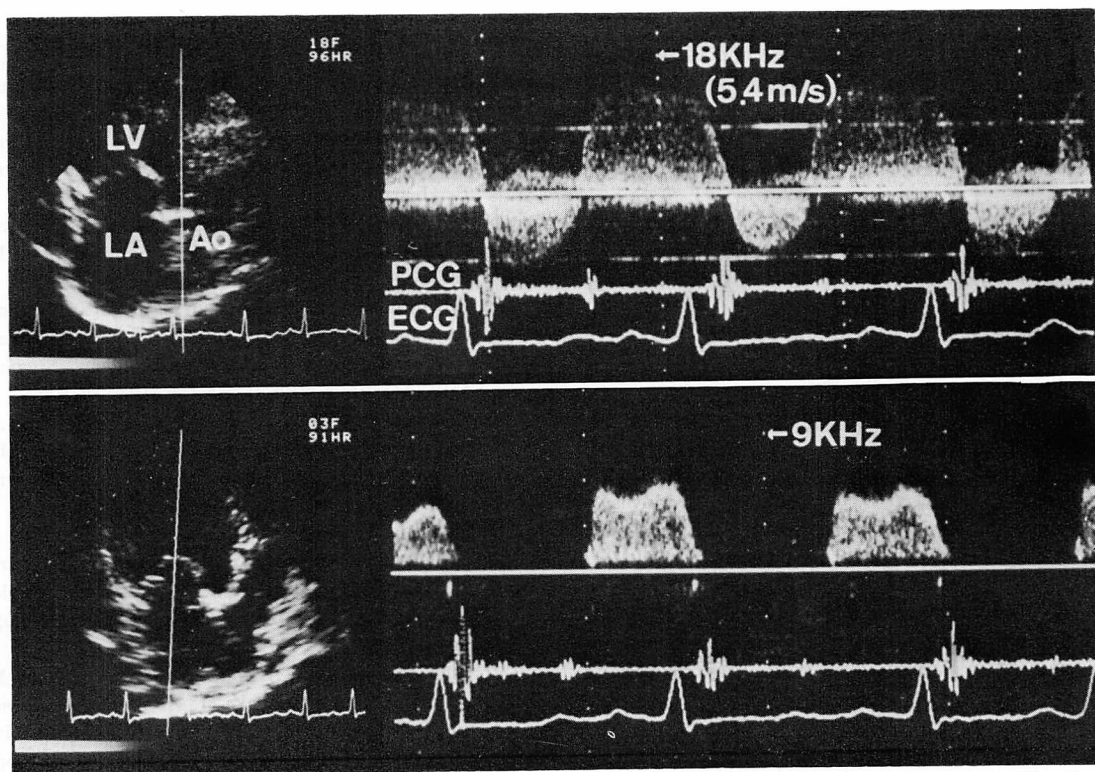


Fig. 6. Continuous wave Doppler recordings of the left ventricular (LV) outflow (top) and inflow (bottom) tracts in a patient with aortic regurgitation and mitral stenosis.

Abbreviations are the same as in Fig. 2.

ッピングすることにより可能であることが報告されている<sup>6,7)</sup>。しかし、僧帽弁狭窄合併例では拡張期左室流入血流による乱れた流れとの判別が困難なため、重症度評価が容易でないことが多い。今回、連続波ドプラー法を用い求めた半減時間は、かかる例における重症度評価にも適用でき、また一直線上での計測により求めるところから、簡便で有用な手法と考えられた。

近年、三尖弁逆流血流速度を計測し、ベルヌイの定理を用い収縮期右房-右室間圧較差を推定しうることが報告されている<sup>8,9)</sup>。同様の手順で大動脈弁逆流血流速から大動脈-左室間圧較差、さらには左室拡張末期圧を推定しうる可能性がある。しかし、これの実現には正確な逆流血流速の計測が必須であり、超音波入射角の問題などを含め、

今後の検討を要すると考えられる。

### 要 約

連続波ドプラー法を用いれば、従来のパルスドプラー法では測定しえなかった高流速の血流速度を測定しうる。本研究ではAR例での大動脈弁逆流血流速度を連続波ドプラー法を用い計測し、その解析から、ARの非侵襲的診断および重症度評価を試みた。対象は大動脈造影にて診断を確認したAR 20例および対照10例である。AR例の連続波ドプラー法による拡張期大動脈弁逆流血流速波形は、ピーク血流速が1.8 m/秒以上で、かつ直線的に減速する特徴を示し、ピーク血流速からは sensitivity 90%, specificity 100% の精度にてARを診断しえた。また逆流血流速波形はAR

重症例でより速かに減速する傾向を認め、逆流血流速波形より求めた半減時間は、AR の進展に伴い短縮した ( $p < 0.01$ ).

以上、連続波ドプラー法を用い、AR の非侵襲的診断および重症度評価を行えた。本手法は僧帽弁狭窄合併例など、従来のマッピング法では重症度を評価しえない AR 例にも適用でき、有用な検査法と考えられる。

#### 文 献

- 1) Hatle L, Angelsen B: Doppler Ultrasound in Cardiology. Physical Principles and Clinical Applications. Lea & Febiger, Philadelphia, 1982
- 2) Hatle L, Angelsen B, Tromsdal A: Noninvasive assessment of atrioventricular pressure half-time by Doppler ultrasound. *Circulation* **60**: 1096, 1979
- 3) Lima CO, Sahn DJ, Valdes-Cruz LM, Goldberg SJ, Barron JV, Allen HD, Grenadier E: Non-invasive prediction of transvalvular pressure gradient in patients with pulmonary stenosis by quantitative two-dimensional echocardiographic Doppler studies. *Circulation* **67**: 866, 1983
- 4) Berger M, Berdoff RL, Gallerstein PE, Goldberg E: Evaluation of aortic stenosis by continuous wave Doppler ultrasound. *J Am Coll Cardiol* **3**: 150, 1984
- 5) Quinones MA, Young JB, Waggoner AD, Ostojic MC, Ribeiro LGT, Miller RR: Assessment of pulsed Doppler echocardiography in detection and quantification of aortic and mitral regurgitation. *Br Heart J* **44**: 612, 1980
- 6) Kitabatake A, Masuyama T, Asao M, Tanouchi J, Morita T, Ito H, Hori M, Inoue M, Abe H, Chihara K, Sakurai Y: Color visualization of two-dimensional distribution of intracardiac flow abnormalities by multigate Doppler technique. *in Cardiac Doppler Diagnosis* (ed. by Spencer MP), Martinus Nijhoff, Boston, 1983, p 309
- 7) Ciobanu M, Abbasi AS, Allen M, Hermer A, Spellberg R: Pulsed Doppler echocardiography in the diagnosis and estimation of severity of aortic insufficiency. *Am J Cardiol* **49**: 339, 1982
- 8) Skjaerpe T, Hatle L: Noninvasive estimation of pulmonary artery pressure by Doppler ultrasound in tricuspid regurgitation. *in Cardiac Doppler Diagnosis* (ed. by Spencer MP), Martinus Nijhoff, Boston, 1983, p 247
- 9) Tei C, Kisanuki A, Arima S, Arikawa K, Otsuji Y, Ri S, Kashima T, Tanaka H: Non-invasive assessment of right ventricular pressure in patients with tricuspid regurgitation by continuous wave Doppler echocardiogram. *Circulation* **70**: II-116, 1984