

心筋生検にて錯綜配列を認め、家系内に肥大型心筋症を検出し得た僧帽弁逸脱症の1例

Mitral valve prolapse with myocardial disarrangement and familial hypertrophic cardiomyopathy: A case report

熊木 知行
横田 慶之*
岡本 好司
宝田 明*
瀬尾 俊彦*
前橋 延光*
戸山 祥三
福崎 恒*

Tomoyuki KUMAKI
Yoshiyuki YOKOTA*
Kohji OKAMOTO
Akira TAKARADA*
Toshihiko SEO*
Nobuteru MAEHASHI*
Shozo TOYAMA*
Hisashi FUKUZAKI*

Summary

This is a report of a patient with mitral valve prolapse (MVP) and myocardial abnormalities on endomyocardial biopsy in whose relatives hypertrophic cardiomyopathy (HCM) was identified.

A 19-year-old woman was admitted to our hospital for evaluation of a heart murmur. A systolic ejection murmur was audible in the third intercostal space at the left sternal border, and a standard 12-lead electrocardiogram showed ST-T wave changes in leads II, III and aVf. Echocardiography revealed prolapse of the anterior leaflet of the mitral valve, but no left ventricular hypertrophy. Endomyocardial biopsy disclosed mild hypertrophy and disarrangement of the myocardium.

The family study revealed asymmetrical septal hypertrophy in her mother, who had no history of hypertension. Her younger sister had mild hypertrophy of the interventricular septum on echocardiography, and her histopathological findings suggested a diagnosis of HCM.

This case was clinically regarded as MVP, but development of left ventricular hypertrophy as noted in her mother may occur in the future.

Key words

Mitral valve prolapse

Hypertrophic cardiomyopathy

Endomyocardial biopsy

Family study

昭生病院 内科
神戸市灘区鶴甲 3-13-19 (〒657)
*神戸大学医学部 第一内科
神戸市中央区楠町 7-51 (〒650)

Shousei Hospital, Tsurukabuto 3-13-19, Nada-ku, Kobe 657
*The First Department of Internal Medicine, Kobe University School of Medicine, Kusunoki-cho 7-5-1, Chuo-ku, Kobe 650

Received for publication July 12, 1985; accepted September 2, 1985 (Ref. No. 30-13)

はじめに

僧帽弁逸脱症候群 (mitral valve prolapse: MVP) は一般に予後良好な疾患とされているが¹⁻⁴⁾, 近年 MVP の心筋病変に関する報告が散見され, 心筋症との関連が注目されている⁵⁻¹¹⁾. 今回, MVP を有する 1 症例の心筋生検で心筋病変を認め, また家系内に肥大型心筋症 (hypertrophic cardiomyopathy: HCM) がみられた 1 家系を経験したので報告する.

症 例

19 歳, 女性

1983 年 4 月, 検診にて心雑音を指摘され受診. 時に動悸を自覚する以外, 症状はなかった.

初診時現症: 血圧 118/68 mmHg, 脈拍数は毎分 68, 整. 胸骨左縁第 3 肋間に Levine 3 度の収縮期駆出性雑音を聴取するも, 他に異常所見を認めなかった.

胸部 X 線写真 (Fig. 1) では, 心胸郭比 41%, 肺野に異常を認めなかった.

安静時心電図 (Fig. 2 A) では, II, III, aVF に ST 低下および陰性 T 波を認め, トレッドミル負荷試験 (Fig. 2 B) にて下壁誘導に 0.2 mV の ST 低下を認めた. また 24 時間ホルター心電図にて, 最高 9 連発の心室頻拍が数回記録された.

M モード心エコー図 (Fig. 3 A) では, 心室中隔厚 (IVST) 11 mm, 左室後壁厚 (PWT) 9 mm で, 明らかな左室壁肥厚は認められず, 左室壁運動も正常であった. 左室長軸方向断層図収縮中期像 (Fig. 3 B) にて僧帽弁前尖に軽度の逸脱を認め, 探触子をやや後交連側に振ると, 腱索レベルで小さな systolic anterior motion (SAM) が観察された (Fig. 3, C).

心カテーテル検査では心内圧は正常で, 左室造影にて MVP を認めたが, 左室壁運動は良好であった. 冠動脈造影にても狭窄性病変は認められなかった. 右室心内膜心筋生検で, 軽度の心筋肥

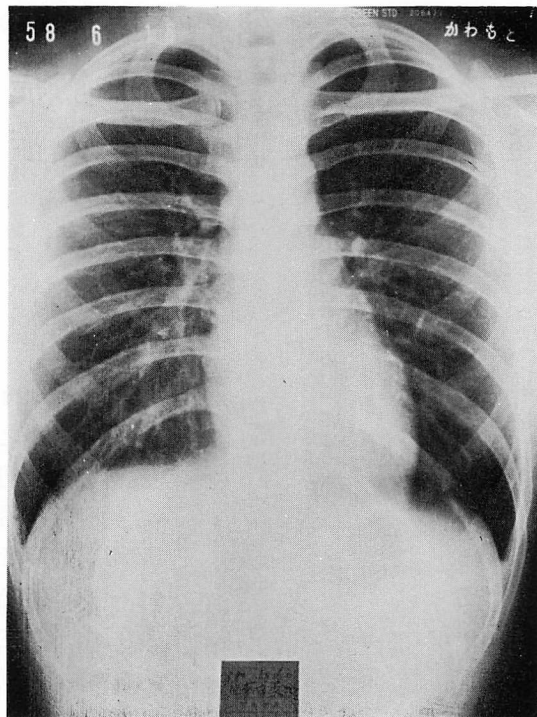


Fig. 1. Chest radiograph of the present case.

大, 大きさのバラつき, および錯綜配列を認め, 心筋間質の線維化所見が軽度認められた (Fig. 4).

家系調査

症例 1: 妹, 16 歳

安静時心電図 (Fig. 5) にて II, III, aVF, V_{5-6} にやや深い q 波, R_{V_1} の増高ならびに III, aVF にて陰性 T 波を認めた. M モード心エコー図 (Fig. 6A) では中隔厚は基部で 10 mm, 乳頭筋レベルで 13 mm, 後壁厚は 8 mm で, 心室中隔心尖側に軽度の壁肥厚を認め, 断層像 (Fig. 6B) にても, 心室中隔は心尖部に近づくにつれて肥大傾向を示した. 右室心内膜心筋生検では, 心筋の肥大, 錯綜配列, および軽度の心筋間質線維化を認めた (Fig. 7).

症例 2: 母親, 43 歳

高血圧の既往なし. 安静時心電図 (Fig. 8) にて R_{V_1} の増高, および III, aVF の T 波の平低

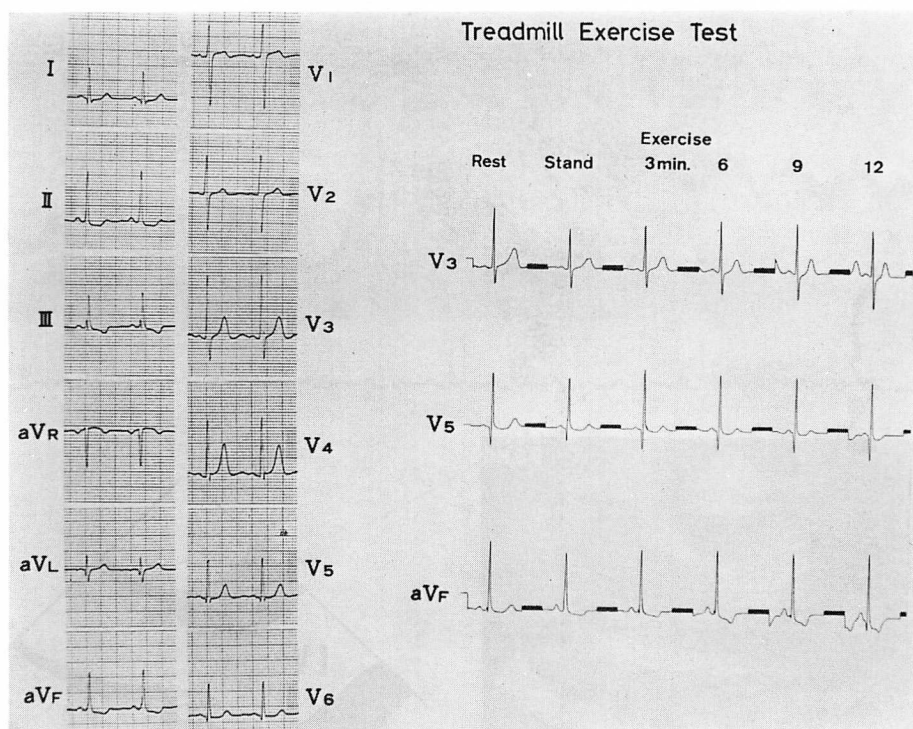


Fig. 2. Twelve-lead electrocardiogram (A) and treadmill exercise test (B).

A: ST-T wave changes are noted in leads II, III, and aVF.

B: ST depression is observed in aVF during exercise.

ないし逆転を認めた。Mモード心エコー図(Fig. 9A)では中隔厚18mm, 後壁厚9mmで, 非対称性中隔肥大(ASH)を認めた。断層心エコー図(Fig. 9B)にても, 左室長軸方向断層像にて心室中隔の著明な肥厚を認め, 左室短軸断層像では, 前部心室中隔から左室前壁にかけての肥厚が著明であった。

父親および弟には, 心電図ならびに心エコー図検査にて異常所見を認めなかった。

考 按

僧帽弁逸脱症候群(MVP)は胸痛^{12,13)}, 心電図上のST・T変化^{12~14)}, 心室性期外収縮をはじめとする種々の不整脈^{15~18)}などの多彩な臨床像を呈する疾患であるが, その発生機序については十分解明されていない。近年, MVPの心筋病変に

関する報告がみられ, MVPと心筋症との関連が注目されつつある^{5~11)}。Masonら⁵⁾は胸痛を有するMVP14例に心筋生検を施行し, 8例に心内膜心筋病変を認めたとしている。我々も, 胸痛, 心電図上のST・T変化, 心室頻拍などを有するMVP9例に右室心筋生検を施行し, 全例に心内膜肥厚, 心筋間質の線維化を認め, 一部の例には心筋肥大, 変性および配列異常を観察, さらにHCMのfamily studyにおいて左室壁肥厚を認めなかった81例中24例(29.6%)にMVPが認められたことより, MVPの中には心筋症との関連を有する一群があるのではないかと報告してきた^{11,19)}。今回呈示した症例も, 心電図上のST・T変化, 心室頻拍を有し, 心エコー図検査にてMVPを認めるも, 明らかな左室壁肥厚はなく, 臨床的にはMVPと診断せざるを得ない

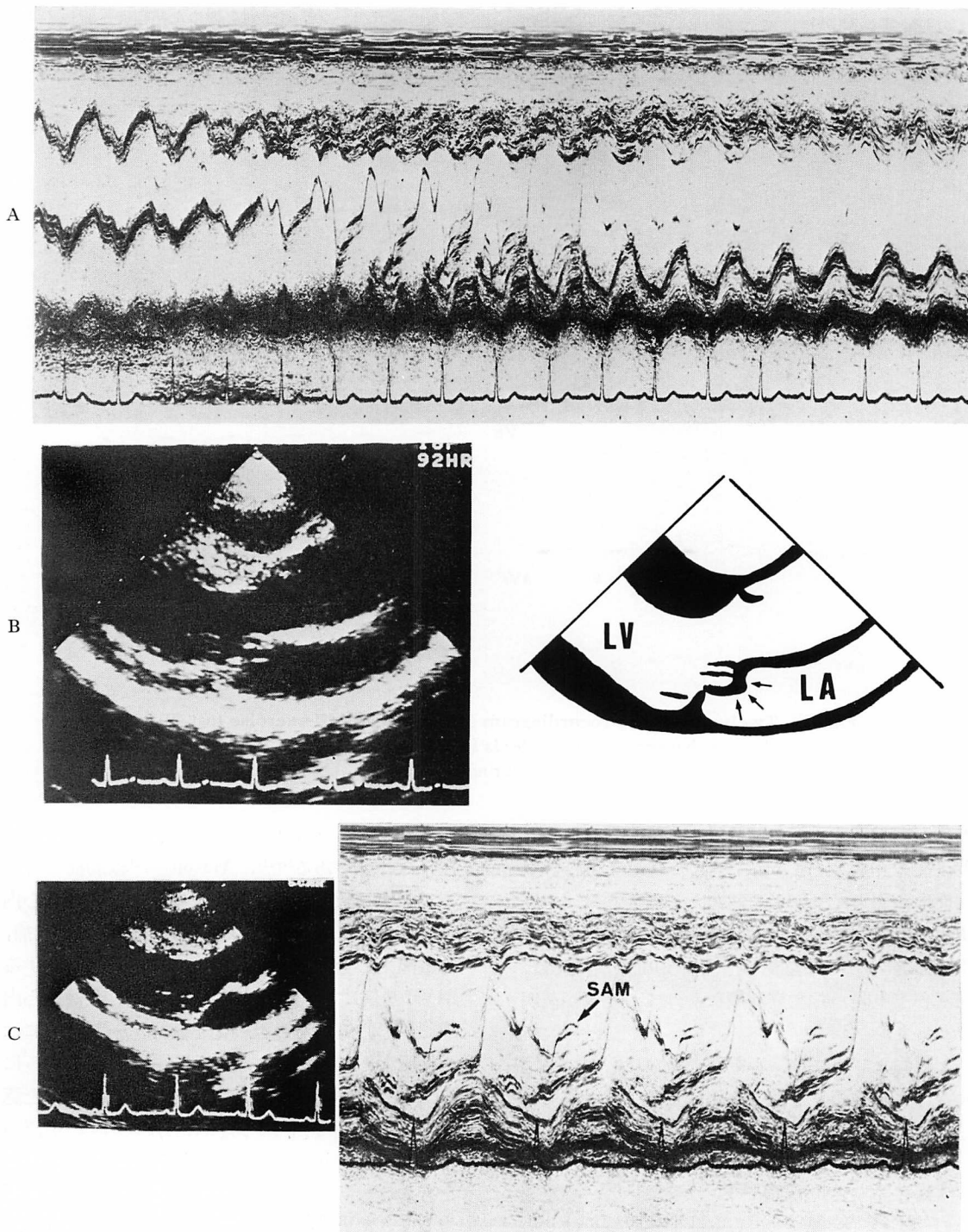


Fig. 3. M-mode and two-dimensional echocardiograms.

A: M-mode scan: Left ventricular hypertrophy is not observed and left ventricular wall motion is good.
 B: Mid-systolic frame of the long-axis view of the left ventricle: Mild prolapse of the anterior mitral leaflet (small arrows) is demonstrated.

C: Small SAM (arrow) is shown at the chordal level of the posteromedial commissure side.

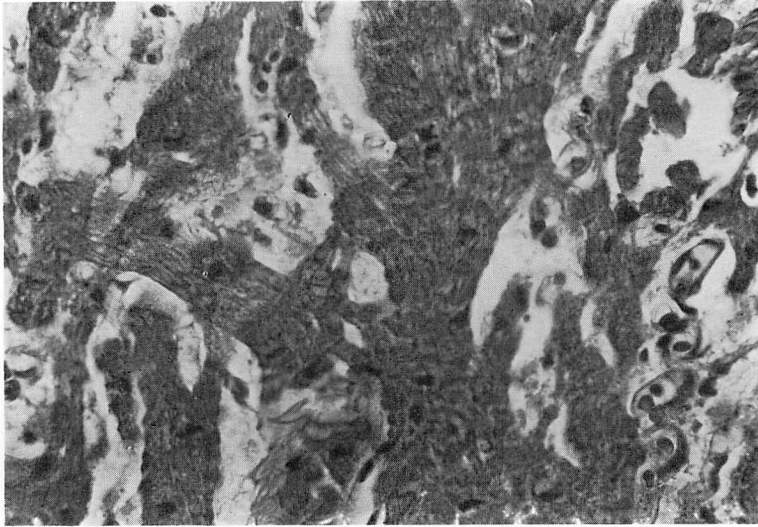


Fig. 4. Endomyocardial biopsy findings.

Mild hypertrophy, disarrangement of myocardial fibers, and mild degree of interstitial fibrosis are shown.

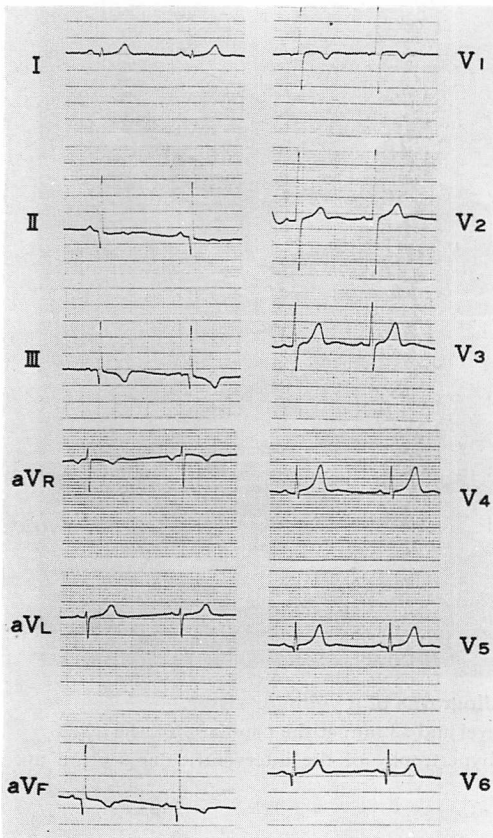


Fig. 5. Twelve-lead electrocardiogram of a younger sister.

Somewhat deep q waves in leads II, III, aVF and V₆, a high R wave in lead V₁, and negative T waves in leads III and aVF are shown.

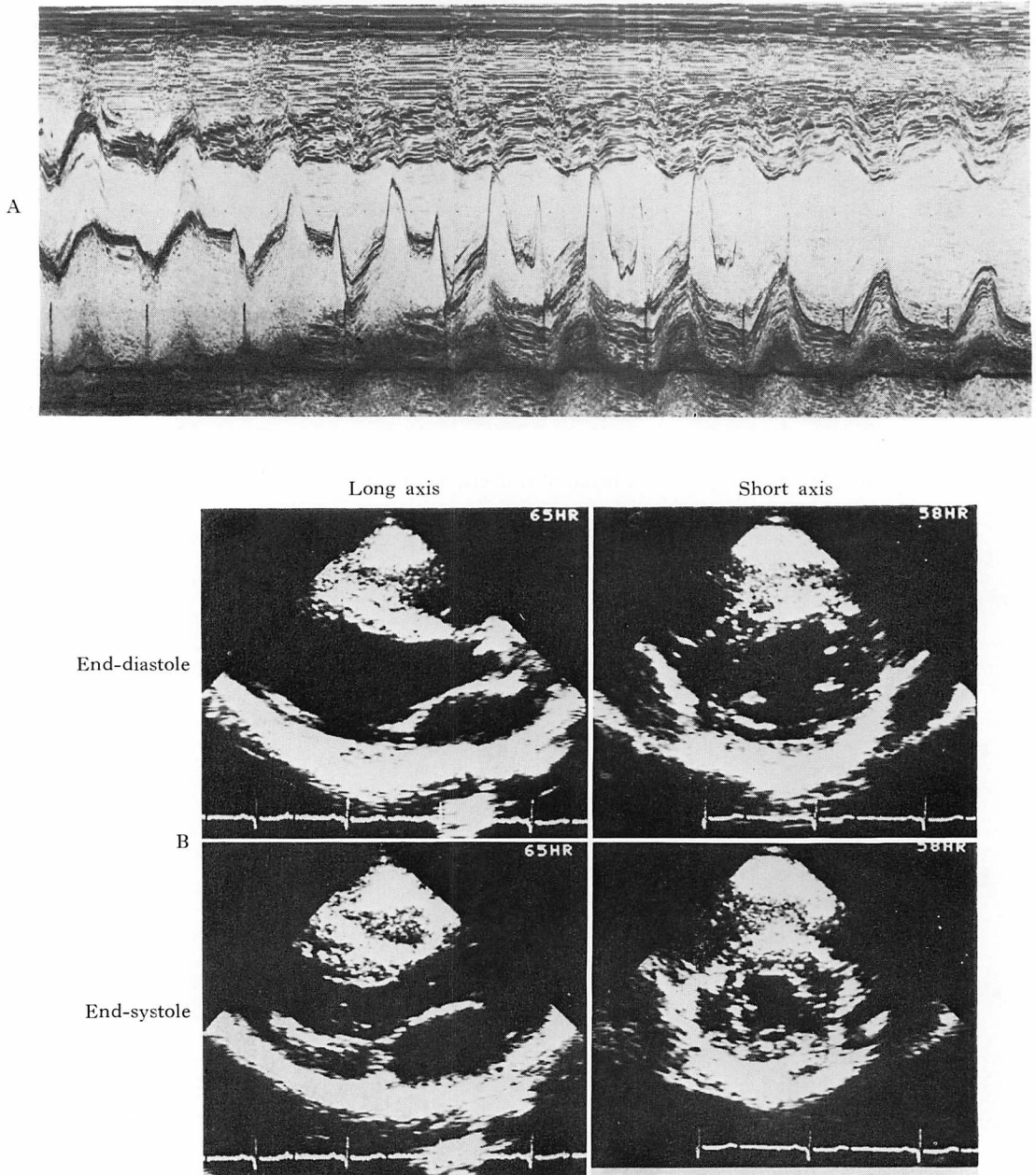


Fig. 6. M-mode and two-dimensional echocardiograms of a younger sister.

A: M-mode scan: IVST is 10 mm at the chordal level and 13 mm at the papillary muscle level.

B: Two-dimensional echocardiograms show mild hypertrophy of the interventricular septum toward the apex.

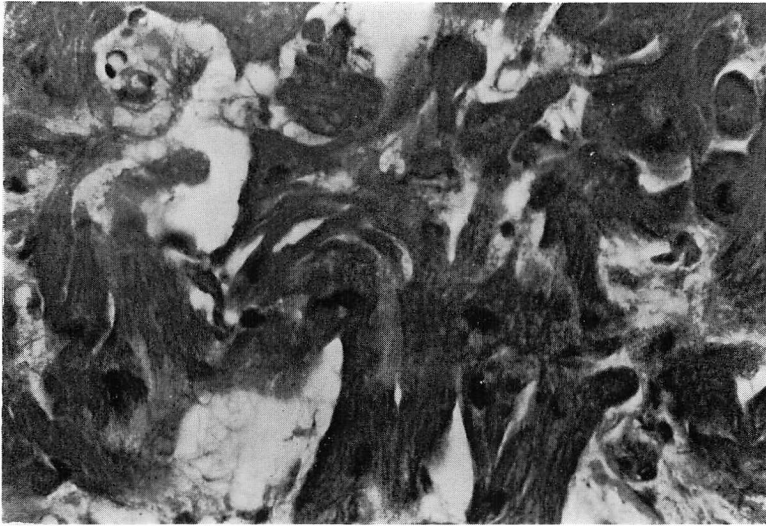

Fig. 7. Endomyocardial biopsy findings of a younger sister.

Mild hypertrophy, disarrangement of myocardial fibers, and mild degree of interstitial fibrosis are shown.

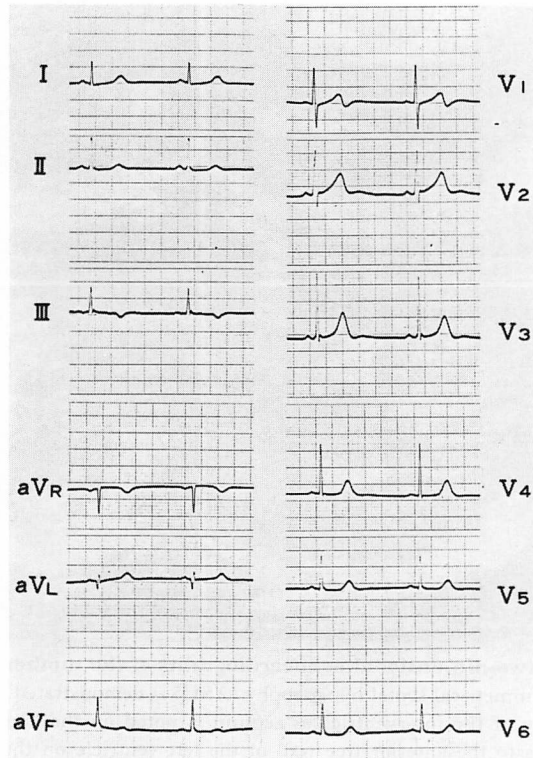


Fig. 8. Twelve-lead electrocardiogram of the mother.

Tall R wave in lead V₁ and T wave changes in leads III and aV_F are shown.

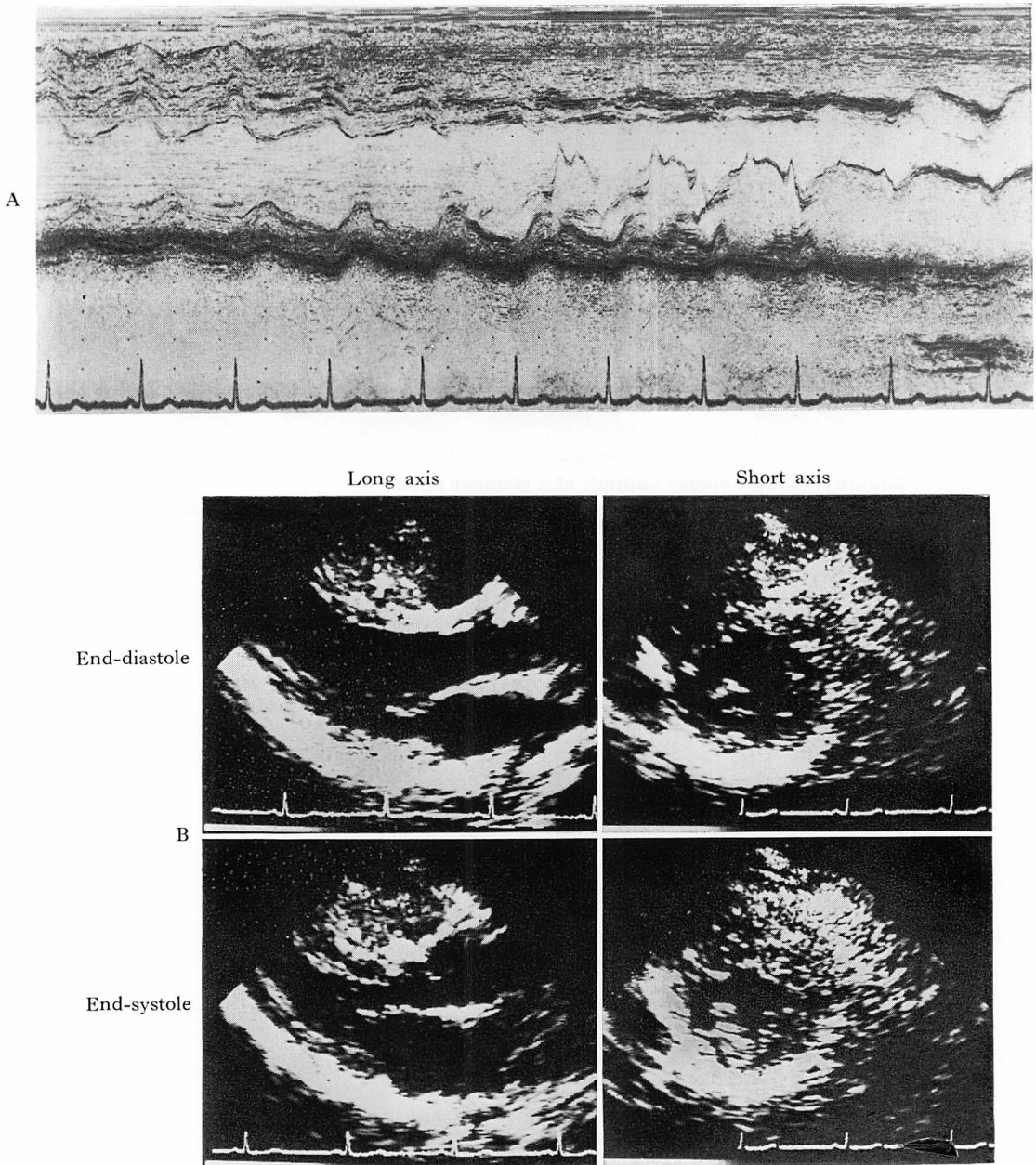


Fig. 9. M-mode and two-dimensional echocardiograms of the mother.

A: M-mode scan: Asymmetrical septal hypertrophy (ASH) is demonstrated.

B: Severe hypertrophy of the interventricular septum is noted on the long-axis view (left panels) and hypertrophy extends to the anterior free wall of the left ventricle on the short-axis view (right panels).

症例であった。しかし family study において ASH 型の左室肥大を認めた母親は、高血圧など、肥大の原因となる基礎疾患を有しないことより、HCM 症例と考えられ、妹にも軽度ながら左室壁肥大が認められた。さらに今回呈示した症例、およびその妹の心筋生検像には、ともに心筋症類似の心筋病変が認められた。すなわち本例の心電図および心エコー図上の MVP 所見は、HCM の初期の段階を表現している可能性があると考えられる。したがって、現在 MVP と考えられる本症例も、将来、左室壁肥大が進展し、いわゆる典型的な HCM となる可能性があるかもしれない。この点、今後の注意深い経過観察が必要であるとともに、MVP と心筋症との関連性についてさらに検討を要すると思われた。

要 約

心筋生検にて錯綜配列を認め、家系内に肥大型心筋症 (HCM) と思われる例を検索し得た僧帽弁逸脱症候群 (MVP) の1例を報告した。

症例は 19 歳の女性で、心雑音の精査を目的として入院。第3肋間胸骨左縁に収縮期駆出性雑音を聴取し、安静時心電図では II, III, aVF に ST 低下、陰性 T 波を認めた。心エコー図検査にて僧帽弁前尖の逸脱を認めたが、左室壁肥厚は認められなかった。右室心内膜心筋生検にて心筋の軽度の肥大および錯綜配列を認めた。家族調査では、母親に ASH 型の著明な左室肥大を認め、高血圧など肥大の原因となる疾患を有しないことより、HCM 症例と考えられた。また妹にも軽度の中隔肥大、および心筋生検にて HCM 類似の所見を認めた。

以上より、現在のところ、臨床的に MVP と考えられる本症例も、将来左室肥大が進展し、母親のごとく HCM となる可能性があるかもしれないと思われ、MVP と HCM との関連性を示唆する興味ある症例と思われた。

文 献

- 1) Mills P, Rose J, Hollingsworth J, Amara I, Craige E: Long-term prognosis of mitral-valve prolapse. *New Engl J Med* **297**: 13, 1977
- 2) Allen H, Harris A, Leatham A: Significance and prognosis of an isolated late systolic murmur: A 9-to-22-year follow-up. *Br Heart J* **36**: 525, 1974
- 3) Inoh T, Kumaki T, Oda A, Kawanishi H, Hayakawa M: Diagnosis of idiopathic mitral valve prolapse by two-dimensional echocardiography: Evaluation of its clinical significance in the prospective follow-up study. *J Cardiography* **12**: 765, 1982 (in Japanese)
- 4) Kumaki T, Yokota Y, Takarada A, Seo T, Kubo M, Kaku K, Toh S, Hayakawa M, Kobayashi K, Kawanishi H, Inoh T, Fukuzaki H: Follow up study in patients with idiopathic mitral valve prolapse—investigation of prognostic factors. *Jpn Circ J* **48**: 774, 1984 (abstr)
- 5) Mason JW, Koch FH, Bullingham ME, Winkle RA: Cardiac biopsy evidence for a cardiomyopathy associated with symptomatic mitral valve prolapse. *Am J Cardiol* **42**: 557, 1978
- 6) Koch FH, Billingham ME, Mason JW, Cipriano PR, Hancock EW: Pathogenesis of the click-murmur-prolapse syndrome: Biopsy evidence supporting an underlying cardiomyopathic process. *Am J Cardiol* **39**: 272, 1977 (abstr)
- 7) Gulotta SJ, Gulco L, Padmanabhan V, Miller S: The syndrome of systolic click, murmur, and mitral valve prolapse—A cardiomyopathy? *Circulation* **49**: 717, 1974
- 8) Malcolm AD, Čanković-Darracott S, Chayen J, Jenkins BS, Webb-Peploe MM: Biopsy evidence of left ventricular myocardial abnormality in patients with mitral-leaflet prolapse and chest pain. *Lancet* **1**: 1052, 1979
- 9) Gottdiener JS, Borer JS, Bacharach SL, Green MV, Epstein SE: Left ventricular function in mitral valve prolapse: Assessment with radionuclide cineangiography. *Am J Cardiol* **47**: 7, 1981
- 10) Crawford MH, O'Rourke RA: Mitral valve prolapse: A cardiomyopathic state? *Prog Cardiovasc Dis* **27**: 133, 1984
- 11) Yokota Y, Matsumoto K, Kumaki T, Takarada A, Seo T, Kubo M, Kaku K, Toh S, Hayakawa M, Fujitani K, Kobayashi K, Inoh T, Fukuzaki H: Right ventricular endomyocardial biopsy findings in idiopathic mitral valve prolapse—comparison with clinical findings. *Jpn Circ J* **48**: 852, 1984 (abstr)

熊木, 横田, 岡本, ほか

- 12) Barlow JB, Pocock WA: Mitral valve prolapse, the specific billowing mitral leaflet syndrome, or an insignificant non-ejection systolic click. *Am Heart J* **97**: 277, 1979
- 13) Savage DD, Devereux RB, Garrison R, Castelli WP, Anderson SJ, Levy D, Thomas HE, Kannel WB, Feinleib M: Mitral valve prolapse in the general population. 2. Clinical features: The Framingham Study. *Am Heart J* **106**: 577, 1983
- 14) Gardin JM, Isner JM, Ronan JA, Fox SM: Pseudoischemic "false positive" S-T segment changes induced by hyperventilation in patients with mitral valve prolapse. *Am J Cardiol* **45**: 952, 1980
- 15) Swartz MH, Teichholz LE, Donoso E: Mitral valve prolapse: A review of associated arrhythmias. *Am J Med* **62**: 377, 1977
- 16) Chesler E, King RA, Edwards JE: The myxomatous mitral valve and sudden death. *Circulation* **67**: 632, 1983
- 17) Savage DD, Levy D, Garrison RJ, Castelli WP, Kligfield P, Devereux RB, Anderson SJ, Kannel WB, Feinleib M: Mitral valve prolapse in the general population. 3. Dysrhythmias: The Framingham Study. *Am Heart J* **106**: 582, 1983
- 18) Kumaki T, Inoh T, Yokota Y, Kawanishi H, Hayakawa M, Takarada A, Inoue T, Kobayashi K, Fukuzaki H: Arrhythmia in young patients with mitral valve prolapse. *Jpn Circ J* **48**: 1383, 1984
- 19) 熊木知行, 横田慶之, 宝田 明, 瀬尾俊彦, 久保真理代, 郭 鴻圖, 鄧 尚昇, 早川正徳, 福崎 恒, 猪尾 力, 川西秀夫: 肥大型心筋症家系内における僧帽弁逸脱の検討. *日超医講演論文集* **44**: 579, 1984