

心電図同期心 X 線 CT 法
を用いた心室壁運動性の評
価：3次元再構成法の応用

Analysis of ventricular
wall motion using multi-
slice ECG-gated cardiac
X-ray CT: Application
of the three-dimensional
reconstruction technique

浦沢 一史
柿木 滋夫
佐久間一郎
金森 勝士
坂本 三哉
安田 寿一

Kazushi URASAWA
Shigeo KAKINOKI
Ichiro SAKUMA
Katsushi KANAMORI
Sanya SAKAMOTO
Hisakazu YASUDA

Summary

A new computer system was proposed to evaluate abnormal motion of the ventricular wall in patients with myocardial infarction. Multi-slice ECG-gated cardiac X-ray CT (MSECT), a new technique developed in our laboratory, was the source of the original image. Using this system, we reconstructed three-dimensional images, calculated % shortening values of the entire heart, and visualized abnormal wall motion on the ventricular surface, displaying three-dimensionally. Our initial study of five patients with myocardial infarction showed good correlation between the findings using this system and conventional echocardiography and cine-ventriculography.

Since the development of the ECG-gated method, the application of CT to the study of heart diseases has progressed rapidly. In patients with myocardial infarction, ECG-gated cardiac CT is used to visualize infarcted myocardium and to evaluate impaired cardiac function. However, such analyses were limited to single slices, because a large dose of contrast medium was required to distinguish the ventricular chamber from the myocardium.

By adopting multi-slice ECG-gated cardiac X-ray CT images as the data source and using three-dimensional reconstruction technique, this system is useful for evaluating abnormal wall motion.

Key words

ECG gated cardiac X-ray CT Myocardial infarction Ventricular wall motion Three-dimen-
sional reconstruction Three-dimensional display

北海道大学医学部 循環器内科学
札幌市北区北 15 条西 7 丁目 (〒060)

Department of Cardiovascular Medicine, Hokkaido
University School of Medicine, Kita 15 jo, Nishi 7
chome, Kita-ku, Sapporo 060

Received for publication July 12, 1985; accepted September 1, 1985 (Ref. No. 28-30)

緒 言

心電図同期心 X 線 CT 法が開発されて以来, 各種心疾患における X 線 CT 法の利用が急速に進められている¹⁻³⁾. このうち, 心筋梗塞症例への利用は, 梗塞巣の描出と心機能の評価という二つの異なる方向で研究が進められている⁴⁻⁷⁾. 心 X 線 CT 法を用いた心機能評価は, 造影剤使用量の制限から単一スライスにおけるものが主体であり, 心全体について本法を施行したものは少なかった^{8,9)}. しかしながら, 当教室の佐久間により多断面心電図同期心 X 線 CT 法 (multi-slice serial ECG-gated cardiac computed tomography: MSECT) が考案されたことから, 心全体の情報を元に, 心機能の評価を行うことが可能となった¹⁰⁾. 本研究では, MSECT 画像をコンピューターを用いて 3 次元再構成し, 心室壁運動異常の程度とその範囲をより直接的に表示する手法を開発した.

方 法

1. 使用機器

CT には Siemens 製 Somatom 2 を使用した. 再構成画像は multi-format camera を用いて X 線フィルムに記録した. 3 次元再構成処理及び各種パラメーターの計算には NEC 製パーソナルコンピューター PC9801, X 線フィルム画像の取り込みにはグラフィック製デジタイザー DT1000, 画像出力にはエプソン製プリンター FP80 およびグラフィック製プロッター WX4671 を用いた.

2. スキャン方法

Somatom 2 の心電図同期法はデータ整理方式であり, 1 スライスあたり 5 秒間のスキャンを最低 3 回以上施行し, 心電図同期画像を再構成した. この時使用されるデータの幅は, 最小 $2RR/3n$, 最大 RR/n である (RR: 心電図上での RR 間隔, n: スキャン回数). 最初に側面像のトポグラムを撮影し, 断層像を撮影する範囲を決定した (Fig. 1). 次に, 単純 CT を撮影し, MSECT

を施行するスライスを決定する. この際, 断面が可及的に心室長軸に平行となるようにガントリーは 20 度尾側に傾けた. 多断面心電図同期 CT は 1 断面あたりのスキャン回数を 4 回に設定して行った. 1 断面が終了した後, 患者テーブルを 8 mm 移動し, 次々に連続した 8 から 12 断面で CT を施行した. この間, 前肘静脈ルートで 60% イオタラム酸メグルミンの漸減持続静注を行った. その使用総量は, 1 回の検査について 120 から 180 ml であった.

3. 心電図同期画像作成方法

画像の再構成は心電図上 RR 間隔の 10% ごとに行ない, 左室内腔が最大となる時相を拡張終期, 最小となる時相を収縮終期とした. なお, 今回対象となったすべての症例で, 40% 画像が収縮終期, 90% 画像が拡張終期であった. 心室中隔に垂直な線上で CT の値のヒストグラムを作成し, 心筋と心室内腔 CT 値の中央値を求め, この値を用いて心室内腔をハイライト処理で強調した (Fig. 2).

4. 3 次元再構成

1) デジタイザーを用いて心室内腔境界をコンピューターに取り込んだ. 境界は 0.5 mm 間隔に並ぶ点の集まりとして入力した.

2) デジタイザーを用いて心室長軸の両端点の座標を入力した. 始点は房室弁の中央, 終点は心室の面積が最大となる断面の心尖においた.

3) スライス間隔, ガントリー傾斜角をもとにして, 1) で入力した座標を 3 次元座標に変換した.

4) 長軸補正を行った. さきに指定した心室長軸の始点から最も遠い点を新たな終点とした.

5) 長軸を 18 等分し, 両端点およびその内側の二つの等分点を除く 15 の等分点に垂直な短軸平面を想定した.

6) それぞれの短軸平面と多断面心電図同期 CT 断面との交点を求め, 3 次曲線で補間し 15 の短軸断面を得た. 曲線補間には独自に開発したベクトル加算法を用いた.

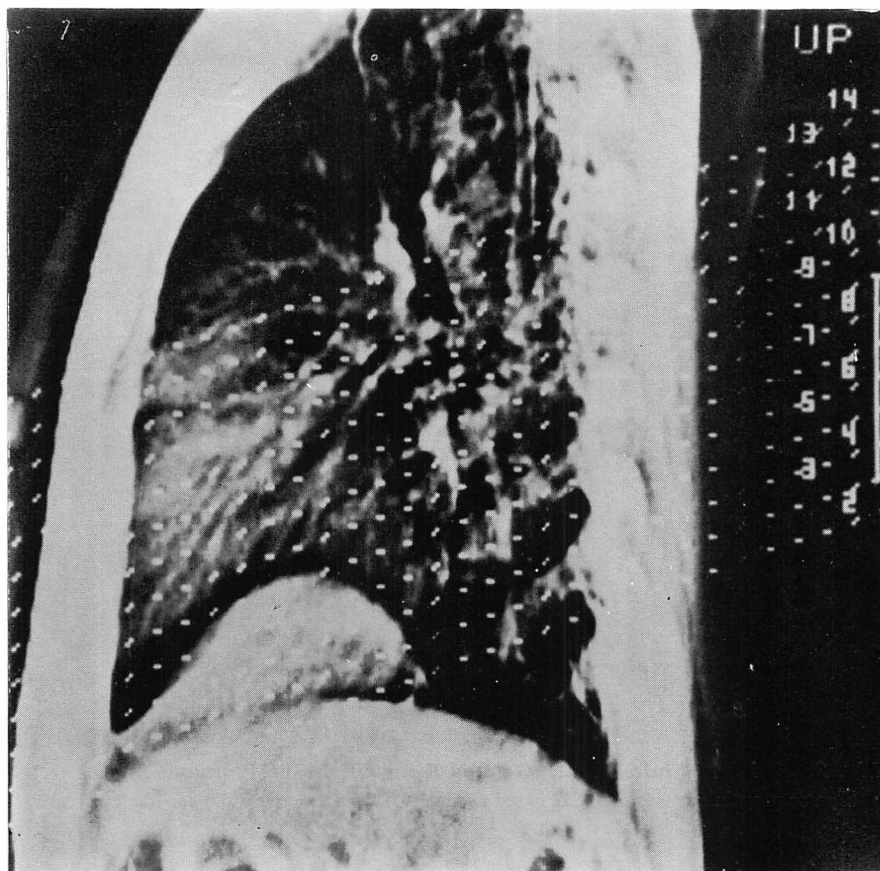


Fig. 1. Topogram of the lateral projection to determine the range of the desired tomograms.

Dashed lines indicate positions in which nongated conventional CT are obtained. These are scanned with 20 degree caudal slant to decrease the total scan time.

7) 各短軸断面において、長軸のまわりに 10 度刻みでサンプリングを行った。ここまでの処理で得られた、15 (短軸断面) × 36 (サンプリング)、合計 540 点の 3 次元座標をもって心室内腔境界を表現した。

8) 以上の処理を間隔の 10% ごとの各時相について行った。

5. 心室壁運動性の評価

3 次元再構成された心室内腔境界のデータを用いて、以下の処理を行った。

1) 長軸断面及び任意短軸断面における 2 次元

% shortening 像の作成。

2) 3 次元 % shortening 像の作成。心室を平面状に展開し、% shortening 値を高さとして表示する展開型と、立体的に表示された心室内腔境界の上に、% shortening 値を濃淡で表示する立体型の 2 種類の方法を用いた。

1), 2) のいずれの場合も、% shortening 値は次の式で求めた。

$$\% \text{ shortening 値} = (L_d - L_s) / L_d$$

Ld: 拡張終期における測定点と心室重量中心との距離; Ls: 収縮終期における測定点と心室

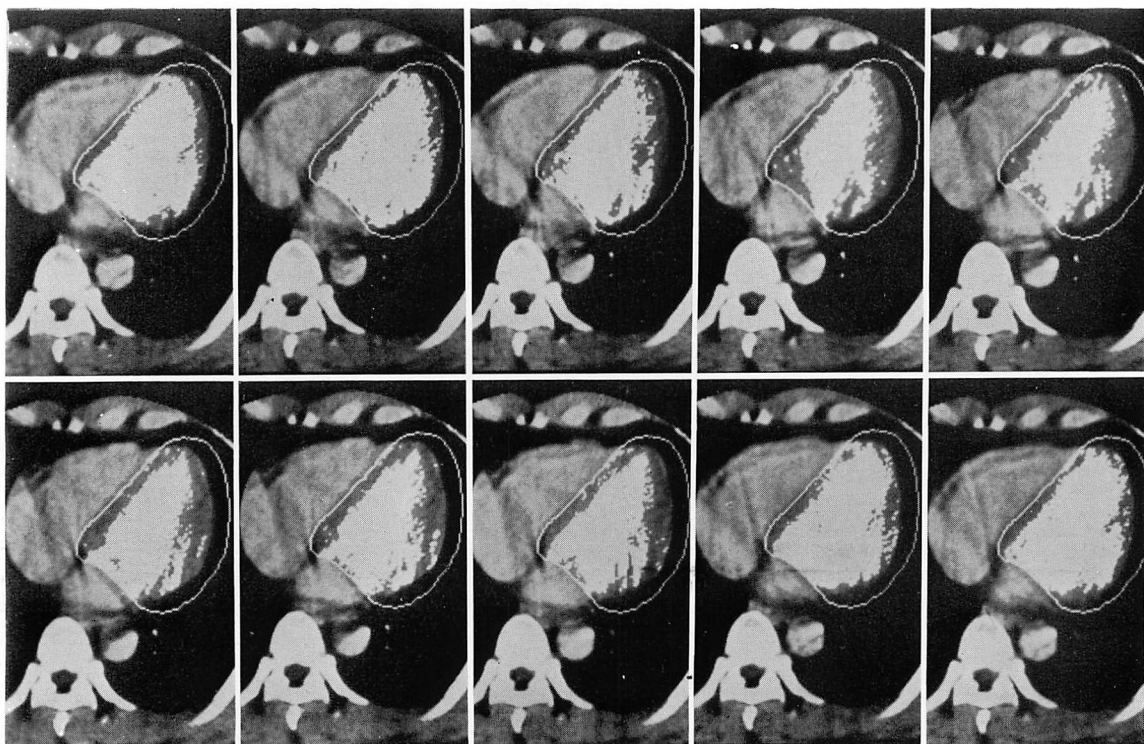


Fig. 2. Original multi-slice ECG-gated X-ray CT (MSECT) images.
Ten sequential phases of ECG gated cardiac CT images cover one cardiac cycle.

重量中心との距離

6. 画像例

Fig. 3 に対照群の1例における長軸断面2次元 % shortening 像を示す. 左側に左室長軸断面と15の短軸断面の位置が示されており, 両者の交点には, 前壁, 心尖, 下壁の順に番号が付けられている. 右上のグラフは各番号の部位における % shortening 値を折れ線で表示してあり, 右下に対照群平均からの偏差が同様の方法で示されている.

Fig. 4 に同一例における展開型3次元 % shortening 像を示す. 左上方が僧帽弁側, 右下方が心尖部側であり, 左下方から右上方に向かって順に下壁, 心室中隔, 前壁, 側壁, 下壁が位置している. 平面状に展開された心室を斜め上方より見下ろした形になっており, 各測定点における %

shortening 値は, 平面からの高さとして表わされている.

7. 対象

左室造影および断層心エコー図にて, 壁運動異常ありと判定された心筋梗塞症例5例(年齢: 40~61歳, 平均53.6歳), 同様の検査にて壁運動異常なしと判定された対照群7例(年齢: 28~48歳, 平均41.0歳)について検討を加えた. 心筋梗塞症例の内訳は, 前壁梗塞2例, 下壁梗塞2例, 右室梗塞1例であった. また, 両群とも全例男性であった.

結 果

症例 1. 61歳, 男性, 前壁梗塞
冠動脈造影上, 6番に90%, 7番及び14番に75%の狭窄を認めた. 左室造影にて3番, 6番の

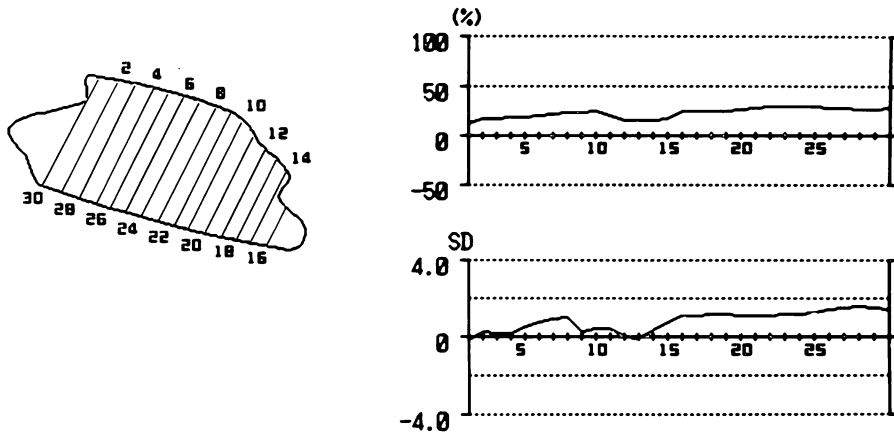


Fig. 3. Two-dimensional % shortening image of the long axis in a control case.

On the left side, a ventricular long-axis section is displayed, and positions of short-axis sections are superimposed as lines perpendicular to the long axis. The intersected points are numbered sequentially from the anterior wall to the posterior wall. Right upper panel indicates % shortening values on each position. Right lower panel indicates deviations of the % shortening values from the mean values of the control.

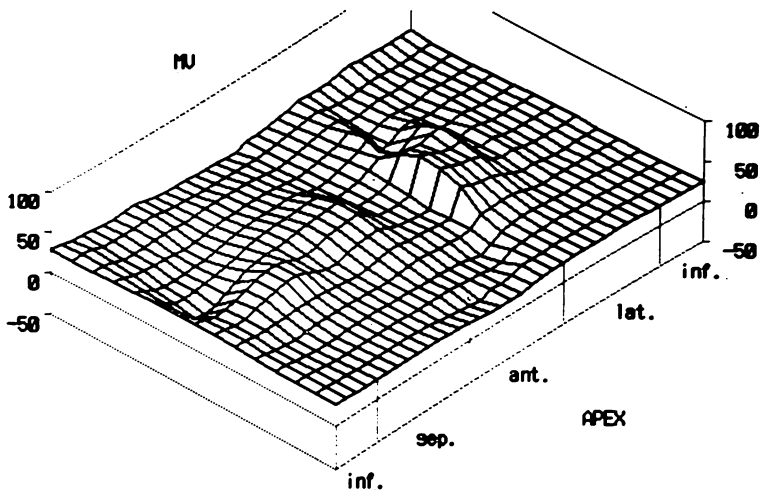


Fig. 4. Three-dimensional % shortening images developed in a control case.

Left upper and right lower edges express the mitral valve and the apex, respectively. From the left lower side to the right upper side, the inferior wall, septum, anterior wall, lateral wall, and inferior wall are arranged sequentially. % shortening values are expressed as distances from the developed ventricular wall.

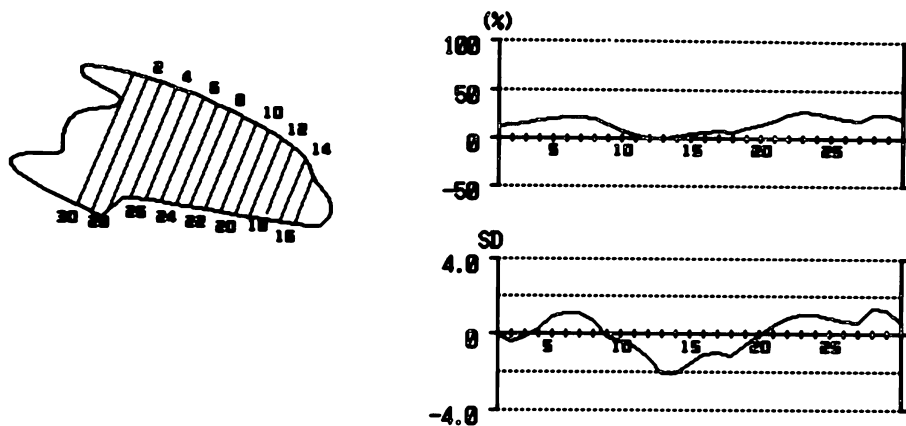


Fig. 5. Two-dimensional % shortening image of the long axis of Case 1 (61-year-old man, anterior infarction).

Akinetic segments between position numbers 10 and 15 indicate decreased apical wall motion.

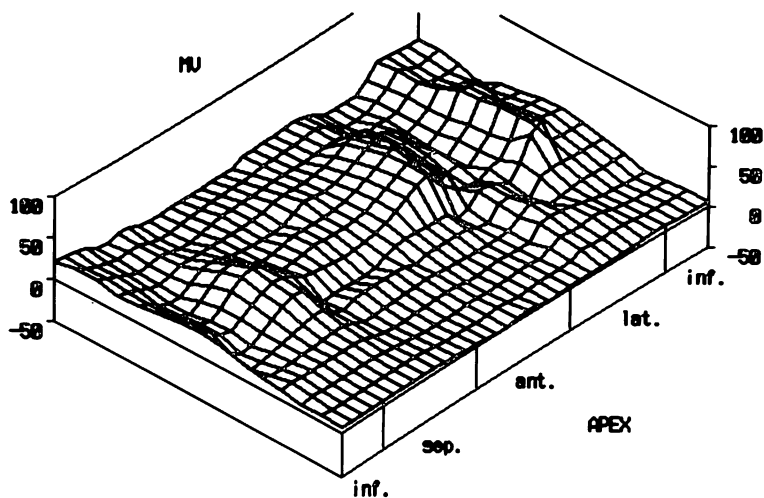


Fig. 6. Developed three-dimensional % shortening image of Case 1.
Hypokineses of the anterior wall and apex are depicted.

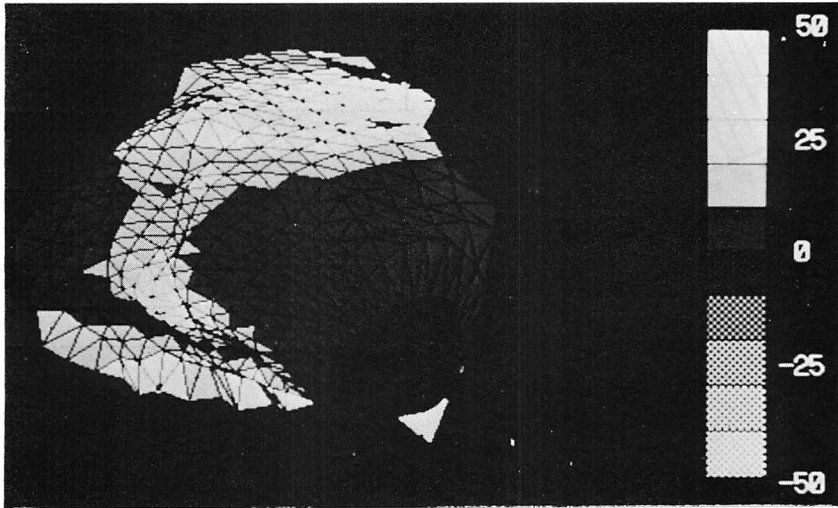


Fig. 7. Solid three-dimensional % shortening image of Case 1.

% shortening values are expressed as gray levels on the diastolic ventricular surface displayed three dimensionally. The ventricular wall with good contraction is expressed brightly. Although the image can be seen from any direction, the posteroanterior (PA) view is adopted in this case. Hypokinetic area is observed in the interventricular septum and apex.

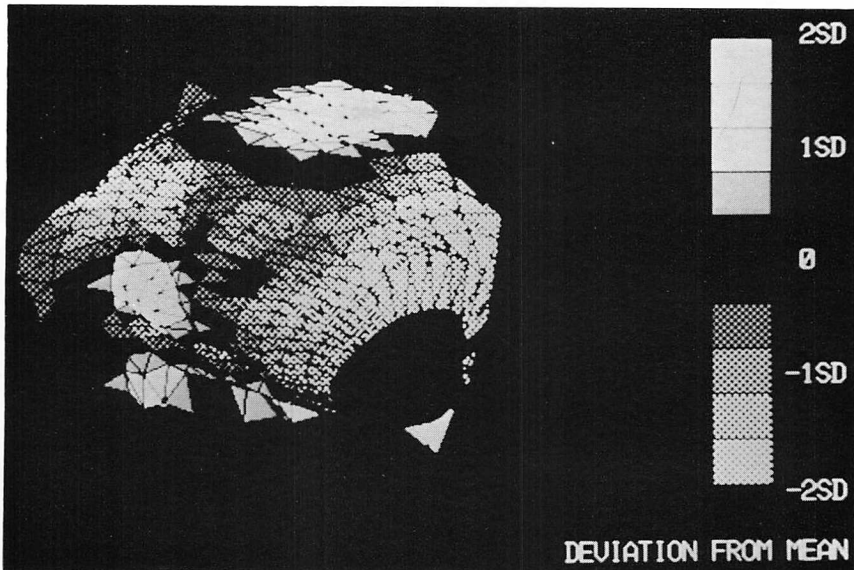


Fig. 8. Solid three-dimensional % shortening image (deviation from the mean) of Case 1.

Plain areas contract better than the mean values of the control. Hypokinesis is expressed as meshed area. In any case, the brighter an area, the greater it deviates from the mean value of the control.

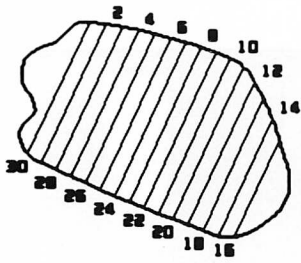


Fig. 9

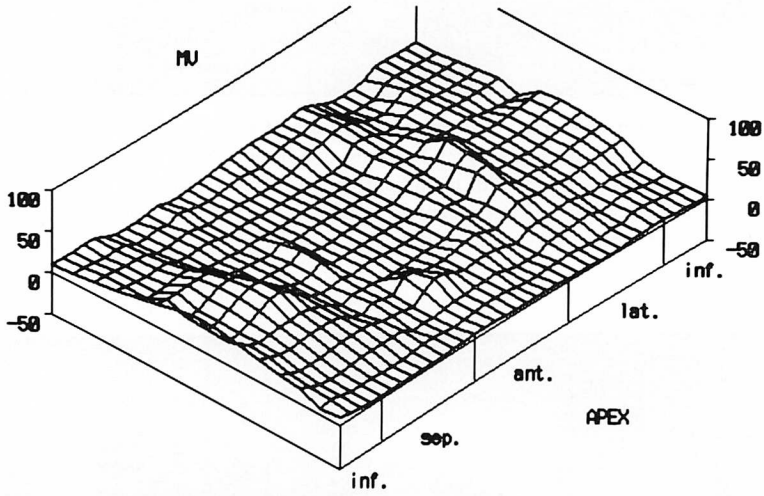
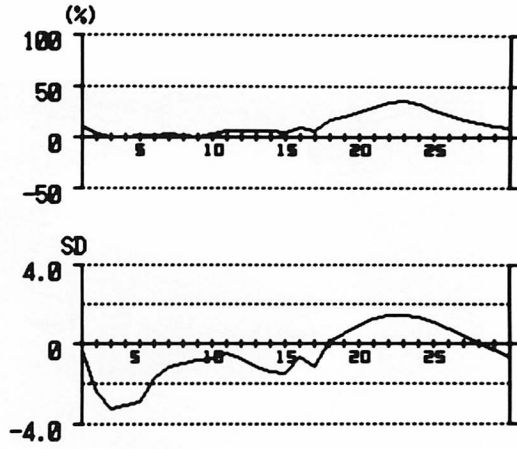


Fig. 10




Fig. 11

akinesis, 断層心エコー図にて anteroseptal hypokinesis が指摘された。Fig. 5 に長軸断面 2 次元 % shortening 像を示す。通し番号の 10 から 15 にかけての akinesis がみられた。右下図の対照群平均からの偏差では、下壁の一部を含む心尖部に壁運動性の低下が認められる。Fig. 6 に示した展開型 3 次元 % shortening 像では、中央部から右下にかけて壁運動性低下がある。立体型 3 次元 % shortening 像 (Fig. 7) では、拡張終期の左室内腔境界立体像の表面に、% shortening 値が濃淡で表示されており、明るい所ほど壁運動の良いことを表わす。立体像は任意の方向から見るができるが、Fig. 7 は正面像である。左側の心室中隔から、右下方の心尖部にかけて壁運動性の低下を認める。心尖は情報量が少なくなるので評価の対象外としており、黒く抜けている。Fig. 8 に同一方向より見た対象群平均からの偏差を表わす像を示す。対象群平均より動きの良い部分は無地で、悪い部分は格子模様で表示してある。どちらの場合も明度が増すほど対照群平均からの偏差が大きいことを意味する。本症例では心室中隔から心尖部にかけて格子模様が広がっており、この部分の壁運動が対照群に比較して低下していた。また、その程度は心尖部に近づくほど強くなる傾向があった。

症例 2. 40 歳, 男性, 前壁梗塞

冠動脈造影にて 6 番に完全閉塞を認めた。左室造影にて 3 番, 6 番の akinesis, 断層心エコーにて anteroseptal hypokinesis が指摘されている。長軸断面 2 次元 % shortening 像 (Fig. 9) では、1 番から 7 番にかけての前壁で akinesis の状態に

あった。展開型 3 次元 % shortening 像 (Fig. 10) では、前壁を表わす中央部から右下の心尖部にかけて、壁運動性の低下した部分が広がっていた。また、立体型 3 次元 % shortening 像 (Fig. 11) においても、心室中隔、前壁および心尖の壁運動性低下を認めた。

症例 3. 59 歳, 男性, 下壁梗塞

冠動脈造影上、15 番に 99% 狭窄、左室造影で 5 番の akinesis が指摘された。長軸断面 2 次元 % shortening 像 (Fig. 12) でも、下壁の僧帽弁側に akinesis を認めた。Fig. 13 は立体型 3 次元 % shortening 像であるが、下壁を観察しやすいように、左前 60 度の位置にある左室を 30 度下から見上げたものである。下壁僧帽弁側に運動性の低下した部分が認められた。Fig. 14 は対照群平均からの偏差の像であるが、本例の壁運動異常は下壁から側壁にかけて存在した。

症例 4. 55 歳, 男性, 下壁梗塞

冠動脈造影にて 13 番に 99% 狭窄を、左室造影上、3, 4 番の hypokinesis と 5 番の akinesis を認めた。また、断層心エコー図にて, inferomedial hypokinesis が指摘された。長軸断面 2 次元 % shortening 像 (Fig. 15) においても、心尖部から下壁にかけての hypokinesis と下壁僧帽弁側の akinesis を認めた。Fig. 16 は対照群平均からの偏差を現わす立体型 3 次元 % shortening 像であるが、下壁を観察するために、左前 60 度の左室を 60 度下方より見上げたものである。本例では下壁の運動性が広範囲に低下していた。

症例 5. 57 歳, 男性, 前壁中隔・右室梗塞

冠動脈造影にて 7 番 100%, 9 番 90%, 12 番

Fig. 9. Two-dimensional % shortening image of the long axis of Case 2 (40-year-old man, anterior infraction).

It indicates that the anterior wall is akinetic.

Fig. 10. Developed three-dimensional % shortening image of Case 2.

The ventricular wall is depressed at the center and right lower area representing hypokinesis of the anterior wall.

Fig. 11. Solid three-dimensional % shortening image of Case 2.

The interventricular septum, anterior wall and apex are hypokinetic.

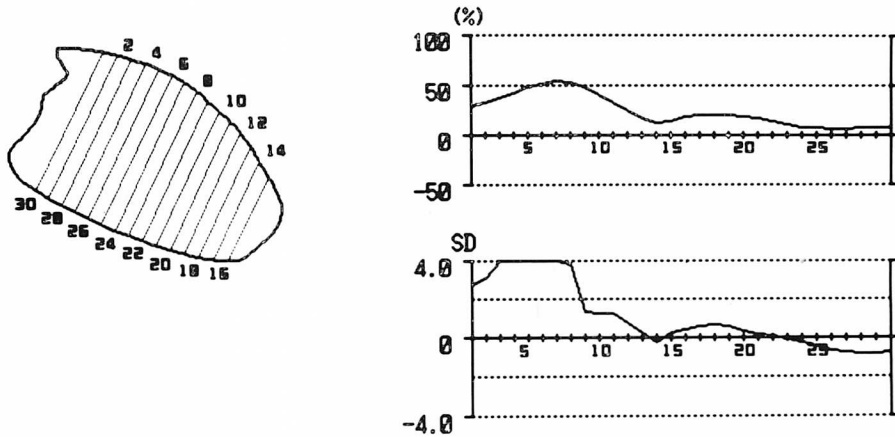


Fig. 12. Two-dimensional % shortening image of the long axis of Case 3 (59-year-old man, inferior infarction).

Inferior wall motion decreases, especially near the mitral valve.




Fig. 13. Solid three-dimensional % shortening image of Case 3.

The left ventricle is positioned at LAO 60; and is looked 30 degrees up to observe well the inferior wall. Dark area extends over the inferior wall near the mitral valve (right lower side).

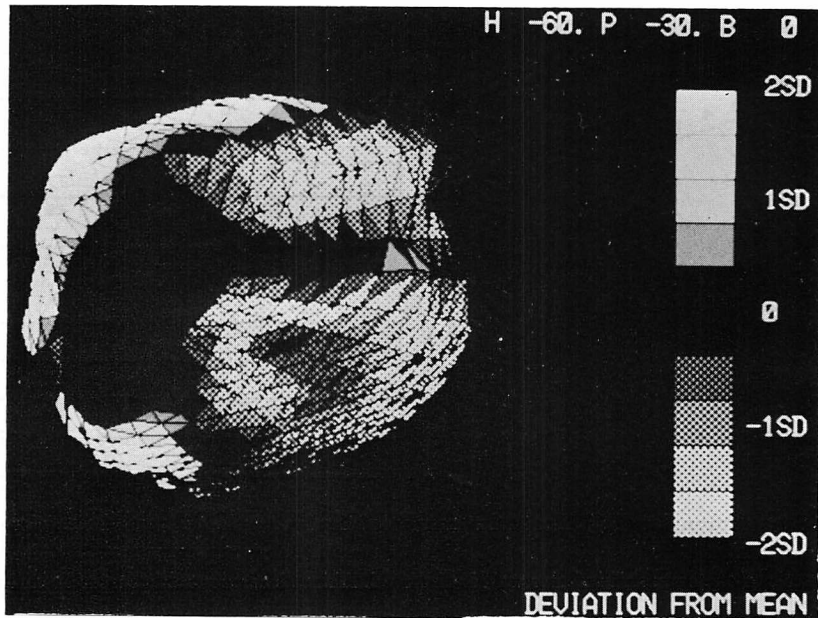


Fig. 14. Solid three-dimensional % shortening image (deviation from the mean) of Case 3.

The left ventricle is observed from the same point as Fig. 13. Compared to the control group, the inferior and lateral walls are hypokinetic.

75%の狭窄を認めた。右冠動脈は造影されなかった。Fig. 17は展開型3次元%shortening像であるが、心室中隔を除く部分では壁運動性が著しく低下していた。

考 接

現在、心室壁運動性の評価に広く用いられているのは左室造影法やRI法であるが、これらの手法では接線方向の情報しか得られず、また検査施行回数にも制限があることから、壁運動の評価が行えるのは心室の一部のみである。近年、心機能評価法として急速な普及をみた断層心エコー図法では、心室全体の情報を得ることが可能であるが、評価に耐える良好な画像を得られない場合が少なくない。左室造影や断層心エコー図の画像情報を3次元再構成する試みも行われているが、上記の理由により、その適用には限界がある。心X線CT法の特徴は空間分解能の良さ、侵襲性の低さ、再現性の高さにあるが、拍動する心臓の静

止画像を得るためには、心電図同期法を用いなくてはならない。現在、臨床上使用可能なX線CT装置で時間分解能の十分な画像を得るためには、1スライス当たり、最低7回から8回のスキャンを必要とする。そのため心全体を含む多断面の心電図同期法ではスキャン回数が膨大となり、さらに造影剤使用量の制限から、特殊なX線CT装置を用いる場合を除き、この分野でのCTの利用の試みは少なかった¹⁴⁾。しかし、当教室の佐久間により考案された多断面心電図同期心X線CT法を用いることにより、心全体の3次元情報を得ることが可能となった。本研究では、この多断面心電図同期心X線CT画像を3次元再構成し、心室壁運動異常の評価を行ったが、対象となった5症例において、本法の示す壁運動異常部位は、左室造影や断層心エコー図の結果とよく一致していた。さらに、従来の方法では表現できなかった壁運動異常部位の空間的広がりを、より視覚的に画像化することができたと考える。

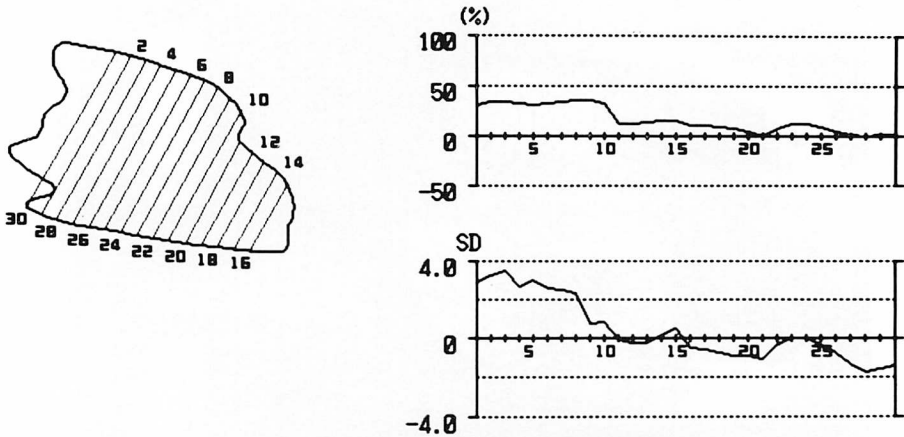


Fig. 15. Two-dimensional % shortening image of the long axis of Case 4 (55-year-old man, inferior infarction).

Hypokinesia of the apex and inferior wall is observed. Akinetic segment exists near the mitral valve.

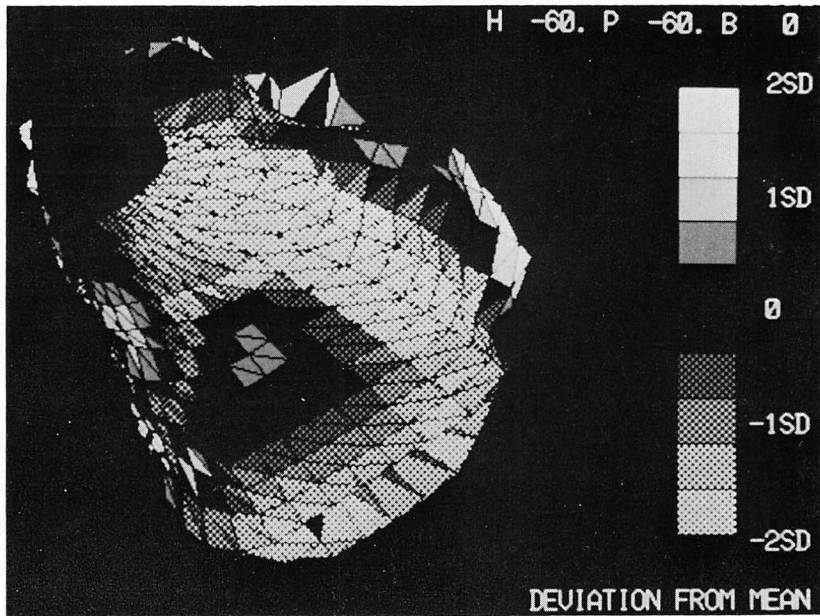


Fig. 16. Solid three-dimensional % shortening image (deviation from the mean) of Case 4.

The left ventricle is positioned at LAO 60; and is looked 60 degrees up. Meshed field indicating hypokinesia extends over the inferior wall widely.

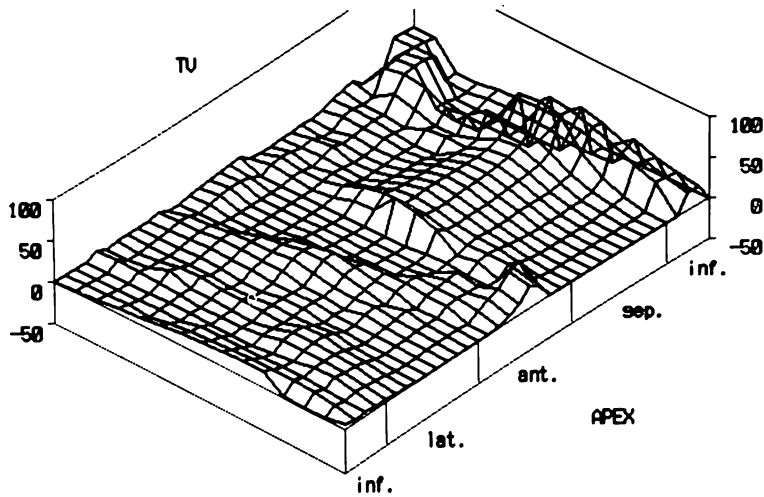


Fig. 17. Developed three-dimensional % shortening image of Case 5 (57-year-old man, anteroseptal infarction, right ventricular infarction).
Entire wall motion decreases except in the interventricular septum.

今後、本手法を臨床応用する上で検討を必要とする事項として、以下のようなものがあげられる。

(1) 時間分解能の評価：多断面心電図同期心 X 線 CT 法は 1 スライス当たりのスキャン回数が少ないことから、収縮終期の心室内腔は大きく、拡張終期の心室内腔は小さく描出されている可能性が高い。このずれがどの程度のものなのかを動的ファントムを用いて検討する必要がある。

(2) % shortening の計算方法の正当性：今回のシステムでは心室の重量中心との距離から求めているが、心室壁の運動方向は一点に向かうわけではないので、他の計算方法との比較検討が必要と思われる。

(3) 心室長軸設定方法の正当性：今回のシステムでは、長軸の心尖部側のみを再設定している。これは、収縮時の心尖のもちあがりを補正するためであるが、実際には、心基部も収縮に伴い動いているから、房室弁側の長軸端点の再設定も必要と思われる。

(4) 曲線補間法の正当性：開発当初はスプライン曲線や放物線合成法なども検討したが、好ま

しくない曲線を発生したり、多大な処理時間を必要としたことなどから、今回のシステムでは独自に考案したベクトル加算法を用いている。この新たな補間法の信頼性についても検討が必要と思われる。

結 語

多断面心電図同期心 X 線 CT 画像を 3 次元再構成し、心室壁運動異常の評価を行った。本法で示された壁運動異常の部位は、左室造影や断層心エコー図法での結果と一致していた。さらに従来手法では十分に表現できなかった壁運動異常の程度とその空間的広がりを画像化することができた。今後、処理手順の正当性について検討を必要とするが、非侵襲的の一回の検査で左右両心室の機能評価が可能であることから、壁運動異常を示す諸疾患における本法の有用性は大きいものと思われる。

要 約

心筋梗塞症例における壁運動異常を評価するためのコンピューターシステムを開発した。本シス

テムは, 我々の考案した多断面心電図同期心 X線 CT 法による画像を 3 次元再構成し, 心室壁各部の % shortening 値を計算, その結果を 3 次元的に表示された心室像の表面に濃淡で示す機能を持つ. 心筋梗塞の 5 症例に本システムを適用した結果は, 断層心エコー図や左室造影の結果とよく一致していた.

心電図同期法が開発されて以来, 各種心疾患への CT の利用が急速に進められている. そのうち, 心筋梗塞については, 梗塞巣の描出と, 障害された心機能の評価という二つの方向での利用が試みられている. しかしながら, 心筋と心室内腔を区別するためには多量の造影剤を必要とすることから, このような評価は, 多くの場合, 単一スライスに限られている.

心全体の情報が得られる MSECT 法を採用したことにより, 本システムは, 壁運動異常の評価に極めて有用であると思われた.

文 献

- 1) Harell GS, Guthaner DF, Breiman RS, Morehouse CC, Sept EJ, Marshall WH, Wexler L: Stop-action cardiac computed tomography. *Radio-logy* **123**: 515-517, 1977
- 2) Sagel SS, Weiss ES, Gillard RG, Hounsfield GN, Jost GT, Stanley RJ, Ter-Pogossian MM: Gated computed tomography of the human heart. *Invest Radiol* **12**: 563-566, 1977
- 3) Berninger WH, Redington RW, Doherty P, Lipton MJ, Carlsson E: Gated cardiac scanning: canine studies. *J Comput Assist Tomogr* **3**: 155-163, 1979
- 4) Inoue E, Tanaka C, Takeuchi K, Oku H, Ikuno Y, Yoshimura T, Kotsumi K, Minamikawa H, Komatsu H, Yamashita A, Furukawa K, Nishimoto M, Kawai S, Sakaguchi K: Evaluation of myocardial infarction by ECG gated cardiac computed tomography. *J Radiography* **11**: 803-812, 1981 (in Japanese)
- 5) Watanabe S, Shimizu M, Yoshida H, Morooka N, Shukuya M, Masuda Y, Inagaki Y: Analysis of the cardiac motion in myocardial infarction by the ECG-synchronized CT. *J Radiography* **11**: 415-423, 1981 (in Japanese)
- 6) Masuda Y, Yoshida H, Morooka N, Watanabe S, Inagaki Y: The usefulness of X-ray computed tomography for the diagnosis of myocardial infarction. *Circulation* **70**: 217-225, 1984
- 7) Slutsky RA, Mattrey RF, Long SA, Higgins CB: In vivo estimation of myocardial infarct size and left ventricular function by prospective gated computerized transmission tomography. *Circulation* **67**: 758-765, 1983
- 8) Johnson GA, Godwin JD, Fram EK: Gated multiplanar cardiac computed tomography. *Radiology* **145**: 195-197, 1982
- 9) Fram EK, Godwin JD, Putman CE: Three-dimensional display of heart, aorta, lungs, and airway using CT. *Am J Roentgenol* **139**: 1171-1176, 1982
- 10) Sakuma I: A study in clinical application of multi-slice serial ECG-gated cardiac computed tomography. *Jpn J Int Med* **72**: 81-91, 1983 (in Japanese)
- 11) Robb RA, Lent AM, Gilbert BK, Chu A: The dynamic spatial reconstructor: A computed tomography system for high-speed simultaneous scanning of multi cross sections of heart. *J Med Sys* **4**: 253-288, 1980