

断層心エコー図によりいわゆる仮性心室瘤の形成過程を観察し得た1例

Pseudoaneurysm of the left ventricle serially demonstrated from onset using two-dimensional echocardiography: A case report

人見 祐子*	Yuko HITOMI*
常吉 秀男	Hideo TSUNEYOSHI
原 和弘	Kazuhiro HARA
増岡 健司	Kenji MASUOKA
山口 徹	Tetsu YAMAGUCHI
高梨利一郎**	Riichiro TAKANASHI**
町井 潔***	Kiyoshi MACHII***
池村 真****	Makoto IKEMURA****
石田 邦彦****	Kunihiko ISHIDA****
川井 仁****	Hitoshi KAWAI****

Summary

A case of so-called pseudoaneurysm of the left ventricle without pericardial adhesion, serially demonstrated by two-dimensional echocardiography, was reported.

A 76-year-old man developed congestive heart failure 10 hours after gastrectomy, and was diagnosed as having acute myocardial infarction. Two-dimensional echocardiography on the 21st day after onset revealed moderate pericardial effusion and an echo-free space in the posterolateral myocardium of the left ventricle. The echo-free space gradually expanded exteriorly and formed an aneurysm, which remained unchanged after the resolution of the pericardial effusion. Clinical diagnosis of pseudoaneurysm of the left ventricle was made by left ventriculography and coronary angiography. At autopsy, there was an aneurysm measuring 2.3×3.0×5.0 cm which communicated with the left ventricle via two small ostia, 5 mm each in diameter. There was a loose fibrous adhesion between the pericardium and the epicardium. The wall of the aneurysm consisted of organized fibrous tissue without any elements of the myocardium. Both myocardium and fibrous tissue were located at the junction of

三井記念病院 循環器センター内科
千代田区神田泉町1(〒101)
*(現)埼玉医科大学総合医療センター 輸血部
**同 病理
***東邦大学医学部 第三内科
****東京健生病院

Center for Cardiovascular Diseases, Mitsui Memorial Hospital, Kanda-Izumi-cho 1, Chiyoda-ku, Tokyo 101
*(Present address) Department of Blood Transfusion, Saitama Medical School Center for Medical Therapy.

Received for publication October 5, 1985; accepted October 26, 1985 (Ref. No. 29-43)

the left ventricular wall and the aneurysm.

It is surmised that dissection of the infarcted myocardium expanded so greatly as to form an aneurysmal cavity, resulting in the formation of a so-called pseudoaneurysm of the left ventricle after fibrous changes of the outer wall in the infarcted myocardium. Therefore, this aneurysm might be termed a "dissecting" aneurysm of the left ventricle.

The hypothesis that a pseudoaneurysm is derived from a localized hemopericardium should be reconsidered.

Key words

Pseudoaneurysm Two-dimensional echocardiography Acute myocardial infarction "Dissecting" ventricular aneurysm Pericardial adhesion

はじめに

心筋梗塞に合併する心室瘤は真性心室瘤と仮性心室瘤とに分類され、真性心室瘤は心筋要素を含んでおり、仮性心室瘤はそれを含まないとされている。このため、仮性心室瘤は非常にまれな合併症ではあるが、高頻度に破裂を起こす、致命率の高い重篤な合併症と考えられる。今回我々は、いわゆる仮性心室瘤を断層心エコー図で経時的に観察、記録しえた症例を経験し、その形成過程に関し、従来の説に再考を促がすに足る所見を得たので報告する。

症 例

症例：76歳，男性

主訴：心室瘤の精査

現病歴：従来胸痛等なく、健康であった。1983年、健診で胃癌を発見され、同年11月7日、東京健生病院にて胃全摘術を施行された。術後10時間後に急性心筋梗塞を発症し、7日目から心不全症状が出現した。断層心エコー図にて左室瘤が疑われたため、1984年1月5日、三井記念病院へ転院した。

既往歴：10歳、胸膜炎、30歳、マラリア

家族歴：特記すべきことなし

三井記念病院入院時現在：身長161cm 体重50kg (健康時60kg)。血圧116/60mmHg。心拍数90回/分、整。眼瞼結膜：貧血あり、眼球結膜：黄疸なし。頸静脈怒張なし。腹部では肝脾腫なし、

Table 1. Laboratory findings on admission to Mitsui Memorial Hospital

Blood:		Blood chemistry:	
WBC	7100/mm ³	TP	6.4 g/dl
RBC	324×10 ⁴ /mm ³	Alb	3.2 g/dl
Hb	8.9 g/dl	Tch	152 mg/dl
Plt	23.8×10 ⁴ /mm ³	FBS	153 mg/dl
		BUN	14 mg/dl
Coagulation study:		Cr	1.0 mg/dl
PT	11.3 sec	UA	4.2 mg/dl
APTT	34.4 sec	Na	130 mEq/dl
Fibrinogen	458 mg/dl	K	4.3 mEq/dl
		Cl	89 mEq/dl
Serological study:		GOT	31 U
CRP	(±)	GPT	44 U
		LDH	288 U
ESR:	72 mm/hr	CK	14 U

正中に術創あり。四肢には浮腫なし。

冠危険因子：タバコ毎日40本、35年間、高血圧。

検査所見：

1. 一般検査成績 (Table 1)

東京健生病院では1983年11月10日にGOT 118, CK 最高値450と上昇をみた。三井記念病院転院時にはHb 8.9 g/dlと貧血を認め、CRP±、血沈72 mm/hrと炎症所見を認めたが、血液生化学検査上、明らかな異常を認めなかった。

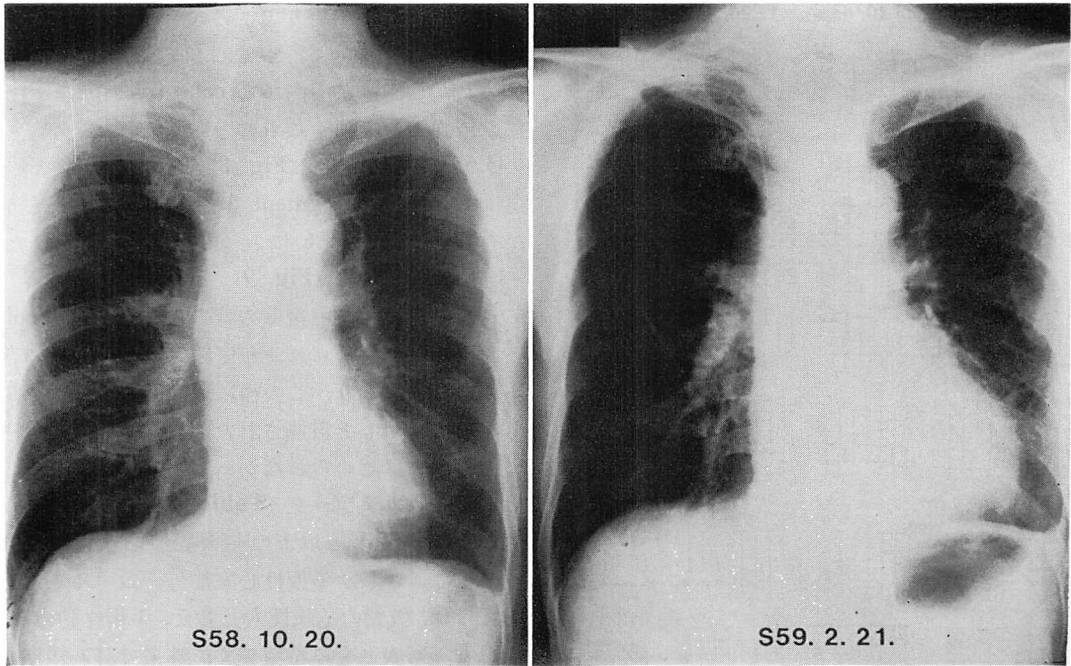


Fig. 1. Chest roentgenograms.

Left (Oct. 20, 1983): Cardiomegaly is not seen before the onset of acute myocardial infarction (cardiothoracic ratio: 48%).

Right (Feb. 21, 1984): Cardiomegaly and prominence of the left ventricle are shown after myocardial infarction (cardiothoracic ratio: 56%).

2. 胸部レントゲン写真 (Fig. 1)

術前は心胸郭比 48% であったが、三井記念病院転院時には 56% と拡大し、左第4弓の外方への突出を認めた。

3. 心電図 (Fig. 2)

術前の心電図は左室肥大のみで、ST・T 変化は認められなかったが、発症2日目には II, III, aVF に Q 波の出現と ST 上昇を認め、 $V_1 \sim V_6$ で ST 下降を認めた。II, III, aVF の ST 上昇は三井記念病院転院後も認められた。

4. 心エコー図

発症21日目の断層心エコー図 (Fig. 3) では、左室後下壁の心筋内に三ヶ月型の echo-free space を認め、この部分は akinesis ないし hypokinesis を示した。さらにその外側に全周性の中等量の心膜液貯留を認めた。心膜と心外膜との間

には明らかな癒着は認められなかった。

発症24日目の断層心エコー図 (Fig. 4) では、心筋内の echo-free space は外方へ向かってやや膨隆していたが、心膜液貯留は変化を示さなかった。

発症46日目の断層心エコー図 (Fig. 5) では、echo-free space はさらに拡大し、外方に凸の三ヶ月型を呈した。心膜液貯留は減少し、echo-free space の外側の心外膜の一部と心膜とは癒着したように見えた。

発症3ヶ月目の断層心エコー図 (Fig. 6) では echo-free space の大きさに変化なく、心膜液貯留は消失していた。

以後、発症7ヶ月目の死亡時まで著変を認めなかった。

パルス・ドップラー法 (Fig. 7) では、前交連

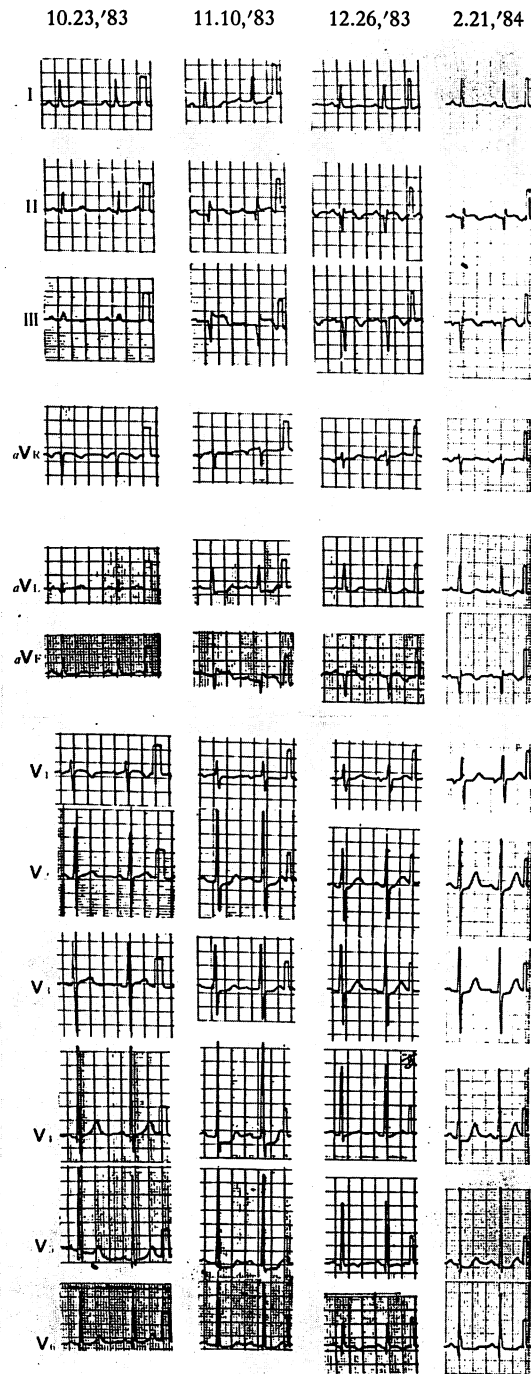


Fig. 2. Serial electrocardiograms. No abnormality is observed except left ventricular

側に傾けた心尖寄りでのecho-free space 内に sample volume をとると, 収縮期に乱流が検出され, これは左室内から echo-free space 内へ向かう血流を反映するものと考えられた.

5. 冠動脈造影 (Fig. 8)

右冠動脈は segment 3 で完全閉塞し, 左前下行枝の segment 6 にも 50% の狭窄を認めた.

6. 左室造影 (Fig. 9)

左前斜位で左室後壁の背方に造影剤の pooling を示す瘤が認められ, 左室腔とは小さな入口部でつながっており, この径は 1.8 cm で, 瘤の最大径は 5.6 cm と計測された. 瘤状膨隆部には冠動脈の分布は認められなかった.

7. 心カテデータ (Table 2)

入院後経過: 以上の冠動脈造影と左室造影の所見は, いわゆる仮性心室瘤に一致するものと考えられ, 破裂の危険性大と考え, 手術を勧めたが, 患者・家族ともに希望せず, 外来で経過観察することになった. 退院5ヵ月後に食思不振・やせ・貧血の進行がみられ, 再入院したが, 原因不明の

Table 2. Results of cardiac catheterization and left ventriculography

PAW	12 / 8 (10) mmHg
PA	22 / 7 (14) mmHg
RV	23 / ED 7 mmHg
RA	8 / 0 (4) mmHg
AO	113 / 72 (92) mmHg
LV	120 / ED 17 mmHg
CO	4.7 l/min
(CI)	2.9 l/min/M ²
EDV	134 ml
ESV	61 ml
EF	0.54

hypertrophy before myocardial infarction (October 1983). Q wave and elevated ST segment are observed in II, III and aVF, and depression of ST segment is shown in V₁ to V₆ on the second day after the onset (December 10, 1983). Elevation of ST segment in II, III and aVF is still observed on admission to Mitsui Memorial Hospital (February 1984).

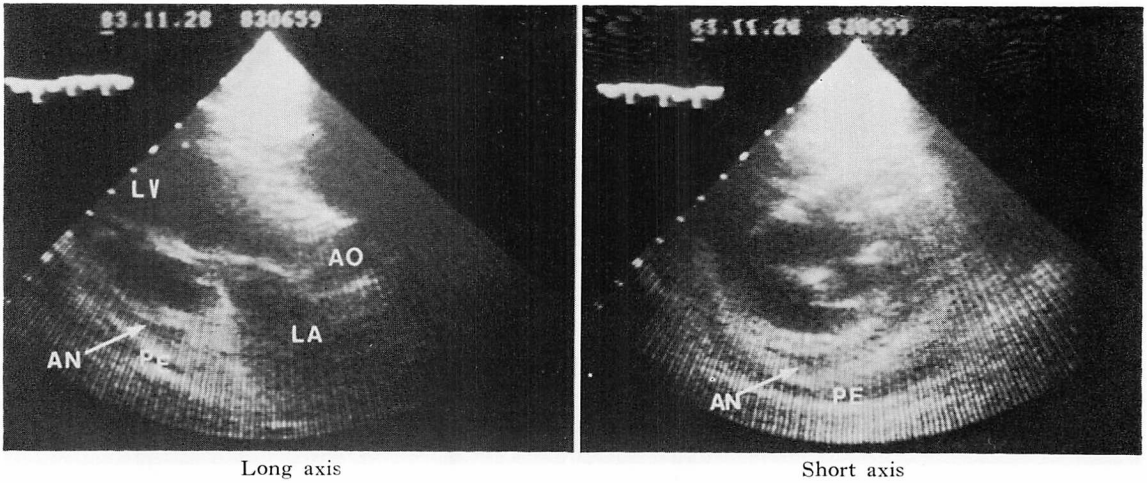


Fig. 3. Two-dimensional echocardiograms taken on the 21st day after onset of myocardial infarction.

Abbreviations in Figs. 3 to 6: LV=left ventricle; LA=left atrium; AO=aorta; AN=aneurysm; PE=pericardial effusion.

A crescent-shaped echo-free space is seen in the posteroinferior myocardium of the left ventricle which shows akinesis or severe hypokinesis. Furthermore, moderate pericardial effusion is seen around the ventricle.

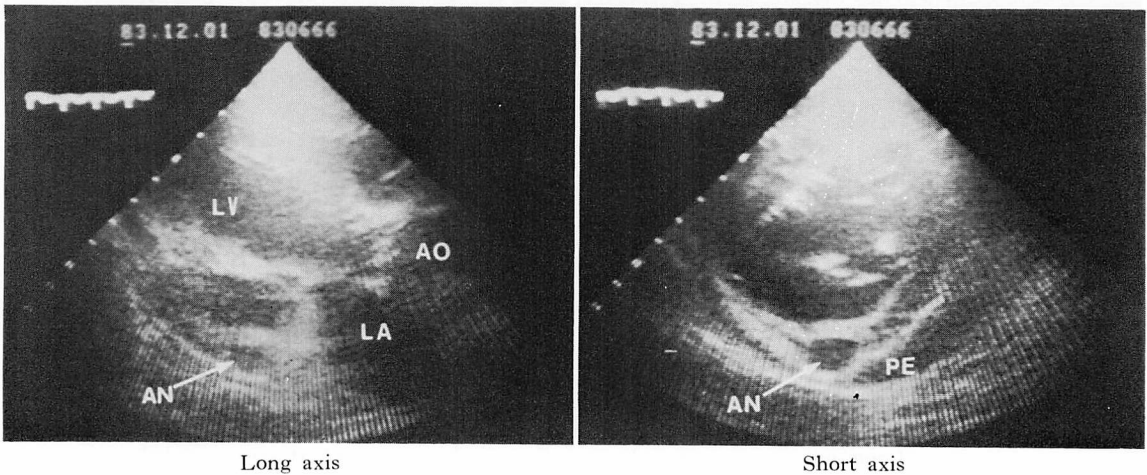


Fig. 4. Two-dimensional echocardiograms taken on the 24th day after onset of myocardial infarction.

The expanded echo-free space is shown outside the left ventricular wall. Pericardial effusion is still observed.

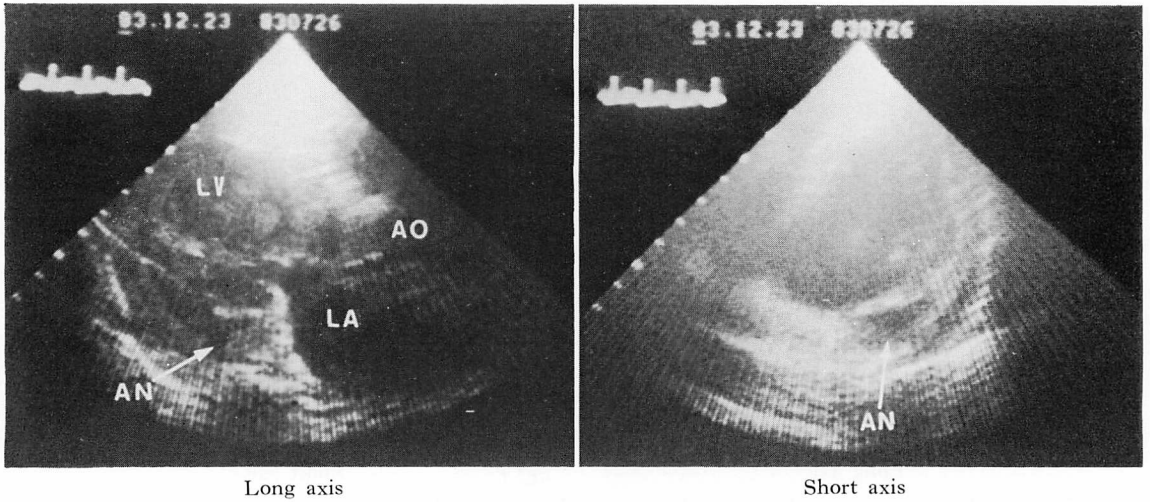


Fig. 5. Two-dimensional echocardiograms taken on the 46th day after onset of myocardial infarction.

The echo-free space is larger than before. Pericardial effusion is diminished. The epicardium seems to have a partial adhesion to the pericardium.

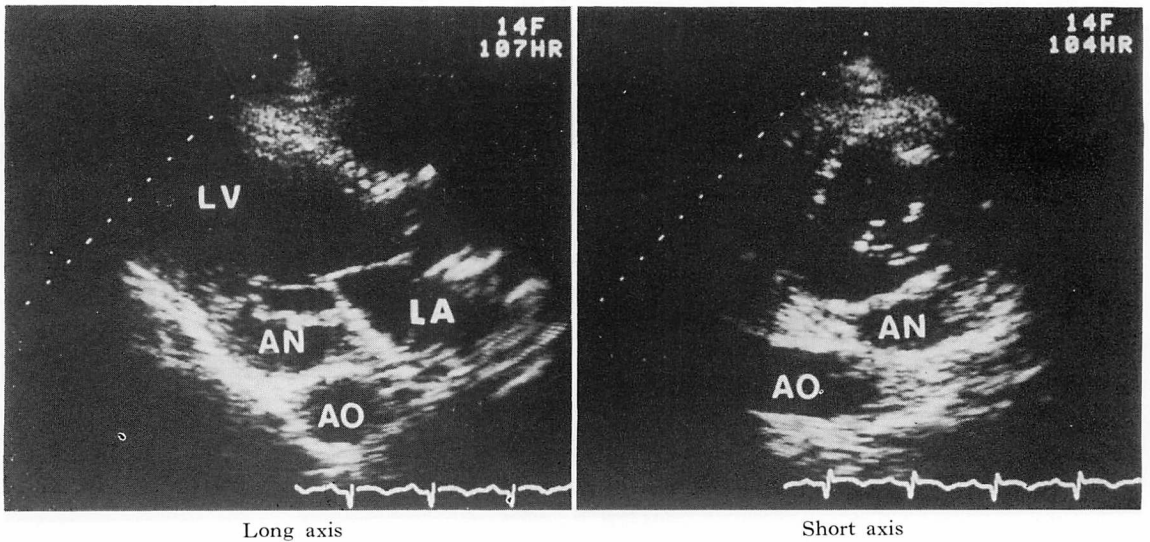


Fig. 6. Two-dimensional echocardiograms taken on the 90th day after onset of myocardial infarction.

The echo-free space in the posteroinferior myocardium remains unchanged. Pericardial effusion is resolved.

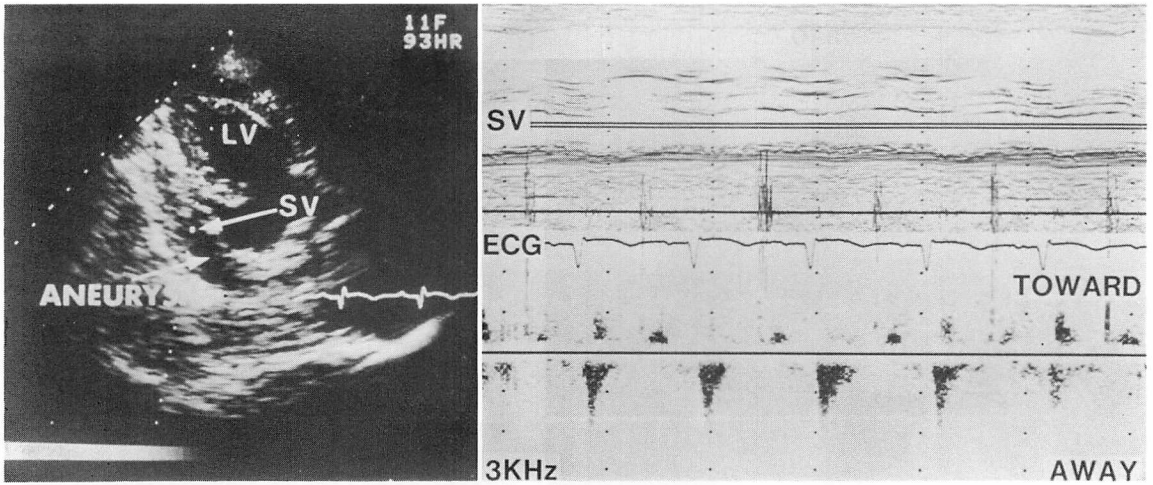


Fig. 7. Pulsed Doppler echocardiogram.

LV=left ventricle; SV=sample volume.

Systolic turbulent flow is detected in the aneurysm (ANEURYSM) near the apex.

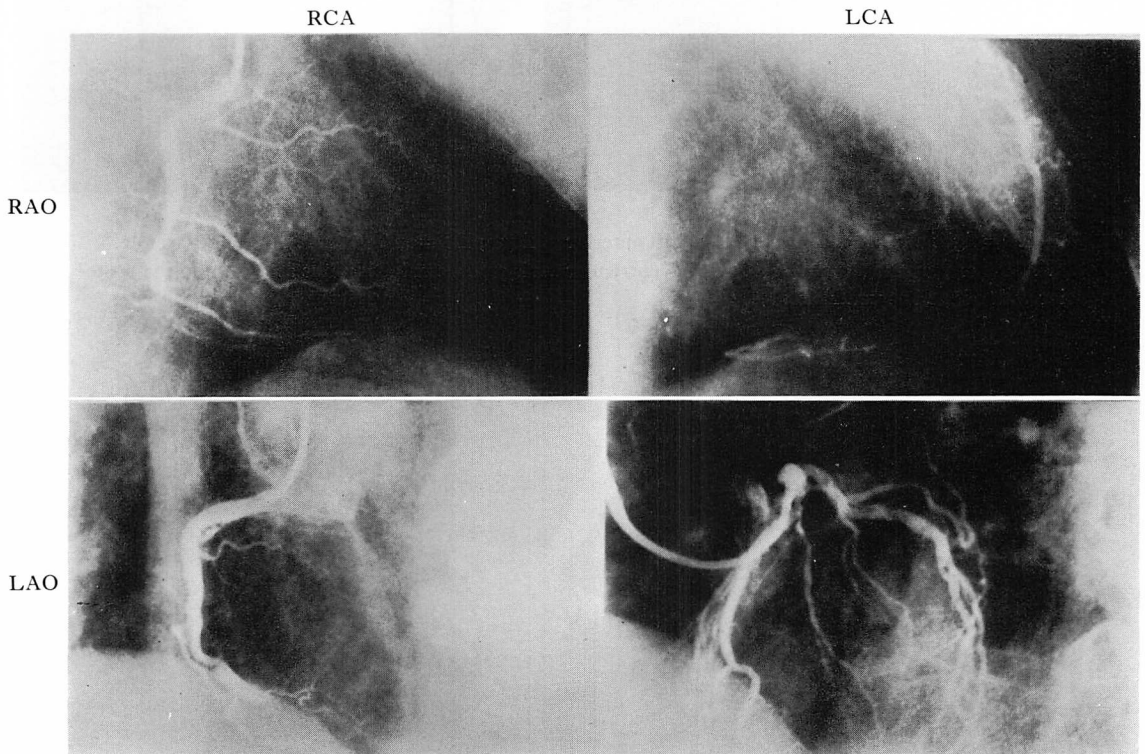


Fig. 8. Coronary arteriograms.

RCA=right coronary artery; LCA=left coronary artery; RAO=right anterior oblique; LAO=left anterior oblique.

The occlusion of the distal right coronary artery and 50% stenosis of the proximal left anterior descending artery are shown.

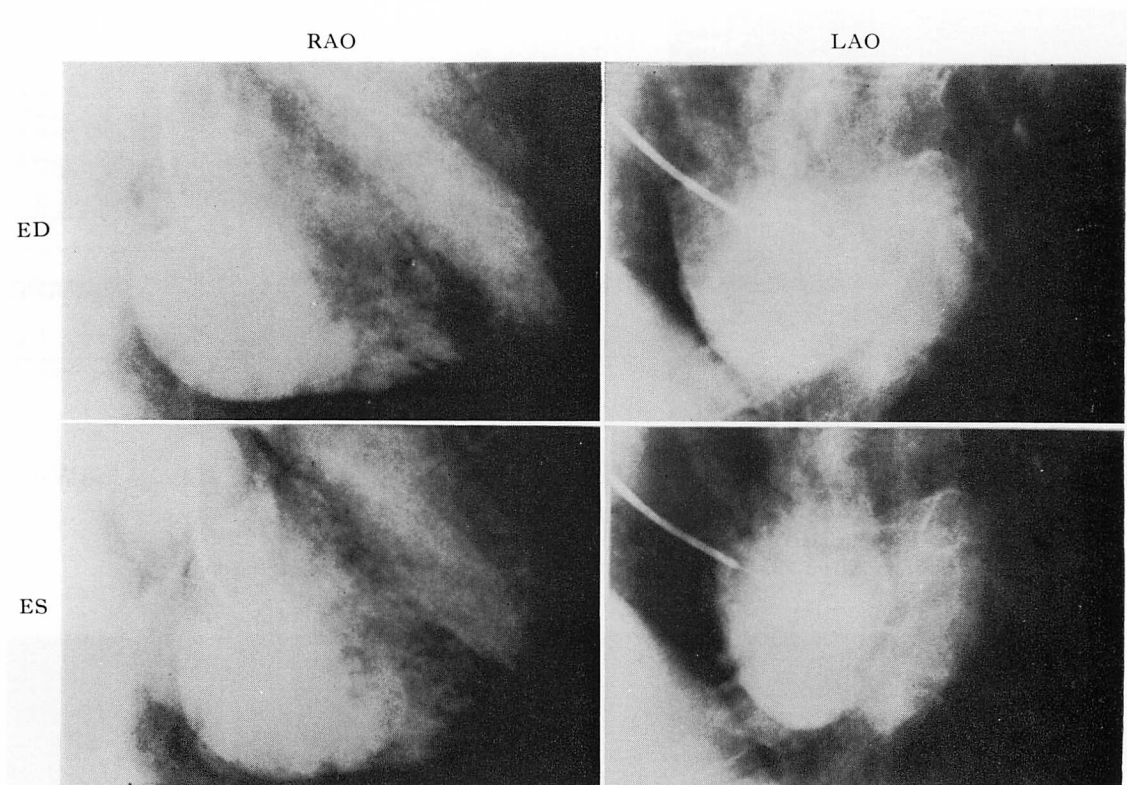


Fig. 9. Left ventriculograms.

RAO=right anterior oblique; LAO=left anterior oblique; ED=end-diastole; ES=end-systole.

An aneurysm communicating with the ventricular cavity via a small ostium is seen behind the posterior wall of the left ventricle.

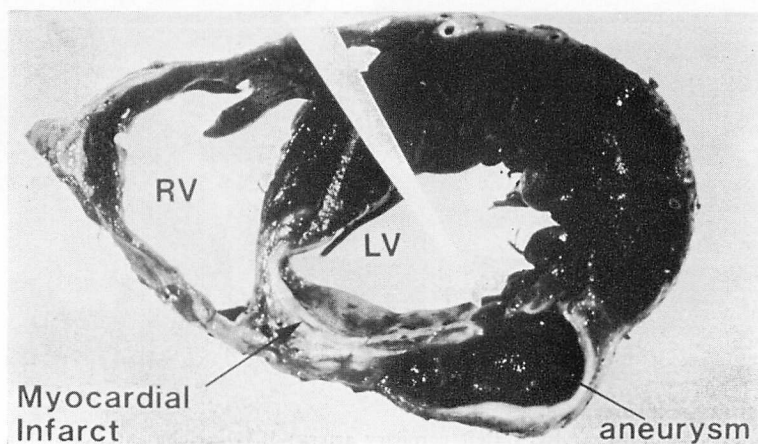


Fig. 10. A cross section of the ventricular portion of the heart.

An aneurysm communicates with the left ventricle via a small ostium (white arrow).

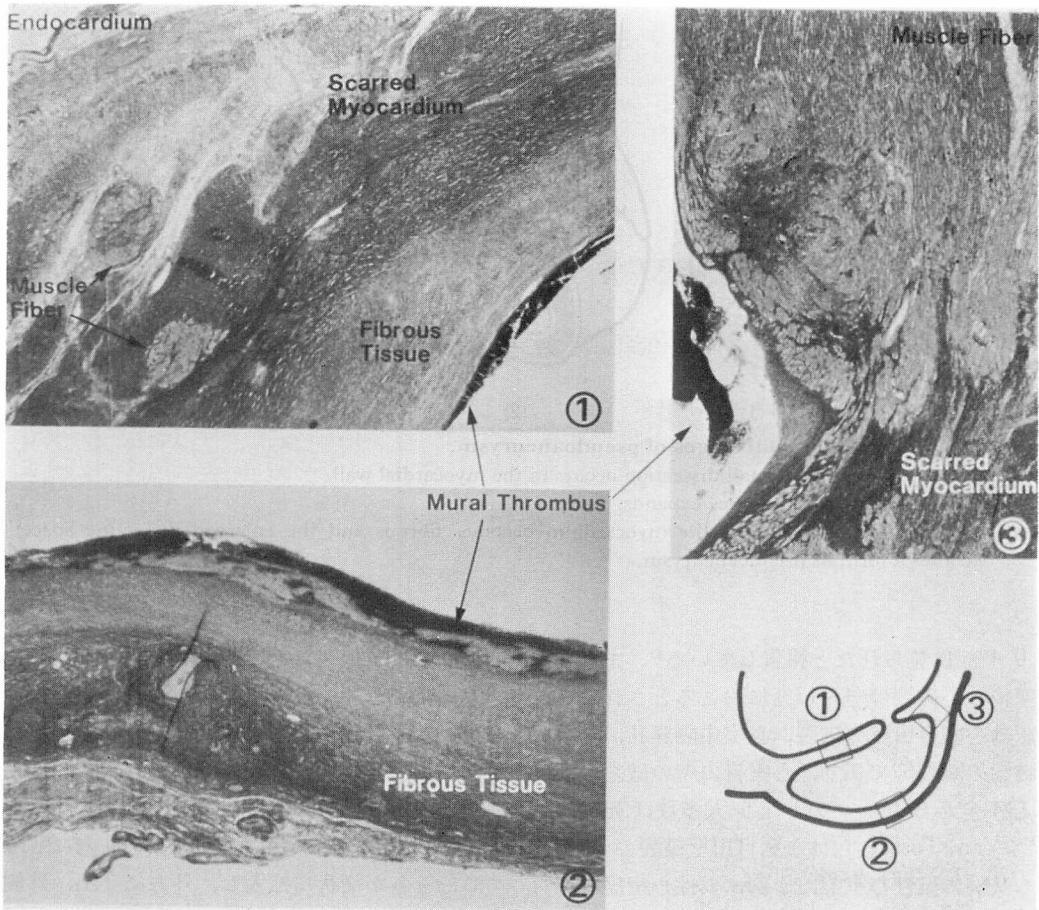


Fig. 11. Photomicrograms of the aneurysm.

- ① The left ventricular wall adjacent to the aneurysm: Both fibrous tissue and myocardium are seen.
- ② The outer wall of the aneurysm: Fibrous tissue is observed, but myocardial elements are not present.
- ③ The junction of the aneurysm and the left ventricular wall: The myocardium and scarred myocardium coexist.

下血が続き、死亡した。

剖検所見：心重量 340 g. 心室中隔の下 1/3 から後壁全体に貫壁性心筋梗塞を認めた。左室後壁には 2.3×3.0×5.0 cm の瘤があり、径 5 mm の 2 つの小さな連絡口で左室腔と連絡しており、内部に器質化した血栓を認めた。瘤の部分では心外膜と心膜との間には軽度の線維性癒着を認め、容易に用手剥離された (Fig. 10)。

組織学的には (Figs. 10, 11), 瘤の左室側 (①)

には線維組織と心筋組織を認めたが、瘤の外壁 (②) は線維組織のみで形成されており心筋組織を認めなかった。移行部 (③) では瘤の外壁にも心筋組織を認めた。

考 按

心筋梗塞に合併する心室瘤は真性心室瘤と仮性心室瘤に分類され、前者は 12~15%¹⁾ の頻度で見られるが、後者は非常にまれで、堀江らは自験

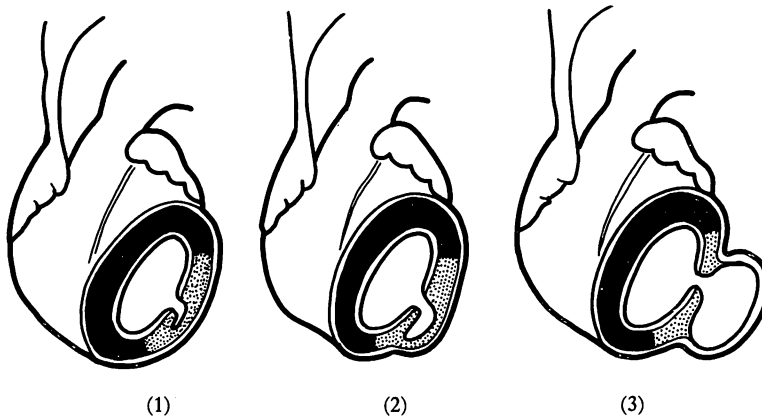


Fig. 12. Developmental stages of pseudoaneurysm.

- (1) At the beginning a small dissection occurs in the myocardial wall.
- (2) Then, the dissecting space expands.
- (3) Finally, the outer wall of the myocardium becomes fibrous and the enlarged dissecting space becomes a form of pseudoaneurysm.

例の 0.4% に見られたと報告している⁴⁾。また心筋梗塞後の心破裂は 4~13%におこるとされ、その内訳は心室自由壁の破裂、心室中隔穿孔、乳頭筋や腱索の断裂等であり、心室自由壁の破裂は突然の心不全からショックとなり大多数は死亡する¹⁾²⁾。Van Tassel らは左室自由壁破裂の 28 例のうち 9 例に仮性心室瘤、1 例に真性心室瘤を認めたと報告しており²⁾、仮性心室瘤の破裂率が高いことは明らかである。しかしながら、早期手術により救命し得た報告も多く、したがって正確な診断が要求される⁵⁻⁸⁾。これまで、心エコー図による仮性心室瘤の診断にはいくつか報告があるが⁹⁻¹¹⁾、この形成過程を観察・記録した報告例はみられない。

従来、仮性心室瘤の形成は、まず梗塞部分に癒着性心膜炎がおこり、心外膜と心膜とが癒着し、次に梗塞部位に心破裂がおこり癒着した心外膜と心膜の間に血液が流出し、限局性の心膜内血腫 (hemopericardium) が形成され、心タンポナーデは免がれるが、常に加わる左室内圧のため徐々に拡大し、破裂する危険が高まるとされている。したがって仮性心室瘤の壁は、癒着した心外膜と心

血腫の器質化したものや、非特異的な線維組織から出来ており、心筋組織は含まれない¹²⁻¹⁴⁾。

しかし、我々の記録した症例では、心室瘤形成初期には全周性の心膜液貯留を認め、心外膜と心膜との癒着は認められなかった。そして断層心エコー図上の経過からは、初期に心筋内に解離が生じ、それが瘤状に拡大し、外方に突出、外側心筋が壊死・線維化して瘤の形態をとるようになったと考えられる (Fig. 12)。これまで仮性心室瘤の報告は 70 例余りあるが、これらの大部分は剖検時または手術時に病理学的検索が行われており、

- ① 心室瘤との連絡口が心室瘤基部径に比して小さい、
 - ② 心室壁と心室瘤壁の移行部で心筋組織が途絶する、
 - ③ 心室瘤の壁は線維組織より成っており、心筋組織を欠く、
 - ④ 心膜は仮性心室瘤の外膜と癒着している、
- という Van Tassel ら²⁾の定義を充足している。しかし、この定義を満たさない仮性心室瘤の報告例も幾つかみられ、また真性か仮性か分類不能例として報告されているものもある。我々の症例は

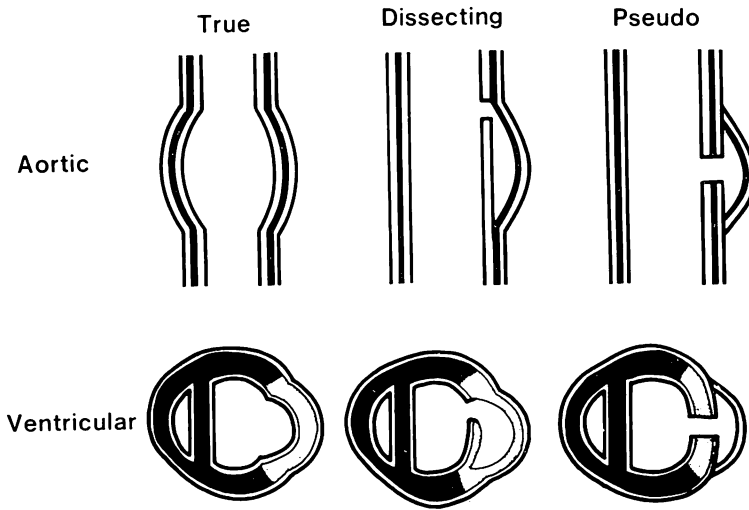


Fig. 13. Comparison of aortic aneurysm and ventricular aneurysm.

Upper figures: Aortic aneurysms are classified as true, dissecting, and pseudoaneurysms.

Lower figures: Ventricular aneurysms are also classified in 3 types. The term, “dissecting aneurysm of the left ventricle” best fits the aneurysm of this case.

左室造影・冠動脈造影の結果から臨床的には仮性心室瘤と診断されるが、剖検所見では上記の②、④を充足していない。Fadali ら⁵⁾の報告例では、癒痕化した心筋組織が心室瘤を構成する線維組織に連続的に移行しており、また Yakirevitch ら⁶⁾の報告例では、心室瘤の壁にほんの僅かであるが心筋線維束を認めており、これらの症例は我々の症例の剖検時の形態に類似している。また Epstein ら¹⁵⁾は心膜との癒着を認めず、壁の一部に心筋線維を認める例、心膜に癒着も血腫も認めず、心外膜下に血腫を認める例等、計3例を報告し、

- ① 心室瘤の頸部で突然心筋線維が途絶する、
 - ② 心室瘤の頸が瘤の径よりも小さい、
 - ③ 心筋組織・心外膜組織・心膜組織が心室瘤の壁に存在するか否かは問わない、
- の3条件を満たす心室瘤を epicardial aneurysm と呼ぶことを提唱し、この心室瘤は破裂の可能性が大きいことを強調している。また Vlodayer ら¹⁶⁾の8症例のうち3症例も、Epstein らの症例

によく似た形態をしており、これらの症例は我々の症例の初期像 (Fig. 13) に類似している。

従来、仮性心室瘤といわれていたものには、これらの報告例も含めて、今回我々が観察し得た症例のような経過をとるものも少なくないと考えられる。Fig. 13 上段の如く、大動脈瘤は真性大動脈瘤・解離性大動脈瘤・仮性大動脈瘤に分類されるが、今回の我々の症例は形成過程からすると真性心室瘤・仮性心室瘤のいずれにも該当せず、解離性大動脈瘤に相当する心室瘤と考えることができ、いわば解離性心室瘤とでもいうべきものである。従来の説の如く、仮性心室瘤が限局性心膜内血腫という形成過程でできるには、心筋破裂と心外膜・心膜の癒着が非常に微妙なタイミングで生じなければならない。一方、今回の我々の症例の如く、仮性心室瘤が心筋の解離により始まるとしても、瘤の外側壁の壊死・線維化の具合によっては充分 Van Tassel らの定義を満たすようになり得ると考えられる。我々の症例も病理学的に仮性心室瘤と呼び得るか否かは定義次第であるという

ことになろうが, 臨床的には全く仮性心室瘤としかいようがない。臨床的に仮性心室瘤とされる病態が従来の説の如く微妙なタイミングの産物であるか, 我々の症例の如く, 解離性心室瘤とでもいべき形成過程によるものかは, 今後の検討に俟たねばならないが, 我々の観察し得た心室瘤の形成過程は, 従来の説に対し再考を促すに十分な材料を提供するものと考えられ, 報告に値するものであろう。

要 約

胃癌術後下壁梗塞を発症し, 心不全を呈した 76 歳, 男性症例を報告した。発症 21 日目の断層心エコー図で全周性の心膜液貯留と左室後下壁の心筋内に echo-free space を認め, これは発症後 2 ヶ月目まで外方へ向かい徐々に拡大し, 瘤状となった。その後, 瘤の大きさは変化せず, 心膜液貯留も消失した。左室造影 および 冠動脈造影により, 臨床的に仮性心室瘤と診断した。剖検では 2.3×3.0×5.0 cm の心室瘤を認め, 径 5 mm の小さな 2 つの連絡口で左室腔と連絡していた。心室瘤の壁には線維組織のみを認めたが, 移行部では心筋組織も認められた。

この症例では, 梗塞部に生じた心筋の解離が徐々に進行して瘤状物を形成し, その外側心筋の壊死・線維化によって, 臨床的にはいわゆる仮性心室瘤の形態をとるようになったと考えられた。この心室瘤は, 形成過程からいうと解離性心室瘤とでもいべきもので, 仮性心室瘤は限局性 hemo-pericardium とする従来の説は再考が必要と考えられ, ここに報告した。

文 献

- 1) Alpert JS, Braunwald E: Acute myocardial infarction: Pathological and clinical manifestations. *in* Heart Disease: A Textbook of Cardiovascular Medicine (ed by Braunwald E), WB Saunders, Philadelphia, London, Toronto, 1984, p 1262-1300
- 2) Van Tassel RA, Edwards JE: Rupture of heart complicating myocardial infarction. *Chest* 61: 104-116, 1972
- 3) Higgins CB, Lipton MJ, Johnson AD, Peterson KL, Vieweg WVR: False aneurysm of the left ventricle. *Radiology* 127: 21-27, 1978
- 4) Horie T: Myocardial Infarction. Comparative study of clinical and pathological findings. Igaku-Shoin, Tokyo, 1981, pp 207-292 (in Japanese)
- 5) Fadali MA, Soulen RL, Sands MJ, Davies A, Lemole GM, Kaplan GF: Surgical treatment of post-infarction left ventricular pseudoaneurysm. *J Cardiovasc Surg* 15: 461-466, 1974
- 6) Yakirevitch V, Vidne B, Melamed R, Levy MJ: False aneurysm of the left ventricle. *J Thorac Cardiovasc Surg* 76: 556-558, 1978
- 7) Harper RW, Sloman G, Westlade G: Successful surgical resection of a chronic false aneurysm of the left ventricle. *Chest* 67: 359-361, 1975
- 8) MacNeil DJ, Vieweg WVR, Ourg JH, Folkerth TL, Hagen AD: Pseudomitral regurgitation due to false aneurysm of the left ventricle treated successfully by surgery. *Chest* 66: 724-726, 1974
- 9) Gatewood RP, Nanda NC: Differentiation of left ventricular pseudoaneurysm from true aneurysm with two-dimensional echocardiography. *Am J Cardiol* 46: 869-877, 1980
- 10) Edward C, Gray SM, Morris NK, Wayne RP, Bernard LS: Two-dimensional echocardiographic recognition of left ventricular pseudoaneurysm. *Circulation* 62: 294-303, 1980
- 11) Katz RJ, Simpson A, Dibianco R, Fletcher RD, Bates HR, Sauerbrunn BJL: Noninvasive diagnosis of left ventricular pseudoaneurysm: Role of two-dimensional echocardiography and radionuclide gated pool imaging. *Am J Cardiol* 44: 372-377, 1979
- 12) Bjornsson L: Pseudoaneurysm of the left ventricle of the heart. *Am J Clin Pathol* 41: 302-306, 1964
- 13) Ersek RA, Chesler E, Korn ME, Edwards JE: Spontaneous rupture of a false left ventricular aneurysm following myocardial infarction. *Am Heart J* 77: 677-680, 1969
- 14) Chesler E, Korn ME, Semba T, Edwards JE: False aneurysms of the left ventricle following myocardial infarction. *Am J Cardiol* 23: 76-82, 1969
- 15) Epstein JI, Hutchins GM: Subepicardial aneurysms: A rare complication of myocardial infarction. *Am J Med* 75: 639-644, 1983
- 16) Vlodayer Z, Coe JI, Edwards JE: True and false left ventricular aneurysms: Propensity for the latter to rupture. *Circulation* 51: 567-572, 1975