

肺動脈弁閉鎖不全にみられた拡張期肺動脈前方血流：超音波ドップラー法による検討

Diastolic pulmonary forward flow associated with pulmonary regurgitation demonstrated by Doppler echocardiography

木佐貫 彰  
 鄭 忠和  
 皆越 真一  
 尾辻 豊  
 夏越久美子  
 川添 康郎  
 有馬 新一  
 田中 弘允  
 森下 靖雄\*

Akira KISANUKI  
 Chuwa TEI  
 Shinichi MINAGOE  
 Yutaka OTSUJI  
 Kumiko NATSUGOE  
 Yasuro KAWAZOE  
 Shinichi ARIMA  
 Hiromitsu TANAKA  
 Yasuo MORISHITA\*

Summary

To demonstrate diastolic pulmonary forward flow, pulsed and continuous wave Doppler echocardiograms were recorded in four patients with postoperative residual pulmonary stenosis and regurgitation (Group I). To clarify the mechanism, we further examined 24 patients with pulmonary regurgitation without diastolic pulmonary forward flow, including three patients with surgical correction of tetralogy of Fallot (Group IIa) and 21 patients with functional pulmonary regurgitation (Group IIb), and compared the peak velocity and pressure half time of pulmonary regurgitation among the three groups.

Diastolic pulmonary forward flow was characterized as a flow signal which began after the abrupt cessation of pulmonary regurgitation and continued until the beginning of ejection flow. The onset of the flow coincided with that of premature opening of the pulmonary valve, and was following atrial contraction in one, before atrial contraction in two, and mid-diastolic in one. The velocity of diastolic pulmonary forward flow was increased during inspiration and its maximum velocity was 1.3 m/sec.

Simultaneous recording of pressures and continuous wave Doppler echo performed in two patients in Group I showed the equalization of right ventricular and pulmonary artery pressures during the flow. There was no significant difference in the peak velocity of pulmonary regurgitation among the three groups of patients. The mean pressure half time was significantly shortened in patients in Group I

鹿児島大学医学部 第一内科  
 \*同 第二外科  
 鹿児島市宇宿町 1208-1 (〒890)

The First Department of Internal Medicine and \*The Second Department of Surgery, Faculty of Medicine, Kagoshima University, Kagoshima 890

Received for publication September 6, 1986; accepted September 27, 1986 (Ref. No. 31-14)

(90±11 msec) compared with those in patients in Group IIa (143±40 msec,  $p<0.05$ ) and Group IIb (310±71 msec,  $p<0.001$ ).

In conclusion, a diastolic pulmonary forward flow seems to be produced by the rapid equalization of right ventricular and pulmonary artery pressures due to severe pulmonary regurgitation in the face of decreased right ventricular compliance.

### Key words

Doppler echocardiography      Pulmonary regurgitation      Presystolic opening of pulmonary valve      Diastolic pulmonary forward flow

## はじめに

肺動脈弁の早期開放 (premature opening) は Valsalva 洞動脈瘤の右房内破裂<sup>1)</sup>を初め, 種々の心疾患で認められることが知られている<sup>2-10)</sup>.

しかしこれらの報告は主に M モード心エコー図法を用いてなされたものであり, 弁の早期開放の際にみられる血流の有無, およびその性状について検討した報告はほとんどみられない。

本研究では, 肺動脈弁早期開放がみられる時, 拡張期に右室から肺動脈へ流れる血流, すなわち拡張期肺動脈前方血流 (diastolic pulmonary forward flow) が存在することをドップラー法を用いて明らかにし, その機序について考察した。

## 対象と方法

対象は肺動脈弁逆流を有し, M モード心エコー図法で肺動脈弁の早期開放を認めた肺動脈弁狭窄あるいはファロー四徴症根治術後の4例 (I 群) と, それが認められない肺動脈弁逆流 24 例 (II 群) である。

I 群は男3例, 女1例, 平均年齢 31±22 歳, その内訳は Noonan 症候群に合併した肺動脈弁上部狭窄術後1例 (症例1), 肺動脈弁狭窄術後1例 (症例2), ファロー四徴症根治術後2例 (症例3, 4) である。症例2は心房細動例であったが, 他の3例は洞調律であった。全例, 術後に中等度の収縮期右室肺動脈間圧較差が残存していたが, NYHA II~III 度で, 外来通院が可能であった。

Table 1 に I 群の臨床データを示す。II 群は男

5例, 女19例, 平均年齢 51±26 歳で, 肺動脈弁の外科的治療の有無で IIa 群と IIb 群に分けた。すなわち IIa 群はファロー四徴症根治術後の3例で, I 群と同様, 中等度の収縮期右室肺動脈間圧較差を有していた。IIb 群は機能性肺動脈弁逆流の21例である。

## 方 法

### 超音波ドップラー法

超音波ドップラー法の記録は, 連続波およびパルス・ドップラー法を用いて行い, 拡張期肺動脈前方血流であることの確認にはパルス・ドップラー法を用いた。連続波ドップラー法は, 左側臥位にて胸骨左縁第3肋間に探触子をおき, 超音波のビームが右室流出路と肺動脈主幹に対して平行になるようにして肺動脈弁口部血流を記録した。パルス・ドップラー法は連続波ドップラー法と同じ断面でサンプル・ボリュームを肺動脈弁口部において記録した。超音波ドップラーの装置は東芝 SSH 40B-SDS 21B の複合装置あるいは東芝 SSH 60A を用い, 超音波の発振周波数は 2.4 MHz, パルス・ドップラー法のパルス繰返し周波数は 6 KHz あるいは 4 KHz である。

### 末梢コントラストエコー法

I 群の症例1と2に対し, 肺動脈内の前方血流を確認するために, 三方活栓につないだ2本の注射器を用いて震盪した生理的食塩水約 5 ml を肘静脈より注入して, 右室流出路と肺動脈主幹部の線状コントラストエコーを記録した。

Table 1. Summary of clinical data

	Age (yr)	Sex	Diagnosis	RVP		PAP		ECG
				Before op (mmHg)	After op (mmHg)	Before op (mmHg)	After op (mmHg)	
Case 1	31	M	Postoperative supralvalvular PS	125/5	90/15	15/5	40/18	Sinus rhythm, RVH, RAD
Case 2	60	M	Postoperative PS	138/14	70/18	29/14	34/18	Af
Case 3	6	M	Postoperative T/F	111/5	—	15/5	—	Sinus rhythm, RVH
Case 4	24	F	Postoperative T/F	130/10	—	17/11	—	Sinus thymth, RVH

Af=atrial fibrillation; ECG=electrocardiogram; op=operation; PAP=pulmonary artery pressure; PS=pulmonary stenosis; RAD=right axis deviation; RVH=right ventricular hypertrophy; RVP=right ventricular pressure; T/F=tetralogy of Fallot.

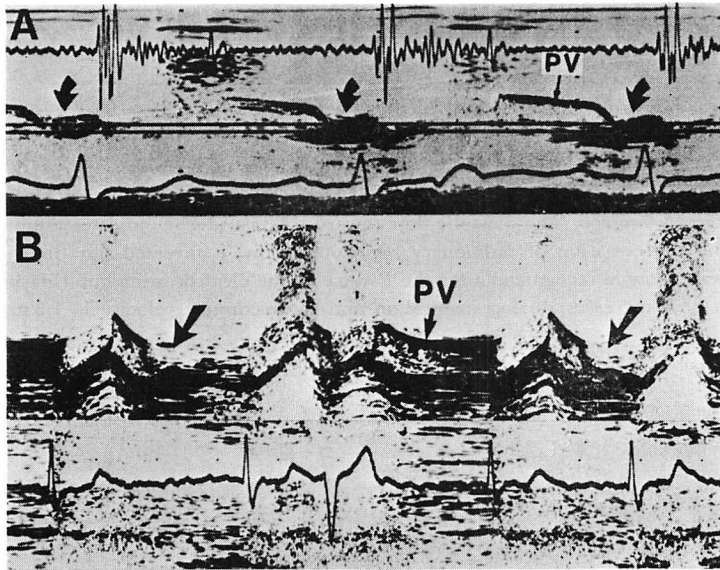


Fig. 1. M-mode echocardiograms of the pulmonary valve in Case 1 (Panel A) and Case 2 (Panel B).

Premature opening of the pulmonary valve is seen following the P wave of the electrocardiogram (black arrows in panel A) and from mid to late diastole in the first and fourth heart beats (black arrows in panel B).

PV=pulmonary valve.

右室圧、肺動脈圧と連続波ドップラーの同時記録

I 群の症例 1 と 2 に対し、Millar 製カテ先マノメーターを用い、右室圧、肺動脈圧を連続波ドップラーと同時に記録した。

連続波ドップラーによる肺動脈弁逆流の最高血流速

度と圧較差半減時間の比較

I 群と II 群における拡張期の肺動脈右室間圧較差の変化を比較するために、連続波ドップラー法を用いて記録された肺動脈弁逆流について、拡張早期の最高血流速度 (peak velocity) と拡張早

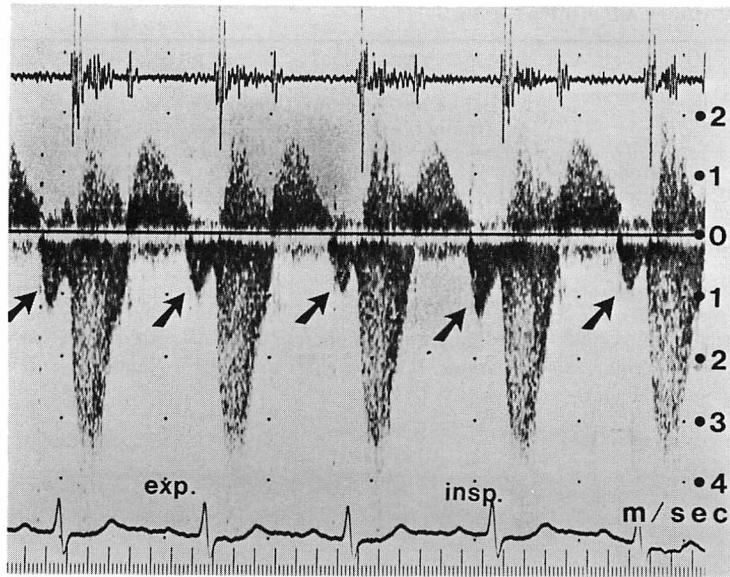


Fig. 2. Continuous wave Doppler echocardiogram showing diastolic pulmonary forward flow beginning after atrial contraction (Case 1).

The systolic flow away from the transducer indicates pulmonary jet due to pulmonary stenosis. Its peak velocity is 3.4 m/sec. The diastolic flow toward the transducer indicates pulmonary regurgitation. Following the cessation of pulmonary regurgitant flow, a reversed flow indicating diastolic pulmonary forward flow is recognized after the P wave of the electrocardiogram (black arrows). The velocity of this flow increases during inspiration and its maximum velocity is 1.3 m/sec.

期の肺動脈右室間圧較差の圧較差半減時間 (pressure half time: 肺動脈右室間圧較差が半分になるのに要する時間)を両群間で比較した。

## 結 果

### 1. 肺動脈弁の早期開放

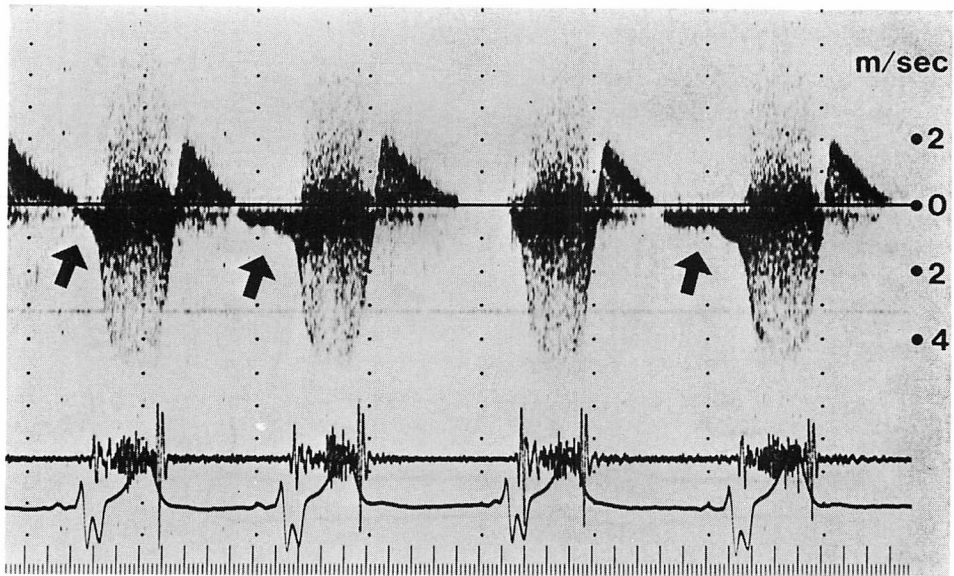
肺動脈弁早期開放の開始は、心電図の P 波のあとが 1 例、P 波の前が 2 例、残りの 1 例は拡張中期であった。Fig. 1 は早期開放を示す 2 症例の M モード心エコー図である。上段 A は症例 1 のものであるが、早期開放は心電図の P 波の後にみられる。下段 B は症例 2 のものであるが、心電図は徐脈性の心房細動を示し第 3 拍目には心室性期外収縮がみられる。矢印に示すように、第 1 拍目と第 4 拍目に拡張中期より拡張終期まで持続する早期開放がみられる。一方第 3 拍目の心室性期外収縮では、拡張期が十分長いにもかかわらず

早期開放は認められない。

### 2. 拡張期肺動脈前方血流の連続波ドップラー心エコー図

この血流は肺動脈弁逆流が拡張期に急速に終了したあとに引き続いておこり、拡張終期まで持続する血流として記録された。その開始は肺動脈弁の早期開放に一致し、症例 1 では心房収縮後、症例 2 の心房細動例では拡張中期、症例 3 と 4 では心房収縮前であった。拡張期肺動脈前方血流の速度には呼吸性変動がみられ、吸気時に血流速度が増加し、その最大は 1.3 m/sec であった。

以下にその実例を示す。Fig. 2 は症例 1 にみられた心房収縮後に開始するこの血流の連続波ドップラー心エコー図である。この前方血流は、矢印に示す如く、拡張早期から中期にみられる肺動脈弁逆流に引き続いて、心房収縮期に駆出流と同じくトランスジューサーから遠ざかる方向の血流シグ



**Fig. 3. Continuous wave Doppler echocardiogram showing diastolic pulmonary forward flow beginning before the P wave of the electrocardiogram (Case 3).**

Following cessation of pulmonary regurgitant flow, a reversed flow away from the transducer is recognized (black arrows). The peak flow velocity increases after the P wave of the electrocardiogram (the 2nd and 4th beats). The peak systolic flow velocity is 4.4 m/sec.

ナルとして記録されている。その血流速度には呼吸性変動がみられ、吸気時に増大し、その最大は約 1.3 m/sec である。

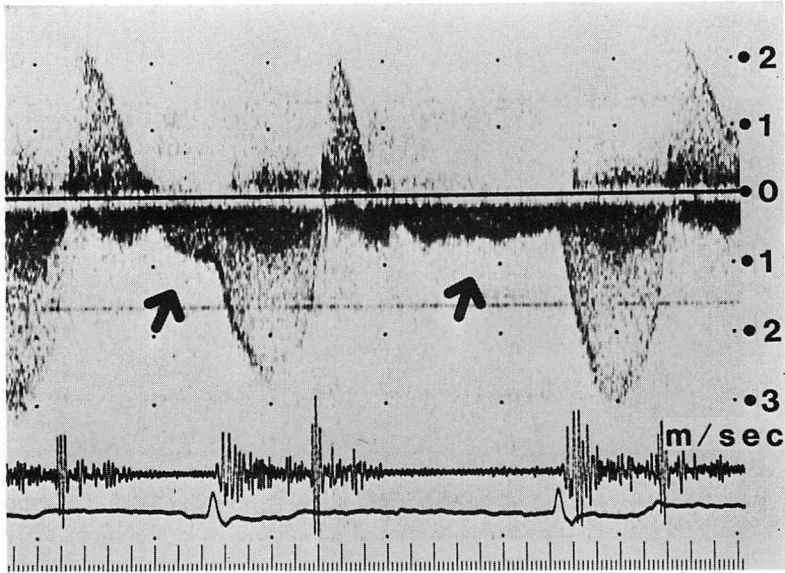
**Fig. 3** は症例 3 で心房収縮前より開始する拡張期肺動脈血流を示す連続波ドップラーエコー図である。**Fig. 2** と同様に、肺動脈弁逆流の終了に引き続き、第 1, 2, 4 拍目に駆出開始まで持続し、トランスジューサーから遠ざかる方向の血流シグナルが認められる。第 2, 4 拍目では心房収縮前より開始し、心房収縮後にその血流速度はさらに増大している。

**Fig. 4** は症例 2 にみられた心房細動時で、拡張中期より開始する拡張期肺動脈前方血流を示す連続波ドップラー心エコー図である。矢印に示す如く、この血流は肺動脈弁逆流に引き続いて拡張中期より収縮期まで持続する、トランスジューサーから遠ざかる方向のシグナルとして示されている。

### 3. パルス・ドップラー法と線状コントラストエコー法による拡張期肺動脈前方血流の記録


連続波ドップラー法で記録されたこの前方血流を確認するため、4 例全例にパルス・ドップラー心エコー法、2 例に線状コントラスト心エコー法を施行した。その結果、パルス・ドップラーエコー図では全例で、連続波ドップラー心エコー法で認めたものと同じ時に、肺動脈弁口において、トランスジューサーから遠ざかる方向のシグナルを認め、拡張期に右室から肺動脈内に流入する血流であることが証明された。またコントラスト心エコー法でも同じように証明することができた。

**Fig. 5** は症例 1 の拡張期肺動脈前方血流を示すパルス・ドップラー心エコー図である。矢印に示す如く、肺動脈弁逆流を示す前方方向への血流シグナルについて、心電図の P 波の終わりから、後方向にスパイク状の層流シグナルが記録されている。



**Fig. 4. Continuous wave Doppler echocardiogram showing diastolic pulmonary forward flow (Case 2).**

The flow is characterized as a reversed flow away from the transducer and recognized after the rapid cessation of pulmonary regurgitation (black arrows). The peak systolic flow velocity is 3.3 m/sec.



**Fig. 5. Pulsed wave Doppler echocardiogram of diastolic pulmonary forward flow (Case 1).**

Doppler echo is recorded by placing the sample volume at the pulmonary valve orifice. A reversed flow away from the transducer is demonstrated after the P wave of the electrocardiogram (black arrows). The onset of the flow is the same timing as shown in continuous wave Doppler echo.

SV=sample volume.

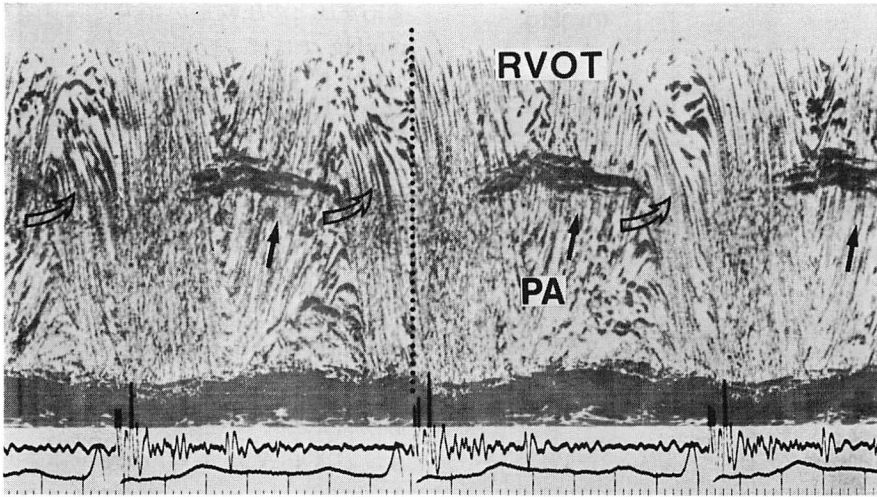


Fig. 6. Peripheral vein contrast M-mode echocardiogram showing diastolic pulmonary forward flow (Case 1).

Linear contrast echoes directed from the right ventricular outflow tract (RVOT) to the pulmonary artery (PA) is observed during late diastole following the P wave of the electrocardiogram (white arrows). The onset of the flow is the same in timing as shown in Fig. 5.

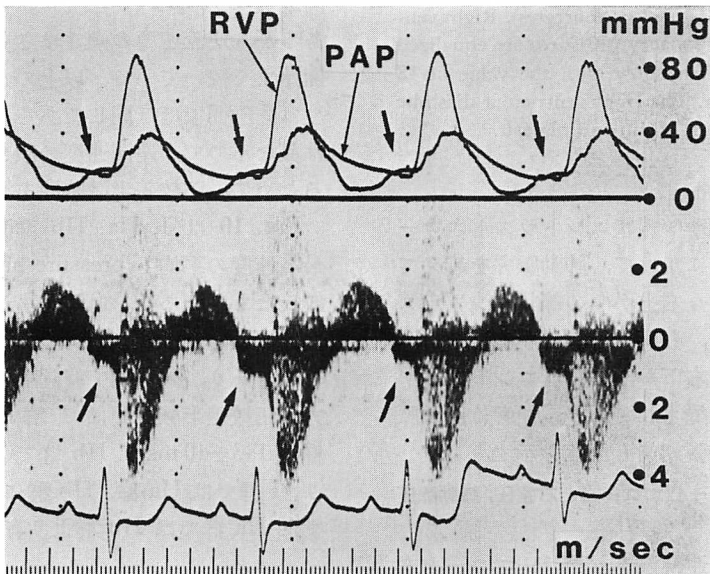


Fig. 7. Simultaneous recording of right ventricular pressure (RVP), pulmonary artery pressure (PAP) and continuous wave Doppler echo of pulmonary flow (Case 1).

Diastolic pulmonary forward flow is recognized following the P wave of the electrocardiogram. Right ventricular and pulmonary artery pressures are equalized during the presence of the flow. Right ventricular end-diastolic pressure is elevated, with a value of 15 mmHg.

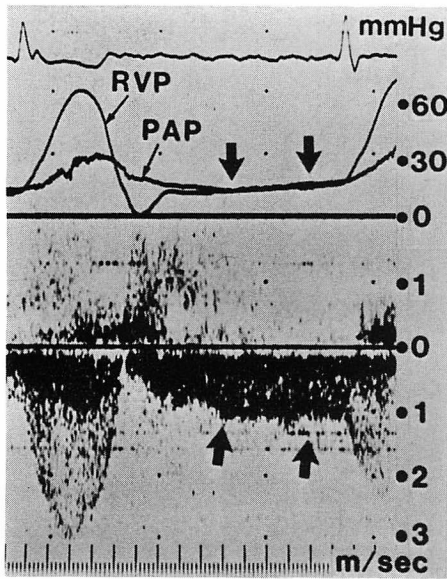


Fig. 8. Simultaneous recording of pulmonary artery pressure (PAP), right ventricular pressure (RVP) and continuous wave Doppler echocardiogram of pulmonary flow (Case 2).

Diastolic pulmonary forward flow is recognized from mid-diastole to end-diastole (black arrows). Right ventricular and pulmonary artery pressures are equalized during the absence of the flow with the value of 18 mmHg in end-diastole. The right ventricular diastolic pressure shows a pattern of dip and plateau.

Fig. 6 は同一症例の線状コントラストエコーで、拡張早期～中期にかけて、肺動脈弁を越えて肺動脈から右室へ向う右上がりの線状コントラストエコー(黒矢印)と、心房収縮期に右室流出路から肺動脈に流入する右下がりの線状コントラストエコー(白矢印)が記録されており、前者は肺動脈弁逆流を、後者は拡張期前方血流を示す。

#### 4. 連続波ドップラー心エコー図と右室圧, 肺動脈圧の同時記録

Fig. 7 は症例 1 の連続波ドップラーエコーと右室圧, 肺動脈圧を同時記録したものである。下段の連続波ドップラー図には、矢印に示すように、心房収縮期に肺動脈の前方血流が記録されているが、上段の圧曲線ではこの血流の時相に肺動脈圧

と右室圧との圧較差が消失し、両者は約 16~18 mmHg でほぼ一致している。

Fig. 8 は症例 2 の圧曲線と連続波ドップラーの同時記録を示す。矢印に示すように、肺動脈の拡張期前方血流と同じ時相に右室圧と肺動脈圧が一致している。その値は拡張末期で約 18 mmHg と高値である。また右室拡張期圧はいわゆる dip and plateau のパターンを示している。

#### 5. 両群間における肺動脈弁逆流の最高速度と pressure half time の比較

Fig. 9 は I 群, IIa, IIb 群のそれぞれ 1 例の肺動脈弁逆流の連続波ドップラーエコー図を示す。パネル A は I 群の例で、逆流の最高速度は 2.1 m/sec であるが、逆流速度は急激に減少し、肺動脈弁逆流は拡張早期に終了している。パネル B は IIa 群の例で、逆流の最高速度は A とほぼ同じく 2.0 m/sec であるが、逆流速度の傾きは A より緩やかで、肺動脈弁逆流は駆出開始まで持続している。パネル C は IIb 群の例で、逆流の最高速度は A および B とほぼ同じく 1.9 m/sec であるが、逆流速度の傾きはさらに緩やかで、駆出開始まで続いている。以上のように逆流の最高速度は 3 群間でほぼ同じであるが、逆流速度の傾きは異なるので、逆流速度の傾きを 3 群間で比較するために、圧較差半減時間を測定した。

Fig. 10 は I, IIa, IIb 群間で肺動脈弁逆流の最高速度の平均と pressure half time の平均を比較したものである。血流最高速度は I 群  $1.7 \pm 0.4$  m/sec, IIa 群  $2.0 \pm 0.3$  m/sec, IIb 群  $1.8 \pm 0.4$  m/sec であり、両群間で有意差を認めなかった。一方、圧較差半減時間は I 群で  $90 \pm 11$  msec, IIa 群で  $143 \pm 40$  msec, IIb 群で  $310 \pm 71$  msec であり、I 群では IIa 群, IIb 群に比し有意に短かく、また IIa 群では IIb 群より有意に短縮していた。

## 考 察

### 1. 肺動脈弁の早期開放と拡張期肺動脈前方血流

肺動脈弁の早期開放は今までにバルサルバ洞動脈瘤の右房内破裂, Uhl 氏奇形<sup>2)</sup>, 収縮性心外膜



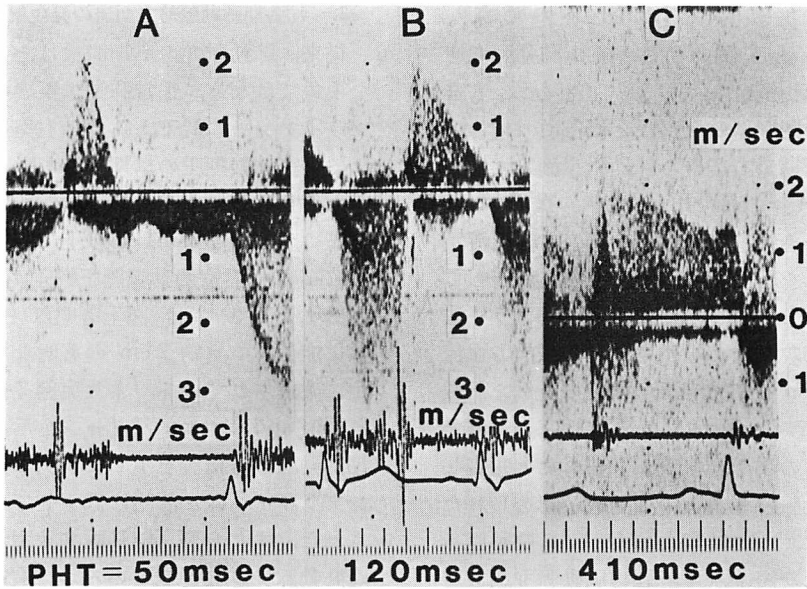


Fig. 9. Comparison of continuous wave Doppler echocardiograms of pulmonary regurgitation in patients of Group I (panel A), Group II a (panel B) and Group II b (panel C). The diastolic slope of pulmonary regurgitant signals is different among 3 patients.

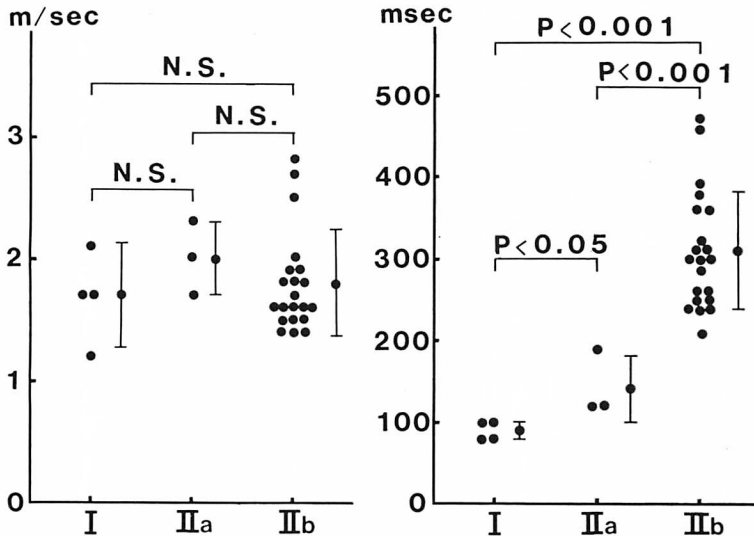


Fig. 10. Comparisons of the peak velocity (left panel) and pressure half time (right panel) of pulmonary regurgitation among the three groups of patients.

The mean peak velocity is  $1.7 \pm 0.4$  m/sec in patients with Group I,  $2.0 \pm 0.3$  m/sec in patients with Group IIa and  $1.8 \pm 0.4$  m/sec in patients with Group IIb. There is no significant difference of the peak velocity the among three groups of patients. The mean pressure half time is significantly shortened in patients with Group I ( $90 \pm 11$  msec) compared with those in patients with Group IIa ( $143 \pm 40$  msec,  $p < 0.05$ ) and Group IIb ( $310 \pm 71$  msec,  $p < 0.001$ ).

炎<sup>8-5)</sup>, 肺動脈弁狭窄<sup>6)</sup>, Löffler 心内膜炎<sup>3)</sup>, Ebstein 奇形<sup>3)</sup>, 肺動脈弁切開術後の肺動脈弁逆流<sup>9)</sup>, 三尖弁切除術後<sup>9)</sup>, カルチノイド心<sup>7)</sup>, 右室梗塞<sup>8-10)</sup>などの症例にみられたと報告されている。一方, 拡張期に右室から肺動脈へ流入する血流の報告は1974年のWolfsonら<sup>7)</sup>が最初である。彼らはカルチノイド心の1例で, この血流が認められたことを心血管造影法を用いて報告している。その後Hatleら<sup>11)</sup>は連続波ドップラー法を用いて, 心房収縮後に拡張期の肺動脈前方血流がみられたファロー四徴症根治術後の1例を記載している。最近Doyleら<sup>8)</sup>は右室梗塞の1例で心房収縮後にこのような血流がみられたと報告しているが, 肺動脈弁の収縮中期開放が認められたにもかかわらず, この時期には右室から肺動脈へ流入する血流は記録されず, この肺動脈弁開放時には肺動脈血流は生じないものと考えている。またGibbsら<sup>12)</sup>は右心系に異常を認めない小児あるいは成人において, 拡張期に二峰性の前方血流が肺動脈内にみられたと報告しているが, その際肺動脈弁の開放がみられるかどうかについては不明であるとしている。以上のように, 今まで肺動脈弁の早期開放とその時相における肺動脈血流との関係についてはまだ十分解明されていない。

この研究では, 肺動脈弁の早期開放を有する4例において早期開放と同じ時相に拡張期の肺動脈前方血流が存在することを, ドップラー法を用いて明らかにした。血流の開始は症例により異なり, 心房収縮後や心房収縮前, または拡張中期であったが, 終了点はいずれも同じで駆出開始まで持続した。この早期開放が呼吸性変動をすることはよく知られているが, その拡張期血流にも呼吸性変動がみられ, 吸気時に血流速度が増大した事実は, 肺動脈弁の早期開放と前方血流との間に密接な相関があることを示すものである。連続波ドップラー法を用いて記録されたこの血流が, 実際に拡張期に肺動脈弁を通過した血流であることは, パルス・ドップラー法および末梢コントラストエコー法を用いて確認することができた。

## 2. 拡張期肺動脈前方血流の発生機序

従来, 肺動脈弁の早期開放はある疾患に特異的な現象ではなく, 正常肺動脈圧の症例に右室コンプライアンスの低下あるいは右室の容量負荷等による右室拡張期圧の早期上昇がみられた時におけると考えられている<sup>2)</sup>。今回の症例では術前の右室圧は全例100 mmHg以上で, 術後も中等度ないし高度の右室肺動脈間圧較差が残存しており, 症例1, 3, 4では心電図上著明な右室肥大を示し, 殊に症例1では約2 cmの著明な右室肥厚が手術中に確認されている。また症例2の右室拡張期圧はdip and plateauパターンを示しており, 拡張期肺動脈前方血流を示した4例は, 全例, 右室コンプライアンスが著明に低下していることが示唆された。また全例, 肺動脈弁狭窄切開術後に有意な肺動脈弁逆流がみているが, 右室コンプライアンスの低下した状態に肺動脈弁逆流を合併することは, 拡張期肺動脈前方血流の発生に重要な役割を果たすものと思われる。圧曲線と連続波ドップラー心エコー図の同時記録から示されたように, この拡張期血流が生ずる時には, 肺動脈圧と右室圧はほぼ同じであり, 拡張期圧較差は消失ないし逆転している。したがって拡張期圧較差を測定することはこの血流の発生機序を明らかにする上で重要であろう。

これに関連して, 肺動脈弁逆流の連続波ドップラーエコーは圧較差を反映しているので, 逆流の血流速度波形から拡張期圧較差の推移を検討することができる。すなわち, 連続波ドップラー法により記録された肺動脈弁逆流速度波形からの圧較差半減時間は, 弁の早期開放の認められたI群ではその認められないIIa群, IIb群より有意に短縮しており, 拡張期肺動脈右室間圧較差が急速に減少していることがわかる。IIa群はファロー四徴症根治術後群であり, 臨床的にはI群とほとんど同じ病態であるが, 圧較差半減時間がI群より延長していたことは, 右室コンプライアンスの低下の程度, 肺動脈弁逆流の程度が軽度であることが示唆される。IIb群では圧較差半減時間

は I および IIa 群に比べて有意に延長しており、拡張期を通じて肺動脈圧が右室圧よりも有意に高く、弁の早期開放を生じないものと思われる。

拡張期肺動脈前方血流の開始するタイミングは、これを発生させ、持続させる因子を検討する上に重要であると思われる。今回呈示した4例のうち、その開始は心房収縮後が1例、心房収縮前が2例、拡張中期が1例であった。これらの事実より、この血流を発生させる因子は、肺動脈弁逆流が終了し、肺動脈-右室間圧較差が零になるタイミングによって異なることが示唆される。すなわち心房収縮時に肺動脈-右室間圧較差が零になった時は心房収縮がこの血流を発生させ、一方、拡張中期に圧較差が零になった時は、この時期には右室および右房は弛緩して、一つの導管 (conduit) として作用しているため、全身の静脈系からの還流血が拡張期に肺動脈における前方血流を発生、持続させるものと考えられる。この場合、心房収縮はこの血流の速度を増大し、血流を増加させる因子として働くと考えられる。

拡張期肺動脈血流を発生させるもう一つの因子として、拡張期の持続時間も重要である。すなわち拡張期が十分に長ければ、IIa 群の症例でも肺動脈-右室間圧較差が零になり、弁早期開放および肺動脈前方血流を発生する可能性もあると考えられる。

## 結 語

肺動脈弁の早期開放の際にみられる拡張期肺動脈前方血流の存在をドップラー法を用いて明らかにし、さらにその発生機序について検討した。この血流は、右室コンプライアンスの低下および重症肺動脈弁逆流を合併していた4例において、拡張期の肺動脈-右室間圧較差が急激に減少し、ついにほぼ等圧になる時に発生したものと考えられた。

## 要 約

肺動脈弁の拡張期開放の際にみられる肺動脈前

方血流に関する報告は少ない。今回我々は超音波ドップラー法を用いて、肺動脈弁狭窄術後に肺動脈弁逆流を有する4例 (I 群) にこの血流を認めた。さらにこの血流の発生機序を検討する為に、この血流のみられない肺動脈弁閉鎖不全 24 例 (IIa 群: ファロー四徴症根治術後 3 例, IIb 群: 機能的肺動脈弁閉鎖不全 21 例) に対し、連続波ドップラー法を用いて肺動脈弁閉鎖不全の最高流速と圧較差半減時間を求め、3 群間で比較した。

拡張期肺動脈前方血流はいずれも肺動脈弁逆流が拡張期に終了したあとに引き続いておこり、収縮期まで持続するのが特徴であった。その開始は肺動脈弁の拡張期開放に一致し、心房収縮後が1例、心房収縮前が2例、拡張中期が1例であった。その血流速度には呼吸性変動がみられ、吸気時に増大し、その最大は 1.3 m/sec であった。連続波ドップラー心エコー図と圧を同時記録した2例ではその時相に右室圧と肺動脈圧がほぼ一致し、その時の右室拡張期圧はそれぞれ 15 mmHg ならびに 18 mmHg と高値を示した。肺動脈弁逆流シグナルの最高流速の平均値は I 群で  $1.7 \pm 0.4$  m/sec, IIa 群で  $2.0 \pm 0.3$  m/sec, IIb 群で  $1.8 \pm 0.4$  m/sec で、各群間で有意差はなかった。一方、圧較差半減時間の平均値は I 群で  $90 \pm 11$  msec, IIa 群で  $143 \pm 40$  msec, IIb 群で  $310 \pm 71$  msec であり、I 群では IIa, IIb 群よりも有意に短縮し ( $p < 0.05$ ,  $p < 0.001$ )、かつ IIa 群では IIb 群よりも有意に短縮していた ( $p < 0.001$ )。以上より拡張期肺動脈前方血流は、右室コンプライアンスの低下、および重症肺動脈弁閉鎖不全を有する症例において拡張期肺動脈右室間圧較差が急激に減少し、ほぼ零になる時に生ずると結論した。

## 文 献

- 1) Weyman AE, Dillon JC, Feigenbaum H, Chang S: Premature pulmonic valve opening following sinus of Valsalva aneurysm rupture into the right atrium. *Circulation* 51: 556, 1975
- 2) French JW, Baum D, Popp RL: Echocardiographic findings in Uhl's anomaly. *Am J Cardiol* 36:

- 349, 1975
- 3) Wann LS, Weyman AE, Dillon JC, Feigenbaum H: Premature pulmonary valve opening. *Circulation* **55**: 128, 1977
  - 4) Nishimoto M, Tanaka C, Oku H, Ikuno Y, Kawai S, Furukawa K, Takeuchi K, Shiota K: Presystolic pulmonary valve opening in constrictive pericarditis. *J Cardiogr* **7**: 55, 1977
  - 5) Hada Y, Sakamoto T, Hayashi T, Ichiyasu H, Amano K, Tei C, Kato K: Echocardiogram of normal pulmonary valve. *Jpn Heart J* **18**: 421, 1977
  - 6) Flanagan WH, Shah PM: Echocardiographic correlate of presystolic pulmonary ejection sound in congenital valvular pulmonic stenosis. *Am Heart J* **94**: 633, 1977
  - 7) Wolfson PM, Basts LL, Snodgrass RP, Kioschos JM: Diastolic blood flow into the pulmonary artery in carcinoid heart disease. *Am J Cardiol* **33**: 685, 1974
  - 8) Doyle T, Troup PJ, Wann LS: Mid-diastolic opening of the pulmonary valve after right ventricular infarction. *J Am Coll Cardiol* **5**: 366, 1985
  - 9) Legrand V, Rigo P: Premature opening of the pulmonary valve in right ventricular myocardial infarction. *Acta Cardiol* **4**: 289, 1981
  - 10) Coma-Canella I, Lopex-Sendon J, Oliver J: Premature pulmonic valve opening and inverted septal convexity in acute ischemic right ventricular dysfunction. *Am Heart J* **101**: 684, 1981
  - 11) Hatle L, Angelsen B: *Doppler Ultrasound in Cardiology: Physical Principles and Clinical Applications*. Lea & Febiger, Philadelphia, 1985, p 162
  - 12) Gibbs JL, Wilson N., Witsenburg M, Williams GJ, Goldberg SJ: Diastolic forward blood flow in the pulmonary artery detected by Doppler echocardiography. *J Am Coll Cardiol* **6**: 1322, 1985