

三尖弁流入血流速度プロファイルの実時間観察

Real-time observation of blood flow velocity profiles in the right ventricular inflow tract by a newly-developed instantaneous B-mode and multi-channel Doppler echocardiography

里見 元義
中沢 誠
高尾 篤良
森 一博
遠山 敏
小西 貴幸
中村 誠
中村 憲司*

Gengi SATOMI
Makoto NAKAZAWA
Atsuyoshi TAKAO
Kazuhiro MORI
Kan TOHYAMA
Takayuki KONISHI
Makoto NAKAMURA
Kenji NAKAMURA*

Summary

We observed the blood flow profile in the right ventricular inflow tract through the tricuspid valve using the newly-developed equipment which images by instantaneous B-mode and multi-channel Doppler echocardiography. The Doppler system had 64 sampling gates in an ultrasonic beam within a depth of 13 cm. A cursor line was set at an angle of 45 degrees to the tricuspid annulus on two-dimensional echocardiography in a parasternal long-axis view of the right atrium and right ventricle. The blood flow velocity was displayed on the vertical line on the left-side of the CRT image. All Doppler-shifted frequencies of the 64 channels were analyzed using a fast Fourier transform formula by a built-in processor. The Doppler-shifted frequency was displayed at 30 frames per sec.

The study subjects consisted of 20 children without cardiac anomalies. Their ages ranged from 2 to 18 years.

A typical blood velocity profile at the tricuspid valve ring during the rapid filling phase had an "M" shape, i.e., the velocity was greater at both margins than in the central portion, followed by a flat profile. A small retrograde flow was observed behind the posterior tricuspid leaflet at this time. The

東京女子医科大学日本心臓血圧研究所 循環器小児科
*内科
新宿区河田町 8-1 (〒162)

Department of Pediatric Cardiology, The Heart Institute of Japan, Tokyo Women's Medical College, 8-1, Kawada-cho, Shinjuku-ku, Tokyo 162

Received for publication September, 16, 1986; accepted 1986 (Ref. No. 32-28)

flow velocity decreased in mid-diastole, then increased again during the atrial contraction period, with either flat or parabolic profile. During inspiration, the velocity was greater and the shape of the flow profile throughout diastole tended to be flat. In systole, a slow antegrade flow was observed in the tricuspid valve ring area, and its flow profile was parabolic.

This new technique should be very helpful for analyzing normal and abnormal intracardiac and vessel blood flow profiles in vivo.

Key words

Multi-channel Doppler echocardiography Blood flow velocity profile Right ventricular inflow tract

目 的

心臓の血流動態を解明するためには、心内血流の流速分布の詳細な分析が不可欠である。カラー Doppler エコー法の出現により、心腔内の血流の実時間マッピングが可能となり、本法は心内血流の研究に大きく貢献した。しかしながら、カラー Doppler エコー法は二次元的心内の血流のマッピングという意味では優れた情報を与えてくれるが、詳細な流速分布の違いや、時間的変化などの分析においては、不十分な点が残されている。従来行なわれてきた、ワンポイント Doppler エコー図法による定量化の妥当性を評価する意味でも、心内の血流分布の詳細な研究が求められる。我々はこの目的のために、新しいタイプの Doppler 心エコー図法であるリアルタイムマルチチャンネル Doppler 心エコー図法を開発し、これを用いて心内血流の実時間観察を行った。今回は本装置を用いて三尖弁の流入血流のプロファイルを観察したので報告する。

対 象

対象は胸痛、心雑音、動悸を主訴に来院した小児 20 例で、心臓に構築の異常を伴わず、理学的所見、胸部レントゲン写真、心電図および断層心エコー図で異常を認めない健康者である。年齢は 2 歳から 18 歳、平均年齢は 7 歳 5 ヶ月である。

装置と方法

1. 装置

装置はリアルタイム B モード同時表示マルチ

Table 1. Real-time B-mode and multichannel Doppler echocardiography

Transducer:	3MHz
Doppler pulse repetition frequency:	5KHz or 7.5KHz
Sampling points:	64 points within the 13 cm in depth
Number of frames:	30 frames per second (real time image) or 60 frames per second (frozen image)
Frequency analysis:	Fast Fourier transform

チャンネル Doppler 心エコー図で、富士通製 FSS-200 改造型、または富士通製電子セクター ME120A プロトタイプである。B モードエコー上で任意の位置にカーソルラインを決め、そのカーソルライン上で深さ 13 cm の範囲内で 64 チャンネル Doppler エコー図のリアルタイム表示を行なう。パルスの繰り返し周波数は、5 KHz または 7.5 KHz で超音波の発振周波数は、3.5 MHz である。表示方式は、B モード画像と、マルチチャンネル Doppler エコー、すなわち血流プロファイルを同時に表示する。FFT で周波数分析を行ないプロファイルの表示は、Doppler 偏位周波数の平均、又はスペクトルで行なうことが可能である^{2,3)}。

実時間 B-モード断層心エコー図を観察しながら、その上にカーソルラインを設定し、そのライン上の血流の流速成分を表示する。そのため、カーソルラインは血流に対して適当な入射角を以て設定されることが必要である。血流プロファイル

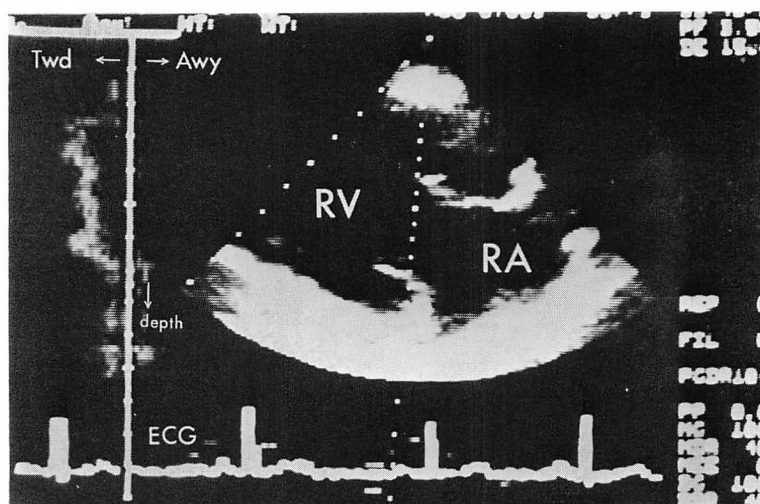


Fig. 1. Two-dimensional echocardiogram illustrating the method of observation of the inflow pattern through the tricuspid valve.

A cursor line is set on the two-dimensional echocardiogram in the long-axis view of the right atrium and right ventricle at an angle of 45 degrees to an imaginary line of the tricuspid valve ring. Each vector of the blood velocity from 64 sampling points on the Doppler beam was displayed instantaneously. Left side of the vertical line indicates the blood flow toward the transducer (antegrade flow (Twd); RA to TV direction), and the right side of the vertical line indicates the blood flow away from the transducer (retrograde flow (Awy); RV to RA direction).

RA=right atrium; RV=right ventricle. Abbreviations are the same in the following figures.

の表示は縦軸に距離(探触子からの深さ)を、横軸にドップラー偏位周波数を示し、血流の方向に従って探触子に向かう方向と、探触子から離れる方向は変更できるようになっている。ドップラーエコーの表示は、スペクトル表示モードまたはドップラー偏位周波数の平均を表示するモードのいずれかを選択することが可能である。

2. 方法

三尖弁の流入血流プロファイルを観察する目的で、Fig. 1のように、右心房、右心室を含む長軸断面を用い、カーソルラインを、三尖弁輪をむすぶ仮想線と約45度のドップラー入射角をなすように設定し、このカーソルライン上の血流速度成分を距離方向に約2mm間隔で分析してディスプレイ上に表示した。この縦軸の左右に表示した多数点における血流速度成分の集合を、本稿では便宜的に、三尖弁流入血流プロファイルと呼ぶこ

とにする。

血流プロファイルは、縦軸に胸壁からの深さ(距離)を、横軸にドップラー偏位周波数を表示し、断層心エコー図の方向に合わせて画面の左側を順方向流(右房から右室方向)、画面の右側を逆方向流(右室から右房方向)が表示されるように設定した。血流プロファイル画像は、ビデオテープに収録のちに、フレーム送りで再生しながら分析を行った。

結 果

Fig. 2に右室急速流入期開始時の典型的な血流プロファイルを示す。両端の流速がやや速く、中央部が平坦な形状を示している。全ての場合、この血流プロファイルの形状はテレビ画面にして1フレーム以内で終了し、次の平坦な形状(Fig. 3)に移行した。急速流入期初期のこの血流は、心

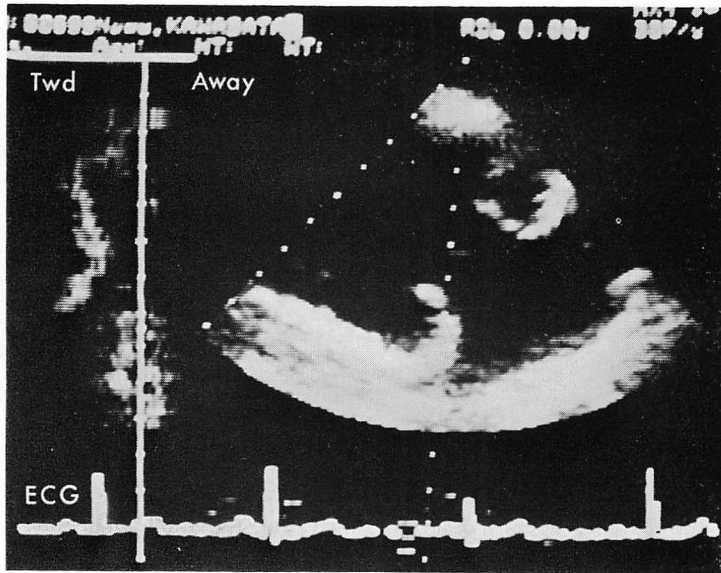


Fig. 2. Blood flow profile through the tricuspid valve during the rapid filling period.
A typical blood flow profile through the tricuspid valve is "M" configuration at the beginning of the rapid filling.

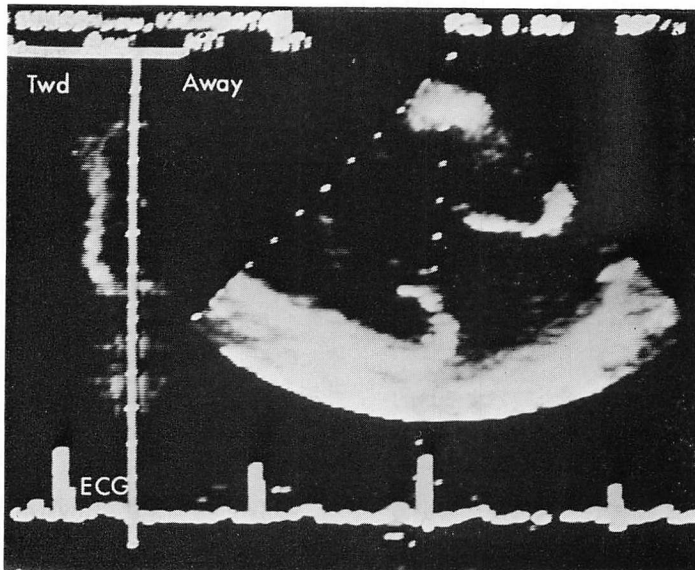


Fig. 3. Blood flow profile during the rapid filling period.
At the next moment, the "M" shaped pattern is followed by a flat pattern.

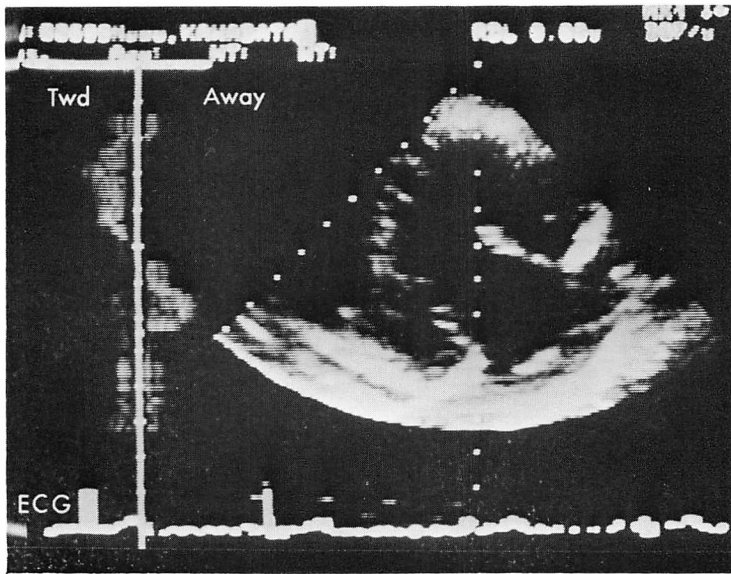


Fig. 4. Blood flow profile during the latter half of the rapid filling period.

A small retrograde flow is observed during the latter half of the rapid filling period behind the posterior tricuspid leaflet.

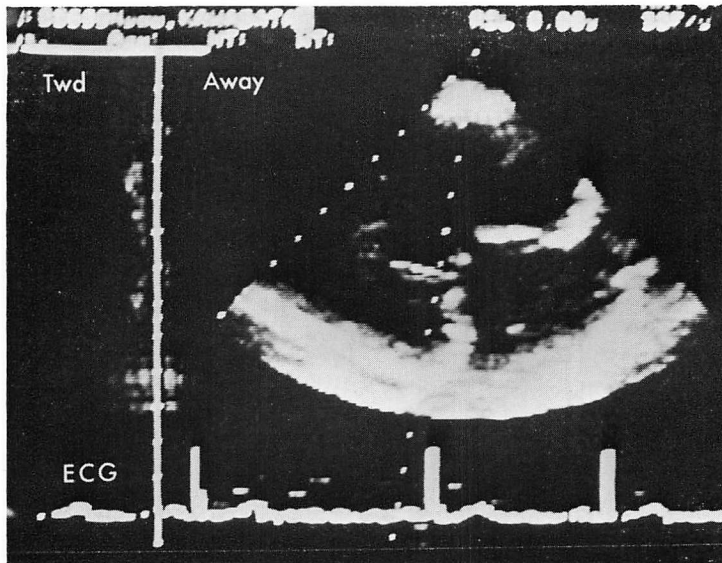


Fig. 5. Blood flow profile during mid-diastole.

During mid-diastole, blood flow velocity decreases once.

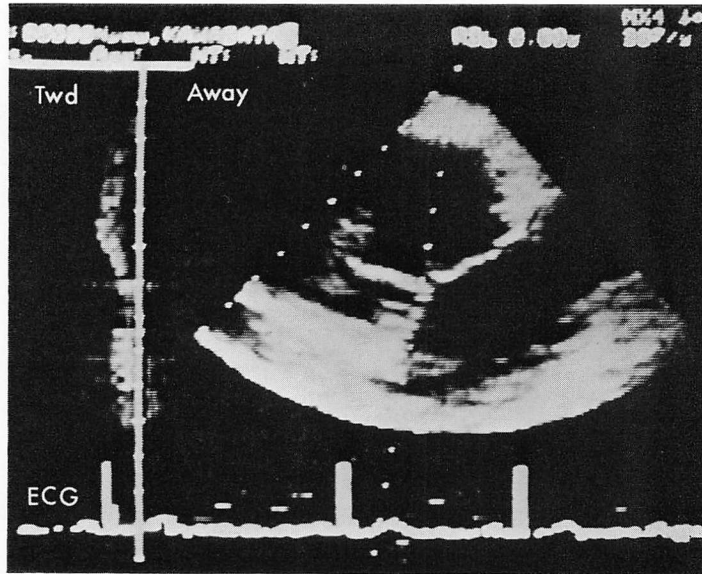


Fig. 6. Blood flow profile during the atrial contraction period.

Blood flow velocity increases again during the atrial contraction period when its profile is either flat or parabolic in shape.

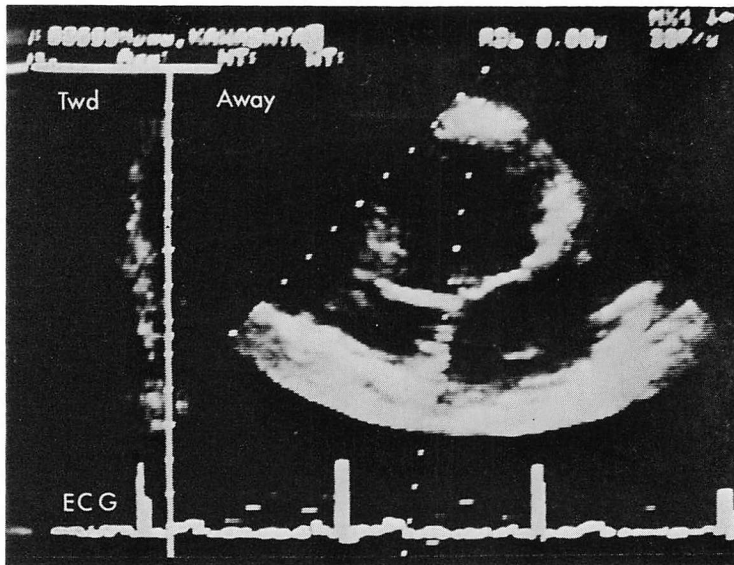


Fig. 7. Blood flow profile during ventricular systole.

During ventricular systole, blood flow profile is an antegrade in direction and of parabolic configuration with low velocity.

拍毎に多少異なり、なかには最初から両端の盛り上がりがない、全く平坦なプロファイルを呈する場合もあった。また流速は呼吸の影響を受けて変化する傾向が認められた。すなわち吸気に一致して流速の増加が認められた。

急速流入期に引き続いて、三尖弁後尖の裏面に逆方向の血流を観察した (Fig. 4)。全体的な血流プロファイルは、拡張中期に一旦流速を減じ (Fig. 5)、その後、心房収縮により再度流速を増すのが観察された。この時期の血流プロファイルは、中央部が盛り上がったゆるやかな放物線状の形状の呈する場合 (Fig. 6) と、平坦なプロファイルを呈する場合とが観察された。心室の収縮期には弁輪全体の前方運動に伴って、順方向血流が観察された (Fig. 7)。

考 按

心腔内の血流分布に関しては、Bellhouse らにより弁と心室のモデルを用いた研究が行われ^{4,5)}、また Lee ら⁶⁾により実験動物に造影剤を流しての研究がなされた。しかしながら、非侵襲的に、しかも実時間で、心腔内の血流プロファイルを観察することは従来不可能であった。松尾ら^{7,8)}、田中⁹⁻¹¹⁾らは、マルチチャンネルドップラー心エコー図による血流プロファイルの観察を発表したが、いずれもオフ・ライン処理による周波数分析を用い、したがって実時間観察と言えるものではなく、一般臨床応用については制限があった。

松尾らはオフ・ライン処理による方法での左室流出路血流のプロファイルを観察したが、右心室流入路のような、長時間比較的一定した描出が困難で、呼吸の影響を受けやすい部位に関しては、オフ・ライン処理では分析が困難であると思われる。我々が用いた装置は、64チャンネルを有するマルチチャンネルドップラー法で、原理的には従来の研究者の行ってきたものと何ら変わるものではないが⁷⁻¹¹⁾、大容量のプロセッサを開発し、それをを用いることにより、64チャンネルの周波数分析がオンラインで可能となり、断層心エコー

図と同時に画面に表示できるようにしたもので^{2,3)}、新しい表示方式を持ったドップラー心エコー図法ということが出来る。最近類似の装置の報告もみられるが、断層心エコー図と同時に心内の血流をみたという報告はない。

我々は、この新しいタイプの断層ドップラー心エコー図法である、リアルタイム血流プロファイル表示型ドップラー心エコー図を用いて、正常者の三尖弁流入血流プロファイルを非侵襲的に観察し、今までに知られていなかった事実を観察することができた。今回、正常小児において急速流入期に三尖弁後尖の裏面に逆方向流が観察されたが、我々は小児の心房中隔欠損症では、この逆方向流が大きくなっているのを観察している。本法は今後心内の生理的血流パターンの解明、従来のワンポイントドップラー心エコー法による定量的研究の再評価、病的心における心内および血管内の血流プロファイルの乱れの検討などへの研究の進展が期待される。種々の疾患による特異的な血流プロファイルのパターンが明らかとなれば、それらを用いて、従来よりも精度の高い診断へと発展することが期待される。本法の臨床的意義は極めて大きい。

文 献

- 1) Omoto R (ed): Color Atlas of Real-time Two-dimensional Doppler Echocardiography. Shindanto-Chiryō, Tokyo, 1984
- 2) 雨宮慎一, 安藤博秀, 八木 歩, 宮崎潤二, 梁島忠彦: リアルタイム B モード血流プロファイル測定. 日超医講演論文集 48: 599-600, 1986
- 3) 里見元義, 中沢 誠, 高尾篤良, 森 一博, 遠山 敏, 小西貴幸, 中村 誠, 中村憲司: 実時間血流プロファイル表示ドップラー心エコー図の臨床応用, 右室流出路および左室流出路血流プロファイルの観察. 日超医講演論文集 48: 231-232, 1986
- 4) Bellhouse BJ, Bellhouse HF.: Fluid mechanics of the mitral valve. Nature 224: 615-616, 1969
- 5) Bellhouse BJ.: Fluid mechanics of a model mitral valve and left ventricle. Cardiovasc Res 6: 199-10, 1972
- 6) Lee CSF, Talbot L.: A fluid mechanical study of the closure of heart valves. J Fluid Mech 91:

里見, 中沢, 高尾, ほか

41-63, 1979

- 7) Matsuo H, Inoue M, Kitabatake A, Hayashi T, Asao M, Terao Y, Mishima M, Senda S, Shimazu T, Tanouchi J, Morita H, Chihara K, Hirayama M, Inokuchi S, Sakurai V: Analysis of Doppler flow signal by Winograd Fourier transform algorithm—Detection of intracardiac flow dynamics by computer-based ultrasonic multi-gated pulsed Doppler flowmeter. *Jpn J Med Ultrason* **34**: 3-4, 1978
- 8) 北畠 颯, 浅生雇人, 三嶋正芳, 田内 潤, 森田久樹, 林 亨, 井上通敏, 松尾裕英, 阿部 裕, 千原国宏, 平山真明, 桜井良文: コンピューターベース多チャンネル超音波パルスドップラー血流計による心腔内血流プロファイルの可視化. *日超医講論文集* **35**: 167-168, 1979
- 9) 田中元直: 多チャンネル方式超音波ドップラー血流計による心臓内流速分布の測定. *電子医学* **11**: 248-254, 1976
- 10) 田中元直: 超音波による心臓内血流の可視化. *流れの可視化* **5**: 46-128, 1985
- 11) Tanaka M, Okujima M, Ohtsuki S, Terasawa Y, Konno K, Ebina T: Non-invasive measurement of the flow velocity and of velocity distribution in cardiac chambers and great arteries by a new Doppler flowmeter system. *Ultrasound in Med* **3B**: 1263-1277, 1977