

正常新生児に認められる心
房間左右短絡血流：リアル
タイム二次元ドップラー法
による検討

Left-to-right shunt via
the foramen ovale in the
early neonatal period:
Evaluation by Doppler
color flow mapping

白石裕比湖
市橋 光
倉松 俊弘
谷野 定之
柳沢 正義
伊東 紘一*

Hirohiko SHIRAISHI
Kou ICHIHASHI
Toshihiro KURAMATSU
Sadayuki YANO
Masayoshi YANAGISAWA
Kouichi ITOH*

Summary

Serial two-dimensional Doppler echocardiography was performed in 22 normal neonates (2-9 hours after birth). A left-to-right shunt through the foramen ovale and a shunt through the ductus arteriosus were evaluated.

Interatrial shunts were observed as transeptal jets in 16 of 22 neonates on initial examination and resolved nine to 26 hours after birth in 13 neonates. In the remaining three neonates the shunts were observed more than six days and resolved by two months of age.

Shunts through the ductus arteriosus were observed in all neonates examined as diastolic or continuous flows toward the transducer in the main pulmonary artery at the initial examination. The ductal flow resolved simultaneously with (3/13) or after (10/13) the disappearance of interatrial flow.

With two-dimensional echocardiography, the enlarged left atrium and rightward deviation of the interatrial septum were observed in the neonates with interatrial shunts. This was confirmed by the immobile septum primum and the increased ratio of the left atrial to aortic diameters (LA/Ao ratio) on the M-mode echo. The interatrial septum became mobile and the LA/Ao ratio decreased after disappearance of the interatrial shunts.

It was speculated that in neonates with large ductal shunts, large pulmonary venous flow enters into the less compliant left ventricle and raises the left ventricular end-diastolic pressure. Then, increased left atrial pressure distends the interatrial septum and causes left-to-right interatrial shunts via the stretched foramen ovale.

This shunt is considered one of the physiological phenomena occurring in the early neonatal period.

自治医科大学 小児科

*同 臨床病理

栃木県河内郡南河内町薬師寺 3311-1 (〒329-04)

Department of Pediatrics and *Clinical Pathology,
Jichi Medical School, Minamikawachi-machi, Ka-
wachi-gun, Tochigi-ken 329-04

Received for publication October 11, 1986; accepted November 27, 1986 (Ref. No. 32-2)

Key words

Neonate

Doppler echocardiography

Patent ductus arteriosus

Patent foramen ovale

はじめに

近年, 実時間二次元血流映像装置 (以下断層ドップラー) の進歩に伴い, 心腔・大血管内における血流情報を実時間で非観血的に評価することが可能となり, したがって本法は弁疾患や先天性心疾患の診断によく利用されている¹⁻³⁾.

新生児期早期は胎内循環から胎外循環へ移行するため, 血行動態の変化は著しい. 卵円孔を経由する血流は胎内では右左方向で, 生後肺血流の増加とともに左房圧が上昇し, 卵円孔は機能的に閉鎖するとされている⁴⁾. 卵円孔における左右短絡については, 大短絡を有する動脈管開存症例⁵⁾や未熟児⁶⁾について報告があるものの, 正常新生児における詳細な報告はみられない. 今回, 正常新生児に出生早期より断層ドップラー心エコー法を施行し, 伸展された卵円孔を経由する一過性の心房間左右短絡血流を観察し, この血流の出現の機序について検討した.

対象および方法

対象は当院産科にて正期産にて出生した新生児 22 例で, 男 13 例, 女 9 例である. うち 2 例は帝王切開にて出生した. 生下時の Apgar score は 8~10 点で仮死はなく, 身体所見上チアノーゼや心雑音を認めず, 断層心エコー図にて心奇形はみられなかった.

超音波診断装置は Aloka 製 SSD-880 を用い, 探触子は UST-5213-5 (5.0 MHz) を用いた. 血流信号のカラー表示は, 探触子に近づく方向は暖色系の赤, 遠ざかる方向は寒色系の青で示され, 流速の大きいものは明るく, また, 分散の強さは緑色を混じて程度を表現した. 記録はビデオテープおよびフジインスタントカラーフィルムを用いた. 高速フーリエ変換 (FFT) を用いたスペクトラム表示のドップラー心エコー図は, Aloka 製

SSZ-95 にて M モード心エコー図, M モード心エコー図上のサンプルボリューム表示, 心電図とともに紙送り速度 100 mm/秒で記録した.

検査は安静ないし自然睡眠中に仰臥位で施行した. 探触子は胸骨左縁上部および胸骨左縁下部に置き, 断層エコー上, 左室長軸断面, 大動脈基部短軸断面, 四腔断層を描出し, 断層像および血流信号を記録した. M モード心エコー図を用いて左房・大動脈径比 (LA/Ao) も計算した.

断層ドップラー心エコー図上, 四腔断層にて心房間隔を横切る左右方向の探触子に向かうジェット状の血流を認めた場合, 心房間左右短絡陽性とした. 動脈管肺動脈端より主肺動脈にかけて, 探触子に向かう連続性あるいは拡張期の血流信号を認めた場合, 動脈管開存とした.

検査は生後 2~9 時間より開始し, 卵円孔を経由する血流信号の消失あるいは動脈管短絡血流信号の消失を確認するまで, 約 8 時間間隔で繰返し施行した.

LA/Ao 比は平均±標準偏差で示した. 有意差の検定は Student's paired t-test を用い, 危険率 5% 未満を有意とした.

結 果

1. ドップラー心エコー所見

1) 心房間左右短絡

初回検査を施行した新生児 22 例中 16 例において, 胸骨左縁下部四腔断面における断層ドップラー心エコー図上, 卵円孔を経由し, 心房間隔を横切る収縮期の細い血流ジェット (心房間左右短絡) を認めた (Fig. 1). この血流の FFT 分析では, 収縮期に右房内で探触子に向かう一方向性の広帯域の乱流ドップラーシグナルであった (Fig. 2). この心房間短絡は 16 例中 13 例では生後 9-26 時間で消失し, 3 例では生後 6 日まで認められたが, 2 ヶ月までに消失していた (Table 1).

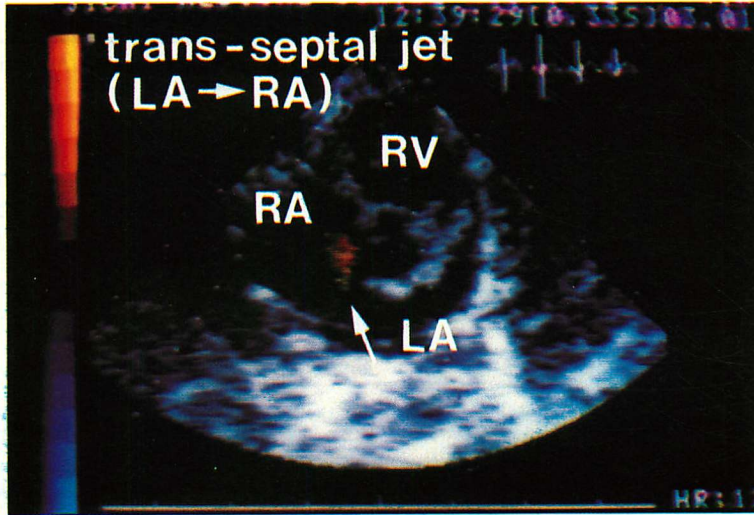


Fig. 1. Left-to-right shunt through the foramen ovale in a normal neonate demonstrated by 2-D Doppler echocardiography.

An interatrial shunt flow is observed as a transeptal jet in the right atrium.
LA=left atrium; RA=right atrium; RV=right ventricle.

Table 1. Outcome of interatrial shunts

	Initial examination (2-9 hrs)	Last examination No. (9-26 hrs) (2-6 days)	
Interatrial shunt (n=22)	Yes (16)	→ Yes	... 3
		→ No	... 13
	No (6)	→ No	... 6
			Total 22

2) 動脈管左右短絡

初回検査を施行した全例において、大動脈基部短軸断面にて主肺動脈内に、動脈管の肺動脈端より探触子に向かう拡張期ないし連続性の血流シグナル(動脈管左右短絡)を認めた。動脈管短絡血流は心房間短絡の消失と同時期(3/13)に、あるいは遅れて(10/13)消失していた。

2. 断層心エコー所見

心房間左右短絡を認める新生児では、左室長軸断面での左房は拡大し、四腔断面では心房中隔一次中隔が右房側へ突出していた。断層心エコー図

上、明らかな卵円孔の開存は認められなかった(Fig. 3).

3. Mモード心エコー所見

心房間左右短絡を認める新生児のMモード心エコー図では、右房側へ突出し、可動性に乏しく、一部に fluttering を伴う心房中隔一次中隔を認め(Fig. 4 上段)、心房間短絡が消失した時点におけるMモード心エコー図では、心房中隔一次中隔は不規則に運動していた(Fig. 5 下段).

LA/Ao 比は心房間短絡を認める時点では 1.63 ± 0.17 で、それが消失した時点では 1.43 ± 0.12 に減少していた。心房間短絡が継続して認められる児でも、 1.55 ± 0.16 から 1.16 ± 0.21 と減少傾向を認めた。一方、心房間短絡を認めない新生児では、 1.33 ± 0.18 から 1.35 ± 0.10 と、ほとんど変化していなかった(Table 2).

考 察

今回の結果から、正常新生児の大多数(16/22)において、卵円孔を経由する一過性の心房間左右

Table 2. Mean values and standard deviations of the LA/Ao ratios

Interatrial shunt	No.	Left atrial/aortic dimension ratio (LA/Ao ratio)		
		Initial examination (2-9 hrs)	(9-26 hrs)	Last examination (2-6 days)
Yes	3	1.55±0.16		1.16±0.21
Yes → No	13	1.63±0.17	→ 1.43±0.12*	1.28±0.15*
No	6	1.33±0.18		1.35±0.10

Existence of an interatrial shunt and the measuring times are specified.

*p<0.01 compared with initial examination.

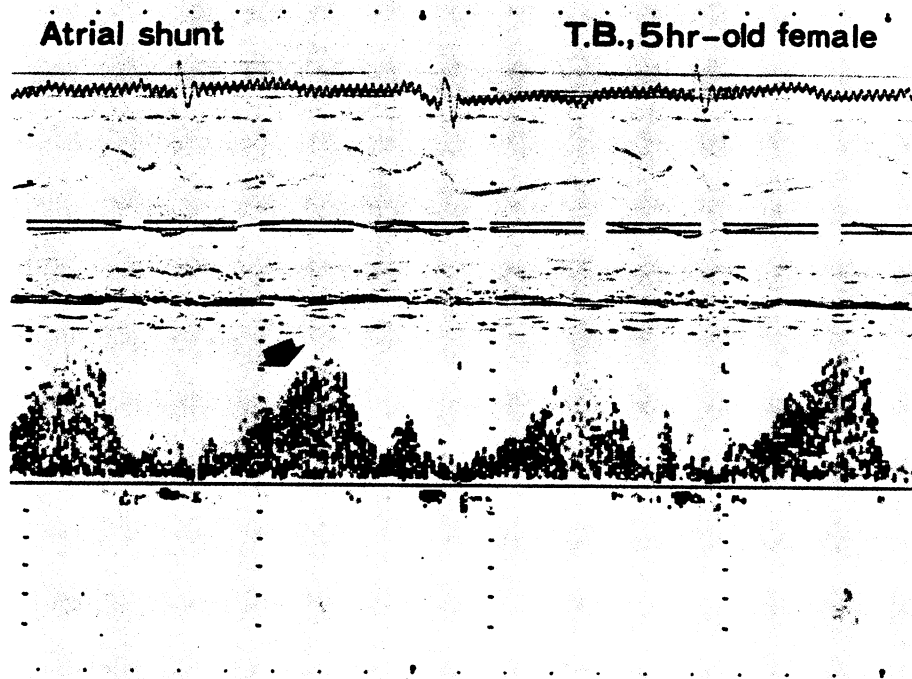


Fig. 2. Pulsed Doppler recordings of interatrial shunt.

A turbulent flow with late systolic acceleration toward the transducer is shown.

短絡の存在が明らかとなった。

新生児期早期は肺血管抵抗の減少, 肺血流の増大に伴い, 左房に還流する肺静脈血の増大する時期である⁴⁾。一方, この時期の左室はコンプライアンスが低く, 臍動脈結紮により後負荷が増大するため, 量負荷に対する左室の対応に限界があるとされている⁷⁾。このため, 動脈管左右短絡が比

較的多量と思われる生後早期の時期には左室拡張末期圧が増大していると考えられ, これは左房の拡大あるいは LA/Ao 比の増大としてある程度評価が可能である⁸⁾。

卵円孔が機能的に閉鎖する機序は, 左房に還流する肺静脈血が増大することによる左房圧上昇にあるためとされている⁴⁾。しかしこの時期の正常

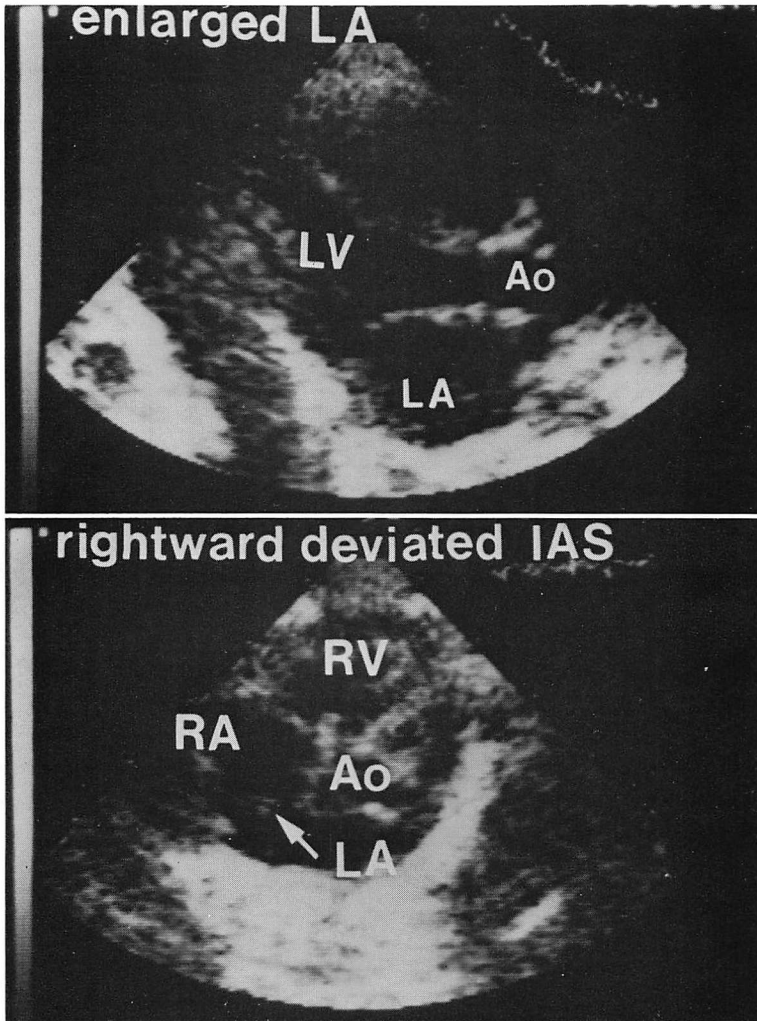


Fig. 3. Two-dimensional echocardiograms of the parasternal long-axis (top) and parasternal 4-chamber (bottom) views in a neonate with an interatrial shunt.

The enlarged left atrium and the rightward deviation of the interatrial septum are shown.

LA=left atrium; LV=left ventricle; Ao=aorta; RA=right atrium; RV=right ventricle; IAS=interatrial septum.

新生児における心房間左右短絡について断層ドップラー法を用いた報告はない。

この心房間左右短絡の出現機序については、①この時期には断層ドップラー法による主肺動脈内の血流分析から、全例、動脈管での左右短絡が認められている。②心房間短絡を認める時点では

断層心エコー図上、左房は拡大し、心房中隔一次中隔は右房へ突出していた。したがって、この心房間短絡はコンプライアンスが低い左室に肺静脈還流が増大し、左房圧が上昇した結果、心房中隔が右房側へ伸展され、卵円孔が開いて生じたものと考えられる。

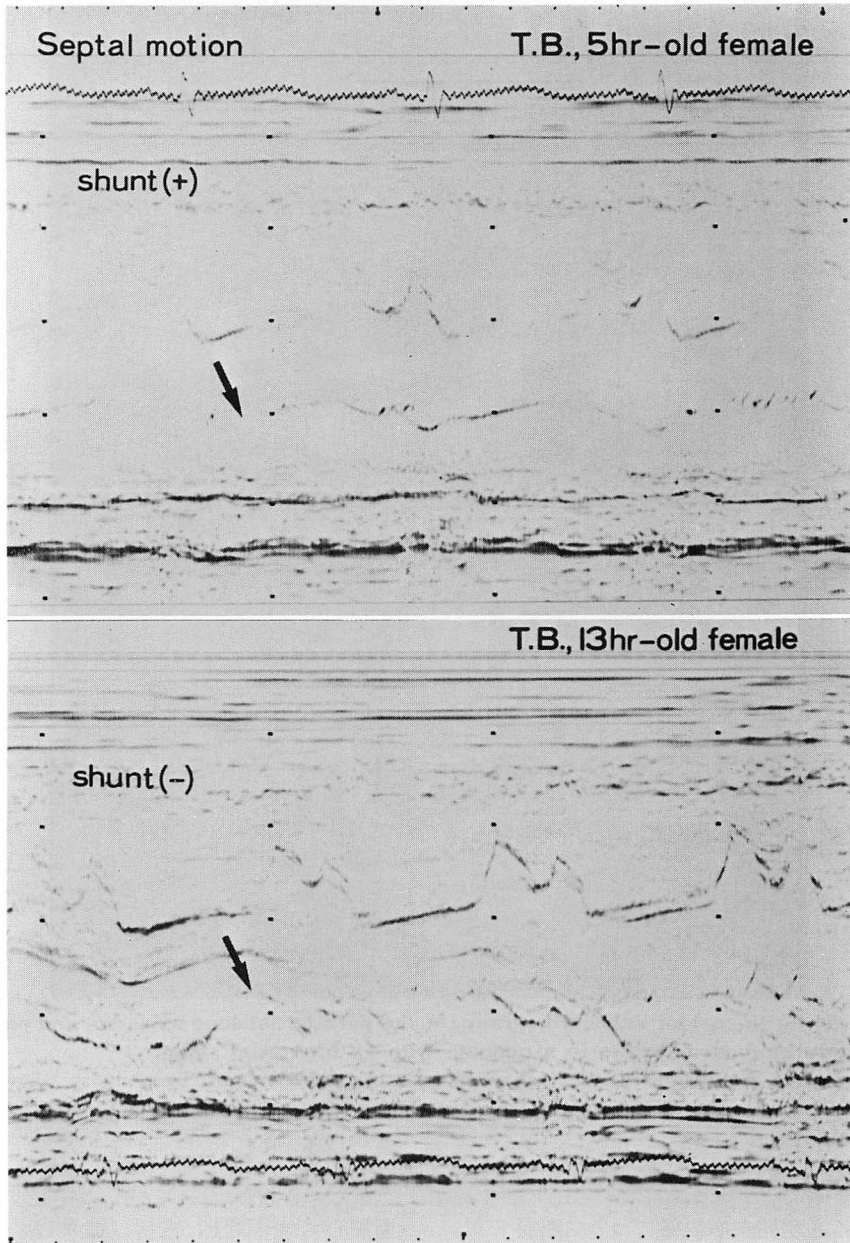


Fig. 4. M-mode echocardiograms of the septum primum in neonates with (top) and without (bottom) interatrial shunt.

The immobile rightward deviation of the interatrial septum with occasional systolic fluttering (top) and the mobile interatrial septum (bottom) are shown.

この血流の生理的意義については明らかではない。しかしながら、新生児期早期の左室の前負荷を軽減することにより左心不全を予防する、あるいは左房圧上昇による肺うっ血を軽減し、呼吸不全を予防すると考えられ、心房間左右短絡は、胎児型循環から成人型循環への移行の過程で生じる生理的現象と考えられる。

心房間短絡が6日以上持続した3例については、例数が少なく詳細な検討は不能であるが、新生児期早期の断層エコー図、Mモード心エコー図所見は他の心房間短絡陽性例と差がなく、またそれらのうち2例では、1ヵ月の時点で心房間短絡は消失していた。他の1例では、1ヵ月の時点で、断層エコー図にて心房中隔欠損を認め、断層ドップラーにて心房間短絡が描出されたが、2ヵ月後の再検では欠損孔、短絡血流ともに消失していた。心房中隔欠損の自然閉鎖の報告もあり⁹⁾、これらの3例では、乳児期のごく早期に小さな心房中隔欠損が自然閉鎖したものと考えられる。

心房間短絡を認めていない6例では、検査を開始した時期は生後5~9時間で、短絡を認めた児と差がない。しかしながら心房間短絡の消失は早いもので生後9時間より観察されていることから、初回検査のタイミングが関係している可能性がある。また、一方で診断装置の能力上、微細な短絡を検出していない可能性もある。帝王切開で出生した2例はともに心房間短絡を認めていない。帝王切開で出生した児では alveolar lung fluid の排出が不十分のため、生後早期に経膈分娩の児より低酸素状態にあるとされる¹⁰⁾。この低酸素状態が肺動脈圧に影響し、動脈管短絡血流量が比較的少なく、左房圧の上昇が軽度であった可能性がある。

心房中隔の運動は心房間の圧較差を反映し、心時相との関係はMモード心エコー図にて観察することが可能である¹¹⁾。今回の検討で、断層心エコー図上、新生児期早期に心房間短絡を認めた全例で、心房中隔が右房側へ突出している像が得られた。心房間短絡を伴った新生児におけるMモ

ード心エコー図では、収縮期に一致して一部に心房一次中隔の fluttering を認めた。これは、卵円孔を介して短絡が生じた際に中隔が振動したものと考えられる。動脈管短絡と心房中隔左右短絡が消失した時点では、Mモード心エコー図上、心房中隔は比較的可動性を増している。

Kupferschmid らは心房間右左短絡を認める新生児で、Mモード心エコー図上、心房中隔が特徴的な運動をすると報告している¹¹⁾。心房間右左短絡は三尖弁閉鎖などの先天性心疾患、胎児循環遺残や啼泣時の正常新生児に認められると報告されているが⁴⁾、今回はこれらの異常児について検討しておらず、検査はすべて安静時、睡眠中になされており、右左短絡は認めていない。

結 論

1. 正常新生児22例に対し、断層ドップラー法を用い、生後2~9時間より経時的に心房間短絡と動脈管短絡を観察した。
2. 16例に心房間左右短絡を認め、このうち13例では生後9~26時間で短絡は消失し、残り3例では2ヵ月までに消失が確認された。
3. 初回検査時、動脈管左右短絡は全例に認められ、心房間短絡を認める新生児では断層心エコー図にて左房拡大と心房中隔の右房側への偏位、Mモード心エコー図にて左房/大動脈径比が増大していた。
4. この新生児期に認められた一過性の心房間短絡は、多量の動脈管短絡により左房圧が上昇し、卵円孔が伸展されて開いた結果生じたものと考えられた。この短絡は胎児型循環から成人型循環への移行期に生じる生理的血管動態の一つと考えられた。

要 約

正常新生児22例に対し、断層ドップラー心エコー図を用いて、出生早期(生後2~9時間)より経時的に心房間短絡および動脈管短絡血流を観察した。

1. 断層ドップラー上, 16例に心房中隔を横切るジェットとして左右短絡を認め, 13例でこの短絡は生後9~26時間で消失し, 残り3例では2ヵ月までに消失したことが確認された. 動脈管左右短絡は初回検査時には全例で認められており, 心房間短絡と同時(3/13)あるいはより遅れて(10/13)消失した.

2. 断層心エコー図上, この心房間短絡を認めた新生児では, 左房は拡大し, 心房中隔は右房側へ突出していた.

3. Mモード心エコー図上, 心房間短絡を認める新生児では, 心房中隔は右房側へ突出して可動性に乏しく, 左房径/大動脈径の比は増大していた. 心房間短絡が消失した時点では心房中隔は不規則に運動し, この比は減少した.

新生児期早期で動脈管がまだ開存している時期に認められる心房間短絡は, コンプライアンスが低い左室に多量の肺静脈血が還流した結果, 左室末期圧, したがって左房圧が上昇し, 卵円孔が伸展されて生じ, 胎児型循環から成人型循環への移行期における生理的血行動態の1つと考えられた. 生後6日以後, 短絡が持続していた3例では, 2ヵ月までに短絡が消失しており, 小さな心房間欠損の自然閉鎖が考えられた.

文 献

- 1) Yanagisawa M, Yano S, Shiraishi H, Nakajima Y, Kuramatsu T, Itoh K, Suzuki O: Application of two-dimensional Doppler echocardiography to the diagnosis of congenital heart diseases in infancy. *J Cardiovasc Ultrasonogr* 3: 317-324, 1984
- 2) Suzuki Y, Kambara H, Kadota K, Tamaki S, Yamazato A, Nohara R, Osakada G, Kawai C, Kubo S, Karaguchi T: Detection of intracardiac shunt flow in atrial septal defect using a real-time two-dimensional color-coded Doppler flow imaging system and comparison with contrast two-dimensional echocardiography. *Am J Cardiol* 56: 347-350, 1985
- 3) Omoto R, Yokote Y, Takamoto S, Kyo S, Ueda K, Asano H, Namekawa K, Kasai C, Kondo Y, Koyano A: The development of real-time two-dimensional Doppler echocardiography and its clinical significance in acquired valvular diseases: With special reference to the evaluation of valvular regurgitation. *Jpn Heart J* 25: 325-340, 1984
- 4) Adams FH: Fetal and neonatal circulations. *in Moss' Heart Disease in Infants, Children, and Adolescents* (ed by Adams FH, Emmanouilides GC). Williams & Wilkins, Baltimore & London, 1983, p 11-17
- 5) Rudolph AM, Mayer FE, Nadas AS, Gross RE: Patent ductus arteriosus: A clinical and hemodynamic study of 23 patients in the first year of life. *Pediatrics* 22: 892-904, 1958
- 6) 七五三秀昭, 許 俊鋭, 尾本良三, 高索映子, 小林俊樹, 宮路 太: 未熟児・新生児の動脈管開存症診断におけるドップラ断層の意義. *日超医講演論文集* 44: 283-284, 1984
- 7) Romero TE, Friedman WF: Limited left ventricular response to volume overload in the neonatal period: A comparative study with the adult animal. *Pediatr Res* 13: 910-915, 1979
- 8) Daniels O, Hopman JCW, Stoelinga GBA, Busch HJ, Peer PGM: Doppler flow characteristics in the main pulmonary artery and the LA/Ao ratio before and after ductal closure in healthy newborns. *Pediatr Cardiol* 3: 99-104, 1982
- 9) Ghisla RP, Hannon DW, Meyer RA, Kaplan S: Spontaneous closure of isolated secundum atrial septal defect in infants: An echocardiographic study. *Am Heart J* 109: 1327-1333, 1985
- 10) Harris AP, Sendak MJ, Domham RT: Changes in arterial oxygen saturation immediately after birth in the human neonate. *J Pediatr* 109: 117-119, 1986
- 11) Kupferschmid C, Lang D: The valve of the foramen ovale in interatrial right-to-left shunt: Echocardiographic cineangiographic and hemodynamic observations. *Am J Cardiol* 51: 1489-1494, 1983