

大動脈根部心エコー図を利用した左室等容拡張期の評価

Left ventricular isovolumic relaxation time estimated by the aortic root echocardiogram

海野 知之
塔間 陽一
阿武 義人
岡田 和好
末次 正治
田中 伸明
小野 史朗
領家 勉
松崎 益徳
楠川 禮造

Tomoyuki UNNO
Yoichi TOMA
Yoshito ANNO
Kazuyoshi OKADA
Masaharu SUETSUGU
Nobuaki TANAKA
Shiro ONO
Tsutomu RYOKE
Masunori MATSUZAKI
Reizo KUSUKAWA

Summary

Dual echocardiogram was recorded simultaneously with phonocardiogram (PCG) to analyze the isovolumic relaxation time (IRT) of the left ventricle (LV) in 85 patients with various heart diseases and in 23 normal subjects. The measurements used were time intervals from the onset of the aortic component of the second heart sound (IIA) to the onset of the posterior deflection of the posterior aortic wall in the aortic root echocardiogram (X) (IIA-X interval), and to the onset of the most rapid opening motion of the anterior mitral leaflet (D') (IIA-D' interval) during early diastole.

1. The IIA-X interval was directly proportional to the IIA-D' interval in the entire study population.

2. The IIA-X interval was prolonged with advancing age in normal subjects.

3. The IIA-X interval was significantly increased in patients with hypertensive heart disease, old myocardial infarction, hypertrophic cardiomyopathy, and dilated cardiomyopathy, but significantly decreased in patients with mitral stenosis.

Thus, the IIA-X interval, which was measured easily and noninvasively from the aortic root echocardiogram is a reliable indicator of the isovolumic relaxation time of the left ventricle, as well as of the IIA-D' interval.

Key words

Isovolumic relaxation time

Left ventricle

Aortic root echocardiogram

山口大学医学部 第二内科
宇部市大字小串 1144 (〒755)

The Second Department of Internal Medicine, Yamaguchi University School of Medicine, Kogushi 1144, Ube 755

Received for publication December 5, 1986; accepted January 16, 1987

序 論

心機能評価に際して, 心時相分析は有力な方法であり, 従来より数多くの研究報告がなされている¹⁾. 心時相分析の非観血的方法は, 心電図・心音図・頸動脈波・心尖拍動図等に基づいてなされていたが, 近年, 心エコー図法の発達により, より直接的で正確な測定が可能になった²⁾.

心エコー図法による左室等容拡張期 (isovolumic relaxation time: IRT) の測定は, 心音図上 II 音大動脈成分開始点 (IIA 点), または dual echocardiogram 上, 大動脈弁閉鎖点から僧帽弁前尖エコーの急峻な開放開始点 (D' 点) に至る時間をもってなされていた^{3,4)}. Strunk ら⁵⁾は, 左室拡張早期における大動脈後壁エコーの後方運動開始点 (X 点) が僧帽弁開放開始の時期と一致することを報告しており, 今回 dual echocardiography を用いることにより, 心音図上 IIA 点より大動脈根部エコー図上の X 点までの時間 (IIA-X 時間) を求め, これと IIA-D' 時間との関係, および各種心疾患患者における IIA-X 時間について検討した.

対象と方法

対象は平均年齢 35 歳 (16-58 歳) の正常群 23 例を含む各種心疾患患者計 108 例で, Table 1 に示した如くである.

東芝製 SSH-11A あるいは 40A を用いて左室長軸断層図を描出し (Fig. 1 左上段), この位置にて大動脈根部方向の超音波ビーム (A) と僧帽弁方向の超音波ビーム (M) を設定し, dual echocardiogram を安静呼吸停止時に, 心電図・心音図と同時に, 紙送り速度 100 mm/sec にて strip chart に記録した (Fig. 1 左下段).

心音図上, II 音大動脈成分開始点 (IIA 点) より僧帽弁前尖エコーの急峻な開放開始点 (D' 点) までの時間 (IIA-D' 時間), および IIA 点より大動脈後壁エコーの後方運動開始点 (X 点) までの時間 (IIA-X 時間) を連続 3 心拍より求めた

Table 1. Study population

Group	n	Age (years)
Normal subjects	23	35±15
≥30 years old	12	47±18
<30 years old	11	21±5
Hypertension	16	49±15
Angina pectoris	10	53±6
Old myocardial infarction	15	53±8
Hypertrophic cardiomyopathy	13	50±13
Dilated cardiomyopathy	9	53±14
Mitral stenosis	13	51±15
Aortic regurgitation	9	55±14

Values are means±SD.

(Fig. 1 右).

統計処理は t-test を行い, $p < 0.05$ をもって有意とした.

結 果

対象全例における IIA-X 時間と IIA-D' 時間の関係を Fig. 2 に示す. 両者の間に (IIA-X 時間) = $0.888 \times (\text{IIA-D' 時間}) + 14.4$ の有意な ($r = 0.92$, $p < 0.01$) 正相関関係を認めた. 正常群において, IIA-X 時間と年齢の間に有意な ($r = 0.77$, $p < 0.01$) 正相関関係を認め, 年齢の増加とともに IIA-X 時間は延長した (Fig. 3).

Fig. 4 に正常群および各種心疾患群における IIA-X 時間の分布を示す. 正常群 (N) 23 例において IIA-X 時間は 82.7 ± 13.5 msec (mean±SD) であった. 30 歳以上の正常群 12 例 (平均年齢 47 歳) の IIA-X 時間は 92.8 ± 9.7 msec であり, これを対照として各種心疾患群の IIA-X 時間と比較した場合, 高血圧症群 (HT) 111.3 ± 19.2 msec, 陳旧性心筋梗塞症群 (MI) 111.1 ± 17.3 msec, 肥大型心筋症群 (HCM) 109.7 ± 19.1 msec, 肥大型心筋症群 (CCM) 117.0 ± 15.9 msec, 大動脈弁閉鎖不全症群 (AR) 107.3 ± 20.7 msec と, いずれの群においても有意に延長していた. 僧帽弁狭窄症群 (MS) では 76.0 ± 12.8 msec と有意な短縮を認めたが, 狭心症群 (AP) においては有意差を認め

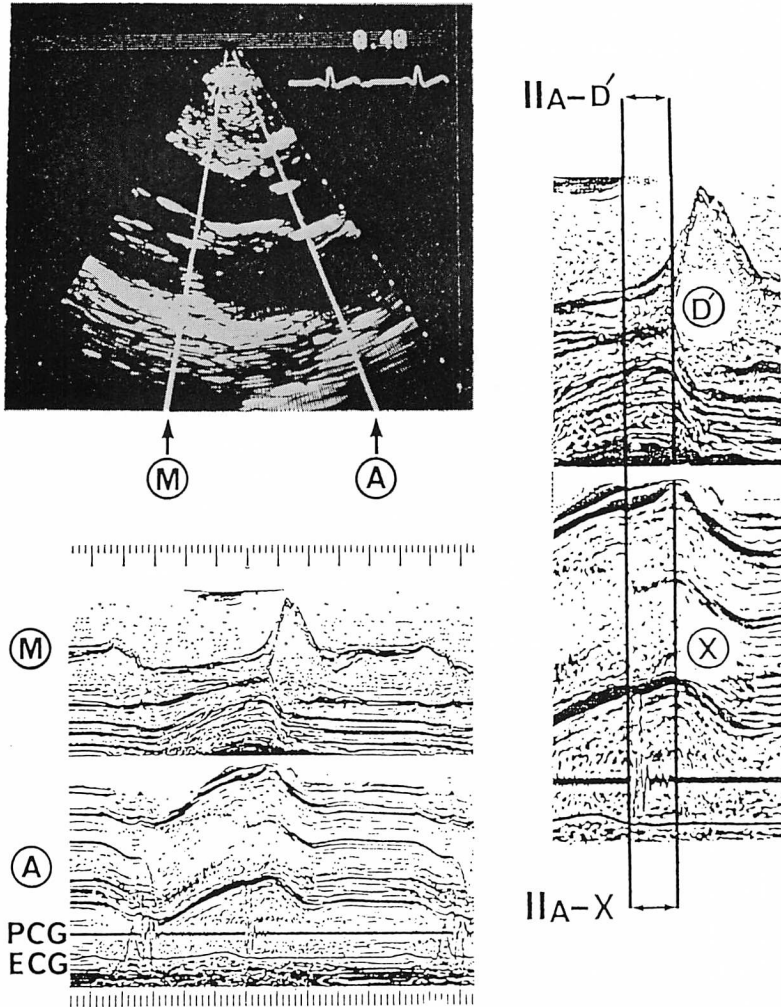


Fig. 1. Representative two-dimensional and dual echocardiograms demonstrating the method of measuring IIA-X and IIA-D' intervals.

Two white lines in the two-dimensional echocardiogram indicate the directions of the ultrasonic beams for recording dual echograms of the aortic (A) and mitral (M) valves. Right panel shows the method of measurement.

PCG=phonocardiogram; ECG=electrocardiogram; D'=the onset of the most rapid opening motion of the anterior mitral leaflet; X=the onset of posterior deflection of the posterior aortic wall.

なかった。

考 接

左室等容拡張期は II 音大動脈成分開始点 (IIA 点) に一致した大動脈弁閉鎖点から始まり、左室

圧と左房圧の交差時点以後、僧帽弁開放開始までの時間として定義され、以後、左房から左室への血液流入が始まる。従来より、心尖拍動図 (ACG) により等容拡張期の非観血的評価が行われ、IIA 点または心尖拍動図上の inward isovolumic re-

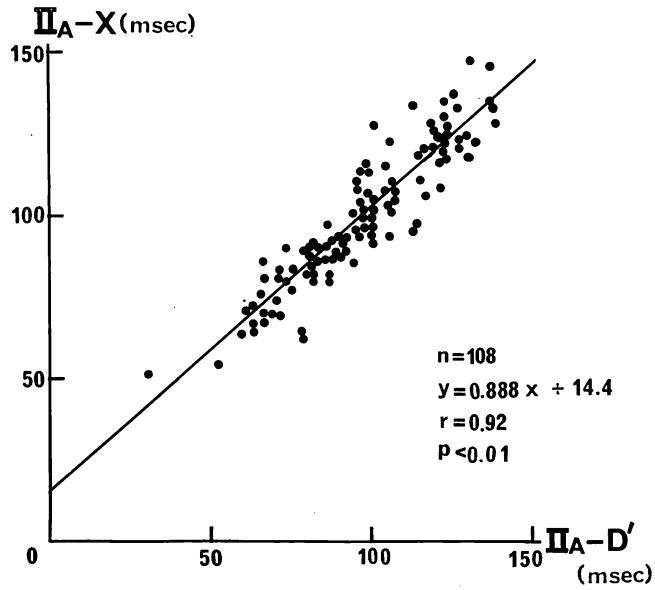


Fig. 2. Relationship between IIA-X and IIA-D' intervals in entire study population.

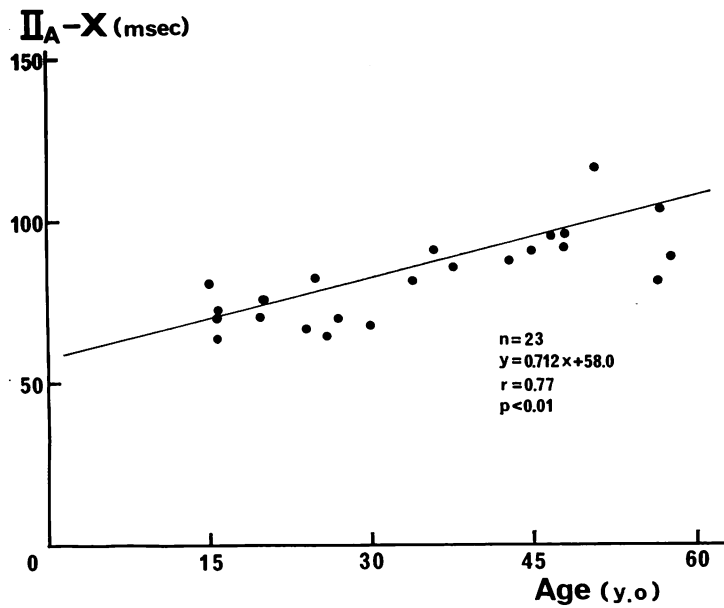


Fig. 3. Correlation between IIA-X interval and age in normal subjects.

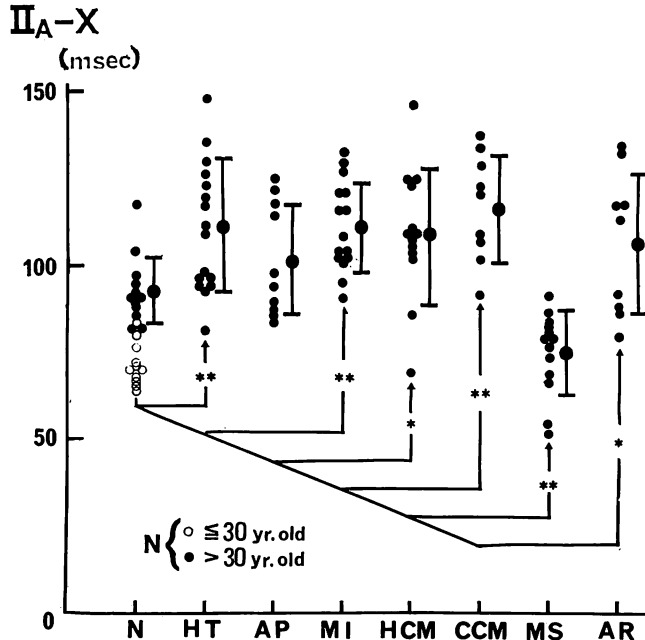


Fig. 4. IIA-X intervals in normal subjects (N) and patients with hypertensive heart disease (HT), angina pectoris (AP), old myocardial infarction (MI), hypertrophic cardiomyopathy (HCM), congestive cardiomyopathy (CCM), mitral stenosis (MS), and aortic regurgitation (AR).

* $p < 0.05$ vs normal subjects aged over 30; ** $p < 0.01$ vs normal subjects aged over 30.

laxation wave から O 点に至る時間が測定されてきた。しかしながら、O 点は左室圧の nadir に約 20 msec 先行し⁶⁾、僧帽弁完全開放後平均 14 msec に発生し、これは rapid ventricular filling phase に相当する⁷⁾。

近年、急速に発達した心エコー図法により僧帽弁運動の観察が容易になり、等容拡張期の測定に有用な方法となった。Rubenstein ら⁸⁾は左室圧と肺動脈楔入圧の交差と僧帽弁前尖の運動を検討し、心内圧交差が僧帽弁前尖の急峻な開放開始点 (D' 点) とほぼ同時に始まり、D' 点に 27~30 msec 先行したと報告し、D' 点を僧帽弁の開放開始点ならびに等容拡張期の終了点と見なした。一方、Strunk ら⁹⁾は大動脈根部エコー図上、大動脈後壁運動は左房動態をよく反映し、左室拡張早期における大動脈後壁の後方運動開始点 (X 点) が

僧帽弁開放開始に一致することを報告した。また Laniado ら⁸⁾は麻酔開胸犬において、僧帽弁前尖の開放運動と僧帽弁血流の開始がほぼ同時であることを認めている。以上より X 点は心内圧交差点および D' 点とほぼ一致すると考えられ、今回、IIA-X 時間と IIA-D' 時間の間に有意な正相関係を認めたことより、X 点も D' 点と同様に等容拡張期の終了点と見なしうる事が示唆された。

D' 点の検出困難な例は多々あり、特に老人においてこの傾向は著しく、超音波ビーム方向によってエコーが僧帽弁のどの場所をとらえているかにより、D' 点は時間的に変化してくる⁹⁾。

等容拡張期の時相における左室圧の変化を指数関数にて近似した場合¹⁰⁾、

$$P_1 = P_0 \cdot \exp(-t/T)$$

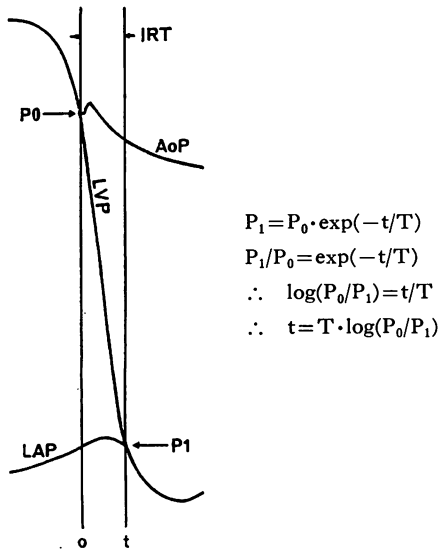


Fig. 5. Pressure events in the aorta, left ventricle, and left atrium during the isovolumic relaxation phase and exponential fitting of left ventricular pressure decay.

AoP=aortic pressure; LVP=left ventricular pressure; LAP=left atrial pressure; P_0 =aortic closing pressure; P_1 =left ventricular pressure at the intersection of LVP and LAP; t =isovolumic relaxation time; T =time constant.

ただし P_1 =心内圧交差点における左室圧,

P_0 =左室収縮末期圧,

T =時定数,

t =IRT

となり, これより

$t = T \cdot \log(P_0/P_1)$

が導かれる (Fig. 5). 砂川ら¹¹⁾によれば, P_0 は平均大動脈圧に近く, また P_1 は左房圧波形上 V 波に近いことより, 左室等容拡張期は時定数・動脈圧及び左房圧の影響を大きく受けることになる。

Harrison ら¹²⁾は等容拡張期が年齢とともに増大する傾向を認めているが, 今回, 正常群において IIA-X 時間は年齢とともに延長した。広田ら¹³⁾の報告の如く, 左室圧下降速度は年齢とともに減少し(時定数は増加), これが加齢による等容拡張期の増加の重要な一因と考えられる。

陳旧性心筋梗塞症群・肥大型心筋症群, および拡大型心筋症群において IIA-X 時間は有意に延長したが, これも左室圧下降時の時定数の増加が関係していると考えられ, 高血圧症群における IIA-X 時間の延長は, 時定数の増加傾向のみならず, 動脈圧 (aortic closing pressure) の増加も影響していると考えられる¹³⁾。広田¹³⁾は僧帽弁狭窄症において時定数の延長を認めたが, 今回 IIA-X 時間は有意に短縮しており, 左房圧の増加が大にかかわっていると考えられる。今回, 狭心症群において IIA-X 時間の有意な延長を認めなかったが, 中には増加傾向を示す例があり, 左室弛緩特性が障害されている症例の存在が示唆された。

大動脈弁閉鎖不全においては左室等容拡張時間そのものは存在しないが, 今回, IIA-X 時間は有意に延長していた。左室内血流異常・左室弛緩特性の障害等が関係しているかもしれない。

今後, 左房左室圧交差点と X 点の時間関係および各種心疾患における IIA-X 時間と動脈圧・左房圧・左室圧下降速度(時定数)との相互関係について検討したい。

要 約

各種心疾患における左室等容拡張期 (IRT) を評価するために, 正常群 23 例および心疾患患者 85 例に対し, 心音図と dual echocardiogram を同時に記録し, 心音図上 II 音大動脈成分開始点 (IIA) より左室拡張早期における大動脈後壁エコーの後方運動開始点 (X 点), および僧帽弁前尖エコーの急峻な開放開始点 (D' 点) に至る時間 (IIA-X 時間, IIA-D' 時間) を測定し, 両者の関係および各種心疾患患者における IIA-X 時間について検討した。

1. 全症例における IIA-X 時間と IIA-D' 時間の間に有意な正相関関係を認めた。

2. 正常群において IIA-X 時間は加齢とともに延長した。

3. IIA-X 時間は, 正常群に比し, 高血圧症

群・陳旧性心筋梗塞症群・肥大型心筋症群および拡大型心筋症群においては有意に延長し、僧帽弁狭窄症群において有意に短縮していた。

IIA-X 時間は若干の差はあるものの、IIA-D' 時間と同様な変化を示し、左室 IRT の評価において簡便かつ有用な方法と考えられた。

文 献

- 1) Tavel ME: Clinical Phonocardiography and External Pulse Recording. 3rd ed, Year Book Med Publ, Chicago, 1978
- 2) Feigenbaum H: Echocardiography. 4th ed, Lea & Febiger, Philadelphia, 1986
- 3) Rubenstein JJ, Pohost GM, Dinsmore RE, Harthorne JW: The echocardiographic determination of mitral valve opening and closure. *Circulation* **51**: 98, 1975
- 4) Kurata E, Fujino T, Kanaya S, Ito M, Fujino M, Yamada K, Hamanaka Y, Kinoshita R, Ueno T: Isometric contraction and relaxation times of the left ventricle in patients with myocardial infarction measured by bidirectional echocardiography. *J Cardiogr* **9**: 65, 1979.
- 5) Strunk BL, Fitzgerald JW, Lipton M, Popp RL, Bany WH: The posterior aortic wall echocardiogram: Its relationship to left atrial volume change. *Circulation* **54**: 744, 1976
- 6) Manolas J, Rutishauser W, Wirz P, Arbenz U:

Time relation between apex cardiogram and left ventricular events using simultaneous high-fidelity tracings in man. *Br Heart J* **37**: 1263, 1975

- 7) Prewitt T, Gibson D, Brown D, Sutton D: The "rapid filling wave" of the apex cardiogram: Its relation to echocardiographic and cineangiographic measurements of ventricular filling. *Br Heart J* **37**: 1256, 1975
- 8) Laniado S, Yellin E, Kotler M, Levy L, Stadler J, Terdiman R: A study of the dynamic relations between the mitral valve echogram and phasic mitral flow. *Circulation* **51**: 104, 1975
- 9) Hada Y, Sakamoto T, Amano K, Yamaguchi T, Ishimitsu T, Takenaka K: Echocardiographic study of mitral and tricuspid valve openings in normal subjects. *J Cardiogr* **11**: 1181, 1981
- 10) Weiss JL, Frederiksen JW, Weisfeldt ML: Hemodynamic determinants of the time-course of fall in canine left ventricular pressure. *J Clin Invest* **58**: 751, 1976
- 11) Sunagawa K, Maughan WL, Sagawa K: Optimal arterial resistance for the maximal stroke work studied in isolated canine left ventricle. *Circ Res* **56**: 586, 1985
- 12) Harrison TR, Dixon K, Russel RO Jr, Bidwai PS, Coleman HN: The relation of age to the duration of contraction, ejection, and relaxation of the normal human heart. *Am Heart J* **67**: 198, 1964
- 13) Hirota Y: A clinical study of left ventricular relaxation. *Circulation* **62**: 756, 1980