

## 初回下壁梗塞例の慢性期における運動時前胸部 ST 低下の意義

## Exercise-induced precordial ST depression in patients with prior inferior myocardial infarction with single vessel disease

片岡 一  
大窪 利隆\*  
中村 一彦\*  
橋本 修治\*

Hajime KATAOKA  
Toshitaka OHKUBO\*  
Kazuhiko NAKAMURA\*  
Shuji HASHIMOTO\*

### Summary

We investigated the mechanisms of exercise-induced precordial ST depression in prior inferior myocardial infarction in single vessel disease, and attempted to differentiate ST depression in single vessel from multivessel disease.

Subjects were categorized as; Group I (n=18), with inferior myocardial infarction and single vessel disease without (n=11; Ia) and with (n=7; Ib) exercise-induced precordial ST depression and group II (n=10), inferior myocardial infarction with multivessel disease. The subjects were examined using 12-lead exercise ECG, stress Tl-201 myocardial imaging and stress radionuclide ventriculography.

Compared to group Ia, exercise-induced precordial ST depression in group Ib was associated with extensive infarction extending into the inferoseptal left ventricular wall by Tl-201 myocardial imaging. Worsening of septal wall motion was also more frequently observed on stress radionuclide ventriculography. For detecting multivessel disease in prior inferior myocardial infarction, exercise ECG and radionuclide ventriculography had poor specificity and predictive value compared to stress Tl-201 myocardial imaging.

We conclude that exercise-induced precordial ST depression observed in patients with prior inferior myocardial infarction due to single vessel disease reflects a peri-infarction ischemia in the inferoseptal wall of the left ventricle. Great caution is necessary when predicting multivessel disease in prior inferior myocardial infarction using exercise ECG. Stress Tl-201 myocardial imaging is the most accurate diagnostic means for this purpose.

---

大分医科大学 第二内科  
大分県大分郡挾間町医大ヶ丘 1-1506 (〒879-56)  
\*鹿児島大学医学部 第二内科  
鹿児島市宇宿町 1208-1 (〒890)

The Second Department of Internal Medicine, Medical College of Oita, Idaigaoka 1-1506, Hazamacho, Oita-gun, Oita 879-56

\*The Second Department of Internal Medicine, Kagoshima University, Usuku-cho 1208-1, Kagoshima 890

Received for publication February 22, 1988; accepted April 16, 1988 (Ref. No. 35-PS49)

**Key words**

Inferior myocardial infarction

Exercise-induced precordial ST depression

Nuclear cardiology

## はじめに

初回心筋梗塞後患者における負荷心電図上の非梗塞部 ST 低下は多枝病変例に多く, 梗塞再発や心室細動, 突然死の合併頻度が高いため, 予後不良の徴候とされている<sup>1-3)</sup>, 我々は先に, 責任冠動脈以外に有意狭窄のない一枝病変心筋梗塞患者例について運動負荷心電図における非梗塞部 ST 低下に関し検討し<sup>4)</sup>, 下壁心筋梗塞患者の運動負荷 12 誘導心電図では, 前胸部 V<sub>1</sub>-V<sub>4</sub> 誘導での ST 低下出現が少なくないことを指摘した. 急性下壁梗塞での前胸部 ST 低下に関する研究は従来数多くみられるが, 下壁梗塞の慢性期における負荷心電図上の前胸部 ST 低下についての研究は少ない. 一方, 核医学的手法としての thallium (Tl)-201 心筋イメージならびに心プールイメージは, 虚血巣の拡がりの判定や, 負荷に伴う可逆性心筋虚血の存在を診断する上に高い評価を有する. これらの点から, 本研究では, 一枝病変下壁梗塞患者の運動負荷心電図でみられる前胸部 ST 低下の機序について, 核医学的所見と対比しつつ分析を加えるとともに, かかる症例と多枝病変下壁梗塞との心電図学的, 核医学的鑑別点について検討した.

## 対象および方法

研究対象と運動負荷の終点を **Table 1** に示す. 対象は臨床症状, 血清酵素値の変動, 選択的冠動脈造影にて診断の確定した右冠動脈病変による初回下壁梗塞症例である. 安静時に誘導心電図上, すでに前胸部 V<sub>1</sub>-V<sub>4</sub> 誘導の ST-T 変化を有する症例, 伝導障害を有する症例, 左室あるいは右室肥大症例は除外した. 冠動脈造影所見と負荷心電図の前胸部 ST 低下の有無により, 対象を以下に述べる 3 群に分類した.

すなわち, 一枝病変下壁梗塞で, 負荷心電図上, 前胸部 ST 低下のない 11 例 (Ia 群), 前胸部 ST 低下を示す 7 例 (Ib 群), ならびに多枝病変下壁梗塞の 10 例 (II 群) である. II 群は全例, 左前下行枝病変を有し, 二枝病変 7 例, 三枝病変 3 例であった. II 群のうち, 前胸部 ST 低下は 7 例にみられた. 負荷による最大到達心拍数は各群間で差はなかった. 胸痛の出現は II 群で多い傾向にあったが, 他群と有意差はなかった.

既報<sup>4)</sup>に準じて, 仰臥位エルゴメーター使用による symptom-limited の亜最大運動負荷を加え, 運動負荷 12 誘導心電図, 運動負荷 Tl-201 心筋イメージ, 運動負荷心プールイメージを記録し

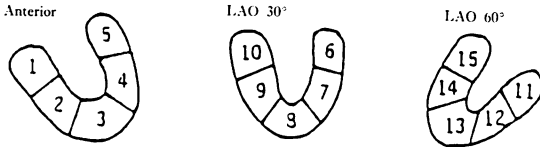
**Table 1. Clinical data of subjects**

	Group Ia (N=11)	Group Ib (N=7)	Group II (N=10)
Age (years)	58.1±8.5	56.4±10.1	60.3±6.04
Male/Female	9/2	7/0	6/4
Peak heart rate (/min)	117.2±11.9	124.3±13.7	114.3±16.7
Chest pain (n)	0	2	5
Fatigue or dyspnea (minutes)	4	3	3

Group Ia=Inferior old myocardial infarction (OMI) with single-vessel disease having no exercise-induced precordial ST depression.

Group Ib=Inferior OMI with single-vessel disease accompanied by exercise-induced precordial ST depression.

Group II=Inferior OMI with multi-vessel disease.

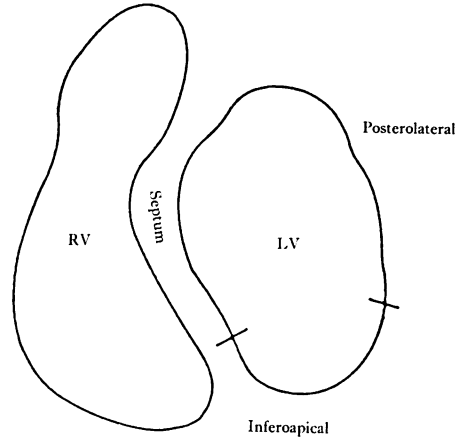


**Fig. 1. Schematic representations of the myocardial segments in T1-201 myocardial images.**  
ANT=anterior; LAO=left anterior oblique view.

た。負荷心電図は負荷 T1-201 心筋イメージング施行時に Mason-Likar の方法<sup>5)</sup>に準じて記録した。Ellestad ら<sup>6)</sup>の診断基準により ST 低下の有無を判定した。すなわち、PQ interval を基準線として、任意の誘導における 1 mm 以上の horizontal あるいは downsloping の ST 低下、あるいは J point より 0.06 秒における 1.5 mm 以上の uprising の ST 低下を陽性とした。

負荷 T1-201 心筋イメージは負荷直後像と 3~4 時間後の再分布像を正面、左前斜位 30 度、60 度の三方向で撮像し、えられた心筋イメージを、セグメント分類に従って Fig. 1 のごとく、各方向のおおの 5 つのセグメントの計 15 セグメントにわけ、陰影欠損、再分布の有無を視覚的に評価した。負荷直後の虚血巣の大きさを、各方向ごとに陰影欠損のみられたセグメントの数を求め、三方向の総和を算出して defect size として半定量的に求めた。また心筋の可逆性虚血は、梗塞巣内あるいは周囲と非梗塞部冠動脈支配域の遠隔部心筋に分け評価し、再分布の有無を検討した。

平衡時心プールイメージの負荷に対する左室の駆出率反応は、安静時に比べて 5% 以上の駆出率増加がみられた場合に正常駆出率反応とし、5% 未満の場合には異常駆出率反応とした。さらに安静時に比べて 5% 以上の駆出率低下を示した場合は、著明な駆出率低下反応とした。またシネモード表示により左室輪郭をテレビ画面に写し出し、Fig. 2 に示したように、septal, apical, posterolateral と左室を 3 区分し、運動負荷に対する局所壁運動悪化の有無を判定した。



**Fig. 2. Schematic division of the left ventricle (LV) into septal, inferoapical, and posterolateral regions.**

RV=right ventricle.

下壁梗塞の多枝病変の存在診断能の比較において、核医学的診断基準として、負荷 T1-201 心筋イメージにては遠隔部心筋虚血の有無を、また負荷心プールイメージにては負荷に対して 5% 以上の著明な駆出率低下反応、あるいは新たな局所壁運動異常の出現をもって多枝病変陽性とした。

有意差の検定には Student t-test, Fisher の直接確率検定を用いた。また各種検査法の多枝病変診断能の比較にあたっては、

sensitivity=true positive [TP] / (true positive + false negative [FN]),

specificity=true negative [TN] / (true negative + false positive [FP]),

positive predictive value=TP / (TP + FP),

negative predictive value=TN / (TN + FN),

predictive accuracy=(TP + TN) / all subjects,

とした。

## 結 果

### 1. 心電図所見

Ib 群での前胸部 ST 低下がいわゆる reciprocal な ST 変化であるか否かを検討するために、Ia 群と Ib 群とで下壁誘導における ST 上昇の出

**Table 2. Electrocardiographic findings**

	Group Ib (N=7)	Group II (N=7)	p value
<b>Lead of positive ST depression</b>			
V <sub>1</sub>	0	0	NS
V <sub>2</sub>	1 (14.3%)	2 (28.6%)	NS
V <sub>3</sub>	1 (14.3%)	6 (85.7%)	p<0.02
V <sub>4</sub>	7 (100%)	7 (100%)	NS
V <sub>5</sub>	3 (42.9%)	5 (71.4%)	NS
V <sub>6</sub>	1 (14.3%)	3 (42.9%)	NS
<b>Types of ST depression</b>			
Horizontal or downslope	1 (14.3%)	6 (85.7%)	p<0.02
Slow rise	6 (85.7%)	1 (14.3%)	
<b>Duration of ST depression</b>			
<3 min	5 (71.4%)	1 (14.3%)	NS
≥3 min	2 (28.6%)	6 (85.7%)	
<b>Degree of ST depression</b>			
<2 mm	5 (71.4%)	3 (42.9%)	NS
≥2 mm	2 (28.6%)	4 (57.1%)	

現を比較した。負荷により、下壁誘導における 1 mm 以上の ST 上昇の出現した症例は Ia 群ではみられず、また Ib 群でも 7 例中 2 例 (28.6%) のみであり、両群間に差はなかった。

**Table 2** は下壁梗塞の一枝病変と多枝病変例とで、運動負荷により出現する前胸部 ST 低下の特徴を比較したもので、Ib 群全例と、II 群のうち、前胸部 ST 低下を呈した 7 例を対象として分析したものである。前胸部誘導での ST 低下の出現を誘導部位別に比較すると、両群とも V<sub>4</sub> 誘導での ST 低下が高頻度で全例にみられた。これより右側胸部誘導での ST 低下の出現は Ib 群

ではまれであったが、II 群ではしばしばみられ、ことに V<sub>3</sub> 誘導では II 群の ST 低下の出現は Ib 群に比して有意に高頻度であった。ST 低下の様式、持続時間、程度では、様式別には Ib 群では slowly uprising 型が多く、また II 群では horizontal あるいは downsloping 型が多く、両群間の出現様式には有意差を認めた。持続時間、程度は Ib 群に比し II 群で大なる傾向にあったが、症例数が少ないためか、両群間に差はなかった。

**2. T1-201 心筋イメージ所見**

**Table 3** は Ia 群と Ib 群とで、負荷直後の

**Table 3. Association of exercise-induced precordial ST depression and myocardial defects in inferior myocardial infarction with single vessel disease**

Segment number	1	2	3	4	5	6	7	8	9	10	11	12	13	14	15
Group Ia (N=11)	9	9	6	0	0	0	3	4	1	1	7	7	6	0	0
Group Ib (N=7)	7	7	3	0	0	0	0	5	6	4	5	6	7	0	0
p value	NS	NS	NS	NS	NS	NS	NS	NS	p<0.05	NS	NS	NS	NS	NS	NS

Numeral in each cell indicates the incidence of positive myocardial defects on T1-201 myocardial images in each segment.

Table 4. Stress TI-201 myocardial scintigraphic findings

	Group Ia (N=11)		Group Ib (N=7)		Group II (N=10)
Post exercise defect size	4.45±2.11	<0.05	6.71±1.25	NS	6.25±1.50
Reversible ischemia					
Peri-infarctional	2 (18.2%)	NS	0	NS	1 (10%)
Distance from infarcted zone	0	NS	0	<0.01	7 (70%)

Table 5. Stress radionuclide ventriculographic findings

	Group Ia (N=7)		Group Ib (N=7)		Group II (N=9)
LVEF at rest	49.8±11.7	NS	46.9±8.8	NS	47.7±7.6
	NS		NS		<0.05
Stress LVEF	54.2±6.2	NS	46.2±13.8	<0.05	39.1±14.3
Abnormal LVEF response	4 (57.1%)	NS	6 (85.7%)	NS	9 (100%)
Marked decline of LVEF ( $\Delta$ EF<-5%)	1 (14.3%)	NS	2 (28.6%)	NS	5 (55.6%)
Wall motion abnormality at rest					
Any segments of LV	4 (57.1%)	NS	6 (85.7%)	NS	9 (100%)
Septum	2 (28.6%)	NS	4 (57.1%)	NS	8 (88.9%)
Apex	2 (28.6%)	NS	3 (42.9%)	NS	5 (55.6%)
Posterolateral	2 (28.6%)	NS	4 (57.1%)	NS	4 (44.4%)
New wall motion abnormality in response to exercise					
Any segments of LV	0	<0.05	4 (57.1%)	NS	6 (66.7%)
Septum	0	<0.05	4 (57.1%)	NS	4 (44.4%)
Apex	0	NS	1 (14.3%)	NS	4 (44.4%)
Posterolateral	0	NS	1 (14.3%)	NS	3 (33.3%)

LV=left ventricle; EF=ejection fraction.

心筋イメージ上の陰影欠損部位と前胸部 ST 低下の有無との関連を検討したものであるが、segment 9 の陰影欠損の有無は前胸部 ST 低下と有意な関連を示した。すなわち、Ib 群での segment 9 における陰影欠損の出現は 85.7% で、Ia 群の 9.1% に比し有意に多かった。

Table 4 は負荷 TI-201 心筋イメージ所見を各群間で比較したものである。負荷直後の陰影欠損の大きさは、Ib 群は Ia 群に比し、より広範であった。しかし、Ib 群と II 群とでは差はなかった。可逆性虚血についてみると、梗塞巣内あるいは周囲での出現は各群とも少なく有意差をみなかったが、遠隔部心筋の可逆性虚血は、他群に比し、II 群で高頻度に出現し、10 例中 7 例 (70%)

に認められた。

### 3. 心プールイメージ所見

Table 5 は負荷心プールイメージ所見を比較したものである。まず Ia 群と Ib 群とで比較すると、安静時駆出率は両群間で差はなかった。負荷に伴い、Ia 群では駆出率は増加する傾向にあったが、Ib 群では安静時と差がなかった。異常駆出率反応や著明駆出率低下反応の出現は両群で差はなかった。しかしながら、負荷に伴って出現する中隔壁運動異常の出現は Ib 群で 57.1% にみられ、Ia 群に比し有意に高頻度であった。

つぎに Ib 群と II 群とを比較すると、負荷に対する駆出率変化は Ib 群では変化はなかったが、II 群は 47.7±7.6% より 39.1±14.3% と有意に

Table 6. Diagnostic ability of noninvasive testing for detecting MVD in patients with prior inferior myocardial infarction

Test	Sensitivity for MVD (%)	Specificity for MVD (%)	Predictive value for MVD		Accuracy for MVD (%)
			Positive test (%)	Negative test (%)	
Exercise ECG (N=28)	7/10 (70)	11/18 (61.1)	7/14 (50)	11/14 (78.6)	18/28 (64.3)
Exercise TI-201 (N=28)	7/10 (70)	18/18 (100)	7/7 (100)	18/21 (85.7)	25/28 (89.3)
Exercise RNV (N=23)	7/9 (77.8)	9/14 (64.3)	7/12 (58.3)	9/11 (81.8)	16/23 (69.6)

MVD=multivessel disease; RNV=radionuclide ventriculography.

Only significant p values are indicated.

低下した。両群とも異常駆出率反応の出現率が高く、両群間に有意差はなかったが、著明な駆出率低下反応は II 群で 9 例中 5 例 (55.6%) にみられ、I 群の 7 例中 2 例 (28.8%) に比し高い出現傾向にあった。

負荷に伴う左室局所壁運動の悪化は Ib 群においてもしばしば出現し、II 群に比し、有意差はみられなかった。

#### 4. 下壁心筋梗塞における多枝病変診断能の比較

Table 6 は負荷心電図、負荷 TI-201 心筋イメージング、負荷心プールイメージングにおいて、下壁心筋梗塞における多枝病変の診断能を比較したものである。Table に示すように、sensitivity は各検査法で差をみなかったが、specificity, positive predictive value, accuracy は負荷心筋イメージングが他法に比べて有意に優れていた。

### 考 按

心筋梗塞後患者に負荷心電図を施行した場合、非梗塞部誘導における ST 低下が出現すれば多枝病変合併を考慮する必要があるといわれている<sup>1-3)</sup>。しかしながら一枝病変心筋梗塞においても、同様な ST 低下が観察される。陈旧性心筋梗塞例中一枝病変の下壁梗塞患者を対象とした場合、運動負荷心電図による ST 低下の出現頻度は、従来報告された多枝病変診断の特異度から求

めると 7%~58% であり<sup>7-11)</sup>、報告によっては 50% を越えている。この値は本研究でも 38.9% であり、決して少なくはない。しかしながら、従来の報告では、一枝病変下壁梗塞例で運動負荷により生じる非梗塞部 ST 低下に関し、その心電図学的特徴、ST 低下の機序、多枝病変との鑑別につき、詳細に分析したものは少ない。本研究は以上の問題点に関する核医学的手法を用いた分析である。

#### 1. 一枝病変下壁梗塞例慢性期における運動負荷心電図でみられる前胸部 ST 低下の機序

下壁梗塞の急性期に生じる前胸部 ST 低下の機序に関する研究は数多くみられ、1) 広範な心筋虚血にみられる現象<sup>12,13)</sup>、2) 梗塞部誘導における ST 上昇の reciprocal な変化<sup>14)</sup>、3) 遠隔部心筋虚血の反映<sup>13)</sup>、4) 下壁梗塞の特異な解剖学的占拠部位との関連<sup>15,16)</sup>など、さまざまな指摘がなされている。しかし下壁梗塞慢性期に施行した負荷心電図でみられる前胸部 ST 低下の機序に関しては、ほとんど分析されていない。我々は先の研究<sup>4)</sup>で、慢性期に施行した一枝病変心筋梗塞症患者の運動負荷心電図と、同時期に施行した負荷 TI-201 心筋イメージング所見とを対比することにより、非梗塞部 ST 低下の機序を検討した。その中で、一枝病変下壁梗塞における前胸部 ST 低下は、梗塞巣の下部心室中隔への拡がりと密接

に関連することを示した。本研究では Tl-201 心筋イメージ所見に加えて、負荷心プールイメージ上の左室局所壁運動の負荷に対する挙動を分析することにより、ST 低下の機序解明に努めた。

急性下壁梗塞における非梗塞部 ST 低下の機序から、一枝病変下壁梗塞の慢性期運動負荷心電図にみられる前胸部 ST 低下の機序を考察すると、まず第一に、前胸部誘導での ST 低下は下壁誘導での ST 上昇の reciprocal な変化であるという可能性がある。しかしながら、本研究では Ia 群と Ib 群とで下壁誘導での負荷に伴う ST 上昇の出現に差はなく、したがって reciprocal な変化のみでは説明しにくいと思われた。第二に、遠隔部の心筋虚血を反映して ST 低下が生じた可能性がある。しかし対象にした Ia 群、Ib 群ともに、冠動脈造影所見上、非梗塞部支配の冠動脈に有意狭窄がないことや、負荷心筋イメージ上、遠隔部心筋に虚血の所見が出現しなかったことより、この可能性も否定的と思われる。第三に、梗塞巣の大きさの影響が考えられ、負荷 Tl-201 心筋イメージの陰影欠損の大きさから検討したが、Ib 群は Ia 群に比し欠損の大きさが有意に大であり、前胸部 ST 低下は梗塞サイズと関連することが示された。最後に、梗塞巣の特異な解剖学的占拠部位との関連では、前胸部 ST 低下の有無は負荷心筋イメージ上のセグメント 9、つまり Rigo ら<sup>17)</sup>の報告に従えば解剖学的に下部心室中隔に相当する部位の陰影欠損の有無と関連し、また負荷心プールイメージにおいては、負荷により出現する心室中隔の壁運動の悪化との関連性があった。

以上より、一枝病変下壁梗塞症の運動負荷心電図でみられる前胸部 ST 低下は、単なる reciprocal な ST 変化のみでは説明し難く、梗塞巣の特異な解剖学的占拠部位、つまり下壁梗塞の下部心室中隔への拡がりやと密接に関連するものと考えられる。コリメーターの撮影方向を考慮すると、同部位は前胸壁に近接して位置しており、前胸部誘導の ST 偏位に影響するものと推察される。

さらに重要な問題として、この前胸部 ST 低下が、はたして可逆性心筋虚血を反映して生じたものであるか否かがあげられる。負荷 Tl-201 心筋イメージングは可逆性心筋虚血の存在診断上有用な検査法であるが、Kaul ら<sup>18)</sup>は、一枝病変梗塞症の planar 負荷 Tl-201 心筋イメージにおいても、しばしば梗塞巣内あるいは周囲の再分布が出現し、心筋虚血の存在診断において、負荷心電図の ST 低下と比べ、診断精度が高いと報告している。しかしながら本研究では、前胸部 ST 低下を呈した一枝病変下壁梗塞症例でも、planar 負荷 Tl-201 心筋イメージ上の再分布は明らかでなかった。二神ら<sup>19)</sup>は、Tl-201 single photon emission computed tomography (SPECT) を用いて梗塞心の負荷心電図における ST 偏位を検討しているが、一枝病変心筋梗塞例で負荷心電図上 ST 低下をみた症例では、梗塞部位と同一動脈支配域で再分布をみることが多いと述べている。planar Tl-201 心筋イメージングは Tl-201 SPECT に比べて診断精度が劣るため<sup>20)</sup>、本研究では梗塞巣内あるいは周辺に生じた可逆性虚血を捉えきれなかった可能性がある。

心プールイメージの負荷に対する左室局所壁運動分析では、前胸部 ST 低下のない Ia 群では壁運動の悪化はみられなかったが、それが出現する Ib 群では局所壁運動異常が高頻度に出現し、ことに心室中隔の壁運動異常の出現率には両群間で有意差を認めた。負荷に伴う局所壁運動異常の出現は可逆性虚血を反映した所見との報告が多く<sup>21,22)</sup>、本研究の一枝病変下壁梗塞患者でみられた心プールイメージ上の心室中隔の壁運動悪化は、梗塞周囲の心筋虚血を反映するものと推定される。

以上、負荷心プールイメージ所見を考慮すると、一枝病変下壁梗塞患者の負荷心電図で出現する前胸部 ST 低下は、下壁より下部心室中隔に及んだ梗塞巣、あるいはその周囲の可逆性虚血に関連して生じたものと解釈される。

## 2. 下壁梗塞における一枝病変と多枝病変の鑑別

下壁梗塞の一枝病変と多枝病変の非梗塞部 ST 低下の心電図学的差異について検討した報告は、我々が調べ得た範囲内では記載がなかった。本研究で明らかのように、多枝病変下壁梗塞の運動負荷心電図でみられる前胸部 ST 低下は、様式別には horizontal 型あるいは downsloping 型が多く、ST 低下の持続時間は長く、程度は強い傾向にあり、一枝病変下壁梗塞にみられる前胸部 ST 低下との差異を認めた。負荷心電図の ST 低下と虚血の程度との関連につき検討した従来の報告によると<sup>23-25)</sup>、本研究の多枝病変下壁梗塞にみられた ST 低下は、一枝病変下壁梗塞のそれに比べ、より強い心筋虚血を反映した所見と考えられる。また、前胸部誘導における ST 低下の出現部位の差をみると、V<sub>3</sub> 誘導での ST 低下の有無は両者の鑑別点となり得ると思われる。

初回下壁梗塞の多枝病変診断に果たす負荷 Tl-201 心筋イメージングの役割については、幾つかの報告がみられる。Rigo ら<sup>26)</sup>は、下壁梗塞においては、前壁梗塞に比べて、負荷 Tl-201 心筋イメージングによる多枝病変の診断能は良好であったと述べている。また Dunn ら<sup>10)</sup>、Bamrah ら<sup>11)</sup>も、初回下壁梗塞症例の多枝病変診断能を負荷 Tl-201 心筋イメージングと負荷心電図とで比較すると、前者は後者に比べて sensitivity, specificity とともに優れていたと結論している。本研究においても、負荷 Tl-201 心筋イメージの遠隔部心筋虚血の有無は、下壁梗塞の多枝病変合併の有無を診断する上で優れた指標であることが示された。

負荷心プールイメージングの虚血性心臓病の評価に果たす役割については、これまでも数多く議論されてきた。心プールイメージの指標としては、運動負荷に対する駆出率反応や左室局所壁運動異常の出現が上げられる。駆出率反応を負荷 Tl-201 心筋イメージの心筋虚血の有無との関連でみると、可逆性虚血の出現は駆出率低下と密接に関連することが指摘されている<sup>21,22)</sup>。ことに多

枝病変心筋梗塞では、負荷により、5% 以上の著明駆出率低下を認めることが多いとの指摘がある<sup>27)</sup>。本研究でも多枝病変下壁梗塞では著明な駆出率低下例が数多く出現した。しかしながら、非梗塞部 ST 低下を伴う一枝病変下壁梗塞症例でも、出現頻度は高くないが、著明な駆出率低下を認めることがあり、両者の明確な鑑別点とはなり得なかった。

また、運動負荷に対する局所壁運動の悪化は、負荷 Tl-201 心筋イメージの可逆性虚血に対応して出現することが指摘されている<sup>21,22,28)</sup>。本研究でも多枝病変下壁梗塞症においては、心筋イメージの可逆性虚血と対応すると思われる部位の局所壁運動異常の出現がみられた。非梗塞部 ST 低下を伴う一枝病変下壁梗塞においても、心プールイメージ上、梗塞部位あるいは周囲の中隔側より心尖部にかけての局所壁運動異常が高頻度に出現したが、心筋イメージの可逆性虚血と壁運動異常との対応は明らかでなかった。Adams ら<sup>29)</sup>は、非梗塞部 ST 低下を伴う一枝病変心筋梗塞の心プールイメージにおいて、高頻度に左室局所壁運動異常が出現することを指摘しており、本研究と一致した結論を得ている。以上より、負荷心プールイメージの局所壁運動異常は前胸部 ST 低下を伴う一枝病変下壁梗塞症においてもしばしば出現し、多枝病変下壁梗塞の診断にとって有力な根拠となりうる特異な局所壁運動異常の出現部位はなく、負荷に伴って出現する局所壁運動異常を指標とした場合、両者の鑑別は困難と思われた。

以上、下壁梗塞の一枝病変と多枝病変の非侵襲的な診断能の比較を行ったが、負荷心電図、負荷心プールイメージに比べて、負荷 Tl-201 心筋イメージングにおける遠隔部心筋虚血の有無が、最も良好な診断精度を有するものと結論される。

## 要 約

一枝病変下壁梗塞の慢性期に運動負荷 12 誘導心電図を施行し、そのさい出現する前胸部 ST 低



下の機序を分析するとともに、多枝病変下壁梗塞との鑑別を試みた。

対象は負荷心電図上、前胸部 ST 低下を示さない 11 例 (Ia 群)、同じく ST 低下を示す 7 例 (Ib 群)、計 18 例の一枝病変下壁梗塞、ならびに多枝病変下壁梗塞 10 例 (II 群) である。これらの症例について、負荷 thallium-201 心筋イメージング、負荷心プールイメージングを施行した。

負荷心筋イメージング上、梗塞巣は Ib 群で Ia 群よりも広範であり、またその解剖学的な広がりでは、下部心室中隔が有意に多かった。負荷心プールイメージング上、負荷による心室中隔壁運動悪化の出現率は Ib 群で高かった。

多枝病変下壁梗塞の診断に対し、各検査法の sensitivity に差はなかったが、心筋イメージングに比べると、負荷心電図および負荷心プールイメージングの specificity, predictive value は低かった。

以上より、一枝病変下壁梗塞で負荷心電図上出現する前胸部 ST 低下は、下部心室中隔の虚血を反映するものと考えられ、また下壁梗塞の多枝病変診断には、負荷心筋イメージングが最も優れていると思われた。

#### 文 献

- 1) Markiewicz W, Houston N, DeBusk RF: Exercise testing soon after myocardial infarction. *Circulation* **56**: 26-31, 1977
- 2) Smith JW, Dennis CA, Gassmann A, Gaines JA, Staman M, Phibbs B, Marcus FI: Exercise testing three weeks after myocardial infarction. *Chest* **75**: 12-16, 1979
- 3) Koppes GM, Kruyer W, Beckmann CH, Jones FG: Response to exercise early after uncomplicated acute myocardial infarction in patients receiving no medication: Long-term follow-up. *Am J Cardiol* **46**: 764-769, 1980
- 4) Kataoka H, Ohkubo T, Takaoka S, Tabuchi H, Nakamura K, Hashimoto S: Correlation between Tl-201 myocardial scintigraphic findings and exercise induced ST depression in non-infarct-related leads in old myocardial infarction with one-vessel coronary disease. *Jpn J Nucl Med* **23**: 1371-1382, 1986
- 5) Mason RE, Likar I, Biern RO, Ross RS: Multiple-lead exercise electrocardiography: Experience in 107 normal subjects and 67 patients with angina pectoris, and comparison with coronary cineangiography in 84 patients. *Circulation* **36**: 517-525, 1967
- 6) Ellestad MH: Electrocardiographic patterns and their significance. *in* Stress Testing. 2nd ed (ed by Ellestad MH), FA Davis, Philadelphia, 1980, pp 189-272
- 7) Castellonet MJ, Greenberg PS, Ellestad MH: Comparison of S-T segment changes on exercise testing with angiographic findings in patients with prior myocardial infarction. *Am J Cardiol* **42**: 29-35, 1978
- 8) Chaitman BR, Waters DD, Corbara F, Bourassa MG: Prediction of multivessel disease after inferior myocardial infarction. *Circulation* **57**: 1085-1090, 1978
- 9) Tubau JF, Chaitman BR, Bourassa MG, Waters DD: Detection of multivessel coronary disease after myocardial infarction using exercise stress testing and multiple ECG lead systems. *Circulation* **61**: 44-52, 1980
- 10) Dunn RF, Freedman B, Bailey IK, Uren R, Kelly DT: Noninvasive prediction of multivessel disease after myocardial infarction. *Circulation* **62**: 726-734, 1980
- 11) Bamrah VS, Keelan MH Jr, Soin JS, Llauro JG, Siegel RD, Tresch DD, Tristani FE, Brooks HL: Thallium-201 scintigraphy for detection of multivessel disease in patients with prior inferior myocardial infarction. *Chest* **82**: 581-589, 1982
- 12) Gibson RS, Crampton RS, Watson DD, Taylor GJ, Carabello BA, Holt ND, Beller GA: Pre-cordial ST-segment depression during acute inferior myocardial infarction: Clinical, scintigraphic and angiographic correlations. *Circulation* **66**: 732-741, 1982
- 13) Roubin GS, Shen WF, Nicholson M, Dunn RF, Kelly DT, Harris PJ: Anterolateral ST segment depression in acute inferior myocardial infarction: Angiographic and clinical implications. *Am Heart J* **107**: 1177-1182, 1984
- 14) Ferguson DW, Pandian N, Kioschos M, Marcus ML, White CW: Angiographic evidence that reciprocal ST-segment depression during acute myocardial infarction does not indicate remote ischemia: Analysis of 23 patients. *Am J Cardiol* **53**: 55-62, 1984
- 15) Boden WE, Bough EW, Korr KS, Russo J,

- Gandsman EJ, Shulman RS: Inferoseptal myocardial infarction: Another cause of precordial ST-segment depression in transmural inferior wall myocardial infarction? *Am J Cardiol* **54**: 1216-1223, 1984
- 16) Lew AS, Weiss AT, Shah PK, Maddahi J, Peter T, Ganz W, Swan HJ, Berman DS: Precordial ST segment depression during acute inferior myocardial infarction: Early thallium-201 scintigraphic evidence of adjacent posterolateral or inferoseptal involvement. *J Am Coll Cardiol* **5**: 203-209, 1985
  - 17) Rigo P, Bailey IK, Griffith LSC, Pitt B, Burow RD, Wanger HN Jr, Becker LC: Value and limitations of segmental analysis of stress thallium myocardial imaging for localization of coronary artery disease. *Circulation* **61**: 973-981, 1980
  - 18) Kaul S, Kiess M, Liu P, Guiney TE, Pohost GM, Okada RD, Boucher CA: Comparison of exercise electrocardiography and quantitative thallium imaging for one-vessel coronary artery disease. *Am J Cardiol* **56**: 257-261, 1985
  - 19) Futagami Y, Hamada M, Makino K, Ichikawa T, Konishi T, Nakano T, Takezawa H, Takeda K, Maeda H: Clinical significance of stress-induced ST segment changes in patients with previous myocardial infarction: Evaluation by Tl-201 myocardial single photon emission computed tomography. *Jpn J Nucl Med* **21**: 241-251, 1984
  - 20) Nohara R, Kambara H, Suzuki Y, Tamaki S, Kadota K, Kawai C, Tamaki N, Torizuka K: Stress scintigraphy using single-photon emission computed tomography in the evaluation of coronary artery disease. *Am J Cardiol* **53**: 1250-1254, 1984
  - 21) Johnstone DE, Sands MJ, Berger HJ, Reduto LA, Lachman AS, Wackers FJT, Cohen LS, Gottschalk A, Zaret BL: Comparison of exercise radionuclide angiography and thallium-201 myocardial perfusion imaging in coronary artery disease. *Am J Cardiol* **45**: 1113-1119, 1980
  - 22) Kirshenbaum HD, Okada RD, Boucher CA, Kushner FG, Strauss HW, Pohost GM: Relationship of thallium-201 myocardial perfusion pattern to regional and global left ventricular function with exercise. *Am Heart J* **101**: 734-739, 1981
  - 23) Goldschlager N, Selzer A, Cohn K: Treadmill stress tests as indicators of presence and severity of coronary artery disease. *Ann Intern Med* **85**: 277-286, 1976
  - 24) Goldman S, Tselos S, Cohn K: Marked depth of ST-segment depression during treadmill exercise testing: Indicator of severe coronary artery disease. *Chest* **69**: 729-733, 1976
  - 25) Sanmarco M, Pontius S, Selvester R: Abnormal blood pressure response and marked ischemic ST-segment depression as predictors of severe coronary artery disease. *Circulation* **61**: 572-578, 1980
  - 26) Rigo P, Bailey IK, Griffith LSC, Pitt B, Wagner HN Jr, Becker LC: Stress thallium-201 myocardial scintigraphy for the detection of individual coronary arterial lesions in patients with and without previous myocardial infarction. *Am J Cardiol* **48**: 209-216, 1981
  - 27) Wasserman AG, Katz RJ, Cleary P, Varma VM, Reba RC, Ross AM: Noninvasive detection of multivessel disease after myocardial infarction by radionuclide ventriculography. *Am J Cardiol* **50**: 1242-1247, 1982
  - 28) Iskandrian AS, Hakki AH, Newman D: The relation between myocardial ischemia and the ejection fraction response to exercise in patients with normal or abnormal resting left ventricular function. *Am Heart J* **109**: 1253-1258, 1985
  - 29) Adams K, Perry JR, Popio K, Gettes L, Sheps DS: Positive treadmill stress tests post myocardial infarction in patients with single-vessel coronary disease. *Am Heart J* **109**: 251-258, 1985