

心筋梗塞における左心室内  
血栓の診断: Ga-67-DFO-  
DAS-fibrinogen と超音波  
断層法との比較

Left ventricular throm-  
bi detected by Ga-67-  
DFO-DAS-fibrinogen  
imaging and two-dimen-  
sional echocardiography

迫田 悟  
木之下正彦  
鈴木 輝康\*

Satoru SAKODA  
Masahiko KINOSHITA  
Teruyasu SUZUKI\*

**Summary**

The capability of diagnosing left ventricular thrombi was compared by scintigraphy using Ga-67-DFO-DAS-fibrinogen (Ga: gallium, DFO: deferoxamine, DAS: dialdehyde starch) and two-dimensional echocardiography.

1. Ga-67-DFO-DAS-fibrinogen scintigraphy and two-dimensional echocardiography were performed in 17 consecutive patients following myocardial infarction. In 11 of the 17 patients, left ventricular thrombi were visualized by Ga-67-DFO-DAS-fibrinogen scintigraphy, but only five of the 11 patients were found to have thrombi by two-dimensional echocardiography.

2. In eight patients with inferior or posterior myocardial infarction, no left ventricular thrombi were detected by two-dimensional echocardiography, while in six of the eight patients, ventricular thrombi were visualized by Ga-67-DFO-DAS-fibrinogen scintigraphy.

3. Among the patients receiving adequate anticoagulants from the episode, only three patients had thrombi. In contrast, the remaining eight patients with thrombi were either receiving no anticoagulants, or were receiving inadequate anticoagulant therapy.

Ga-67-DFO-DAS-fibrinogen scintigraphy is a very simple and useful method for detecting thrombi in the left ventricle after myocardial infarction. It is more sensitive for detecting thrombi in the ventricle than was two-dimensional echocardiography. With this method, we can demonstrate the preventive effect of anticoagulants for left ventricular thrombus formation following myocardial infarction.

**Key words**

Ga-67-DFO-DAS-fibrinogen  
Anticoagulant therapy

Left ventricular thrombus

Two-dimensional echocardiography

滋賀医科大学 第一内科  
\*同 放射線科  
大津市瀬田月輪町 (〒520-21)

The First Department of Internal Medicine and \*De-  
partment of Radiology, Shiga University of Medical  
Science, Seta-Tsukinowa-cho, Ohtsu 520-21

Received for publication January 21, 1988; accepted March 13, 1988 (Ref. No. 35-PS31)

## はじめに

心筋梗塞後の心室内血栓の有無を診断することは、抗凝固療法の効果判定や合併症を防ぐ上で重要である。心室内血栓の診断法として、血管造影や超音波断層法など形態学的方法がある<sup>1-4)</sup>。また心室内血栓の生理活性についての生化学的診断法として、従来放射線ヨード標識フィブリノーゲンや In-111 標識血小板 (In: indium) を使用した方法などが用いられてきた<sup>5-8)</sup>。今回、血栓シンチグラフィに新しく開発された Ga-67-DFO-DAS-fibrinogen (Ga: gallium, DFO: deferoxamine, DAS: dialdehyde starch) を使用し、心筋梗塞発症後の左心室内血栓の有無について、超音波断層法との比較検討を行った。同時に抗凝固療法の有無と左心室内血栓存在の有無についても retrospective に検討した。

## 対象と方法

対象は当科へ精密検査を目的として入院した陳旧性心筋梗塞症例のうち、1986年9月より1987年2月までの連続17例である。男性15例、女性2例で、平均年齢52.8歳。心筋梗塞発症後1ヵ月~10年経過しており、心筋梗塞部位は前壁中隔梗塞9例、後壁梗塞3例、下壁梗塞5例であった。心筋梗塞部位の判定は心電図、超音波断層法、<sup>201</sup>Tl 心筋シンチグラフィ、または冠状動脈造影、左心室造影で行った。

### 方法

対象となった陳旧性心筋梗塞患者の左心室内血栓の有無についての検索をするために、超音波断層法を施行した。使用機種は東芝製 SSH-60A で、3.75 MHz または 5 MHz transducer を用いた。記録はすべて日本ビクター製ビデオテープレコーダー (CR-6060) を用いて Sony KCA-60BRS 3/4 inch ビデオテープに収録した。患者をやや左側臥位にして、parasternal view から long-axis view と short-axis view, apical view から four-chamber view と two-chamber view, apex から左心

室心尖部付近をよく描出するような off-axis view により、左心室壁運動異常部位を中心に、左心室内血栓の有無について詳細な検索を行った。左心室内血栓と artifact との鑑別をするために、たえず gain setting を最良にするよう調節した。また左心室内血栓と肉柱や乳頭筋などとの鑑別に留意した<sup>9)</sup>。左心室内血栓を認めた場合は、transducer をずらして異なった view から確認し、artifact を防ぐようにした。また検査はすべての症例で同一検査者が施行した。左心室内血栓の有無についての判定結果は、収録したビデオテープをもとに、複数の検査者によって確認した。

超音波断層法による検査後約1週間以内に、左心室内血栓の有無によらず、Ga-67-DFO-DAS-fibrinogen を用いた血栓シンチグラフィを施行した。本剤の投与に先だて十分に説明を行い、文書もしくは口頭による患者の同意を得た。Ga-67-DFO-DAS-fibrinogen 注射液の調整は以下のように行った。まずヒトフィブリノーゲンとして 3 mg を含有するヒトフィブリノーゲン凍結乾燥品の入ったバイアル (日本メジフィジックス製) を鉛シールドに入れ、標識用クエン酸ガリウム (<sup>67</sup>Ga) 液 (2 mCi: 検定日時) を注入した。注入後ゆっくりと水平に振盪したのち、室温に約 30 分間静置してから静注した。投与後 96 時間後に正面、LAO 30°, LAO 45°, LAO 60°, 側面から中エネルギー用コリメーターを使用して撮像した<sup>10)</sup>。バックグラウンドの影響を少なくするために、93 KeV のウインド幅を 15% に、他のエネルギーのウインド幅を 20% に設定した。心プール像との鑑別を容易にする目的で、投与後 48~96 時間の間に 1 回撮像するようにした。左心室内血栓についての判定は、超音波断層法での結果を知らない一人の検査者が行い、その判定結果を複数の検査者によって確認した。

## 結 果

陳旧性心筋梗塞 17 例 (Table 1) のち、Ga-67-DFO-DAS-fibrinogen を用いた血栓シンチグラ

Table 1. Patient characteristics

Patient No.	Age/Sex	Infarct location	Time between infarct and Ga scintigram	Anticoagulant therapy	Diagnosis of thrombi	
					Ga-fibrinogen imaging	Echocardiography
1	38/M	Anterior	3 months	None	Yes	Yes
2	48/M	Anterior	1 month	None	Yes	Yes
3	67/M	Posterior	3 months	Inadequate	Yes	No
4	38/M	Posterior	1.3 years	None	Yes	No
5	74/M	Inferior	2 months	Heparin, warfarin	No	No
6	74/M	Inferior	2.6 years	Heparin, warfarin	Yes	No
7	25/M	Anterior	3 months	Inadequate	Yes	Yes
8	51/M	Anterior	8 years	Heparin, warfarin	No	No
9	48/M	Anterior	2 months	Heparin, warfarin	No	No
10	46/M	Anterior	5 months	None	Yes	Yes
11	61/F	Inferior	5 months	Heparin, warfarin	Yes	No
12	46/M	Inferior	3 months	None	Yes	No
13	66/M	Anterior	10.5 years	Heparin, warfarin	No	No
14	76/M	Inferior	7.6 years	Heparin, warfarin	No	No
15	46/M	Anterior	3 months	Heparin, warfarin	No	No
16	52/M	Posterior	2 months	Heparin, warfarin	Yes	No
17	42/M	Anterior	2 months	None	Yes	Yes

フィーで左心室内血栓を認めたものは11例，超音波断層法で左心室内血栓を認めたものは5例であった。血栓シンチグラフィ陽性例はすべて超音波断層法でも左心室内血栓陽性であった。このうち超音波断層法で認めた左心室内血栓の存在部位は，apex または septoapex であった。また超音波断層法では左心室内血栓陰性にもかかわらず，6例で Ga-67-DFO-DAS-fibrinogen を用いた血栓シンチグラフィで左心室内血栓陽性と判定された。これらはすべて下壁または後壁の心筋梗塞であった (Table 2)。

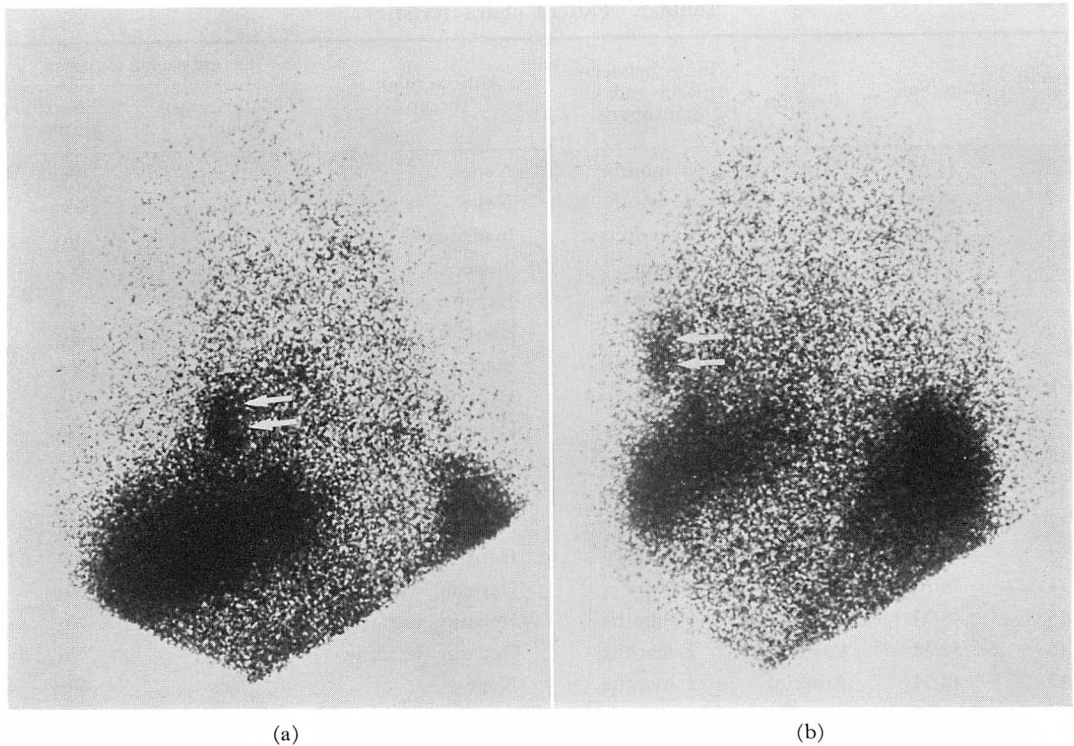
抗凝固療法を施行された患者は，心筋梗塞発症後比較的早期に入院し，入院後直ちに heparin (10,000~20,000 U/day) の静脈内投与を開始されていた。また warfarin の経口投与も同時期に開始され，退院まで継続して投与されていた。また抗凝固療法を施行されなかった患者は heparin および warfarin を投与されず，抗血小板剤も投与されていなかった。Table 1 での Patient No.

Table 2. Value of Ga-67-DFO-DAS-fibrinogen scintigraphy in relation to two-dimensional echocardiography in detecting left ventricular thrombi

	Detection of left ventricular thrombi	
	Yes (apical or septoapical vs others)	No
Two-dimensional echocardiography	5 (5 vs 0)	12
Ga-67-DFO-DAS-fibrinogen scintigraphy	11 (5 vs 6)	6

Others: inferior and/or posterior.

3 は心筋梗塞発症後直ちに近医に入院しているが，適切な治療の開始が遅れ，nicardipine の投与を発症後の翌日から開始され，3日後に heparin 10,000 U/day の投与を24時間だけ受け，3日目および4日目のみ warfarin の投与を受けていた。したがって抗凝固療法は不十分であったと考えら



**Fig. 1. Ga-67-DFO-DAS-fibrinogen scintigrams obtained 96 hours after labeled fibrinogen injection showing Ga-67-DFO-DAS-fibrinogen localization in an apical left ventricular thrombus (arrows).**

a: 60° left anterior oblique view. b: Lateral view.

れる。また Patient No. 7 は心筋梗塞発症後 6 日から heparin 10,000 U/day の静脈内投与を 3 日間受け, 10 日から warfarin の投与を開始されていた。したがって心筋梗塞発症から治療開始まで時間がかなり経過しており, 心筋梗塞発症初期の抗凝固療法は不十分であったと考えられる。

**Fig. 1** は Ga-67-DFO-DAS-fibrinogen を用いた血栓シンチグラフィ上, 左心室内血栓が陽性であった症例で (48 歳, 男性), Patient No. 2 である。心筋梗塞発症 42 日後に血栓シンチグラフィを施行した。**Fig. 1a** は LAO 60°, **Fig. 1b** は側面から撮像したものである。矢印で示す部位に異常集積像を認めた。心筋梗塞発症後, heparin または warfarin の投与は施行されていなかった。また aspirin aluminum などの抗血

小板剤も投与されていなかった。Ga-67-DFO-DAS-fibrinogen 投与 4 日前の血小板凝集能は亢進パターンを示し, プロトロンビン時間は 10.9 秒 (control 11.0 秒) であった。検査施行中の投与薬は diltiazem および isosorbide dinitrate であった。心電図, 超音波断層法, <sup>201</sup>Tl 心筋シンチグラフィ, 冠状動脈造影, 左心室造影によって前壁中隔心筋梗塞と診断された。

**Fig. 2** は **Fig. 1** と同一の症例における超音波断層法での左心室内血栓を示したものである。apex に血栓を認めた。

**Fig. 3** は 46 歳, 男性, Patient No. 12 である。心筋梗塞発症 91 日後に, Ga-67-DFO-DAS-fibrinogen を用いた血栓シンチグラフィを施行した。心電図, 超音波断層法, 冠状動脈造影, 左

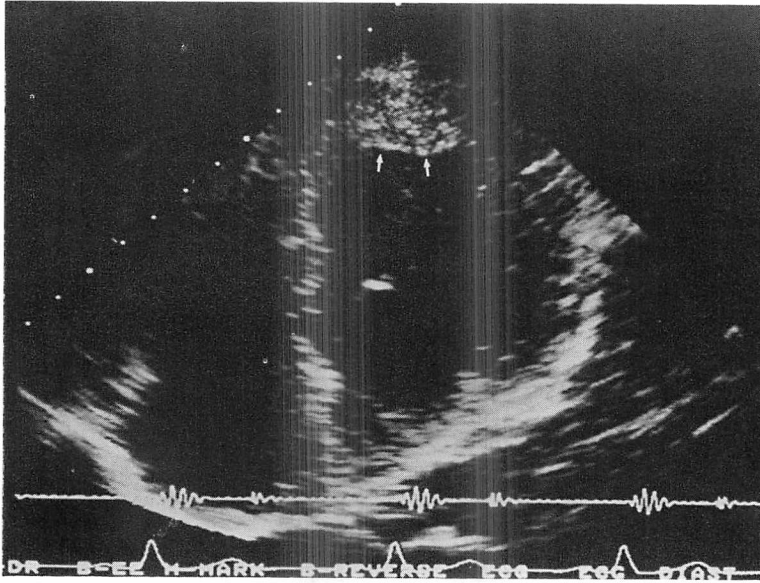


Fig. 2. Two-dimensional echocardiogram.

A thrombus (arrows) occupies the left ventricular apex.

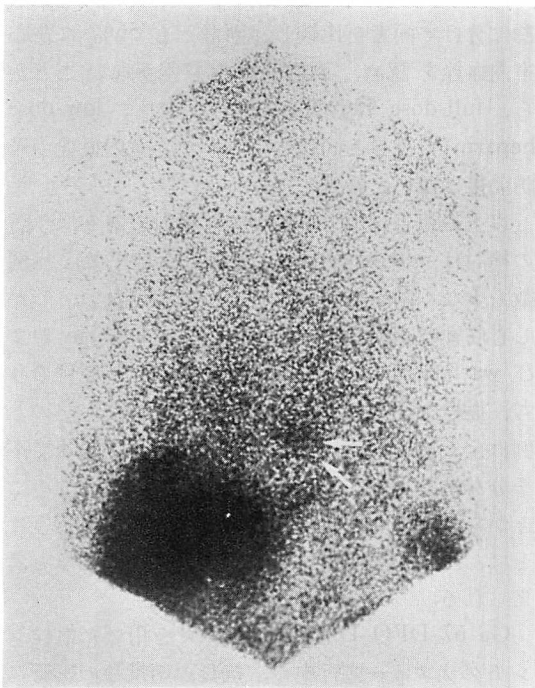


Fig. 3. Ga-67-DFO-DAS-fibrinogen scintigram in 45° left anterior oblique view.

心室造影にて下壁心筋梗塞と診断された。心筋梗塞発症後の、抗凝固剤の投与は施行されていなかった。入院時の血小板凝集能は、亢進パターンを示し、プロトロンビン時間は10.5秒(control 11.1秒)であった。当科へ入院後 aspirin aluminum の投与を開始され、血栓シンチグラフィー施行中の投与薬剤は, diltiazem, isosorbide dinitrate, aspirin aluminum であった。血栓シンチグラフィーでは矢印の部位に薄い異常集積像を認めた。超音波断層法では、左心室内血栓は認めなかった。

Ga-67-DFO-DAS-fibrinogen の安全性について、投与前後の副作用の有無を確かめるために、血液生化学検査を実施した。全例本剤投与前後で、肝機能などの検査値の変動は認めなかった。

#### 考 按

標識ヒトフィブリノーゲンを使って血栓の診断をする試みは、 $^{125}\text{I}$  (I: iodine) などを使って標識する方法や、 $^{99\text{m}}\text{Tc}$  (Tc: technetium) を使って標識する方法が行われてきている<sup>5,11)</sup>。しかし in vivo での安定性に問題があった。したがって

フィブリノーゲンの生理活性の低下を少なくするために, bifunctional chelating agent を用いてヒトフィブリノーゲンを標識する方法が考案された. Deferoxamine を bifunctional chelating agent に用いることで, フィブリノーゲンの生理活性の低下を少なくすることが可能となる<sup>12,13</sup>. また Dialdehyde starch を用いることで clustered protein にして, タンパク質一分子に多数の bifunctional chelating agent が結合した構造をとっていることに本剤の大きな特徴がある. したがって本剤の標識率は標識後 30 分で 95% 以上を示し, またフィブリノーゲンの生理活性の低下がほとんどなく, 約 85% の凝固能を保持している<sup>14</sup>.

左心室内血栓の形成は, 壁運動異常がみられたり, 駆出率が低下している例に認められることが多い. 血栓が形成される最初の課程として, 内皮傷害と血小板の粘着能が重要であり, 血栓が発育するためには, 凝固因子が活性化されトロンビンが形成されることが必要である. また血栓は常に形成と崩壊を繰り返していると考えられる. このことは, 左心室内血栓を超音波断層法を用いて経過を追うと, 血栓の形態が変化することがあることから十分想像できる. 左心室内血栓は心筋梗塞急性期にも変化するが, 慢性期にも変化する<sup>15</sup>. Domenicucci ら<sup>16</sup>は対象とした急性前壁心筋梗塞のうち, 54% に左心室内血栓を認め, 約 2 年間経過を追跡している間に, 41% の例で左心室内血栓の形態の変化を認めたと報告している. Ga-67-DFO-DAS-fibrinogen を用いた血栓シンチグラフィによる異常集積は, フィブリノーゲンがトロンビンおよび  $Ca^{2+}$  の働きでフィブリンに変換され, 血栓に組み込まれることによると考えられる. 左心室内血栓のように常に血流にさらされている場合, 血栓のフィブリン層が少しずつ新しいフィブリン層に置き換わっていると考えられる. 以上のことから Ga-67-DFO-DAS-fibrinogen は, 左心室内血栓に取り込まれやすいと考えられ, 本剤を用いた血栓シンチグラフィの診断精度は, かなり高い可能性を示唆してい

る.

左心室内血栓と抗凝固療法の効果については, 多くの検討がなされている<sup>17-25</sup>. またその結果については, 報告によって違いがみられる. Nordrehaug ら<sup>20</sup>は超音波断層法を使って左心室内血栓の有無について検討し, 前壁心筋梗塞発症後 12 時間以内に heparin, warfarin を投与した群と投与しなかった群では, 投与しなかった群に高頻度に左心室内血栓を認めたことから, 心筋梗塞発症早期の抗凝固療法は, 左心室内血栓形成に対して予防効果があると報告している. 一方 Gueret ら<sup>23</sup>は, full-dose heparin を投与した群と, 抗凝固療法をしなかった群に分けて検討し, 左心室内血栓の形成に 2 群間の統計的差がなかったことから, heparin による抗凝固療法は, 左心室内血栓に対して予防効果はないと結論している. また Arvan ら<sup>24</sup>も同様の報告をしている. Davis ら<sup>25</sup>は, full-dose heparin と warfarin を投与した群と, low-dose heparin と warfarin を投与した 2 群に分けて両者を比較し, 両群とも 56% に左心室内血栓を認め, 両群間に有意差がないことから, full-dose heparin を投与しても, low-dose heparin の投与と同程度にしか左心室内血栓の予防効果はないと報告している.

以上の報告は prospective な検討であり, 今回の検討は retrospective に比較した結果で, 症例数も少なく同一に議論することはできない. しかし心筋梗塞発症後, 初期の段階から heparin および warfarin による抗凝固療法を受けた症例のうち, 血栓を認めたものは 3 例のみであり, 他の 8 例は全く抗凝固療法を受けていないか, 極めて不十分な抗凝固療法しか受けていなかった. このことから心筋梗塞発症初期から抗凝固療法を行うことは, 左心室内血栓に対して予防効果があると考えられる.

Ga-67-DFO-DAS-fibrinogen を用いた血栓シンチグラフィ施行中の, 抗凝固剤投与の影響については, 症例数に限りがあり詳細な検討はできなかった. しかし Patient No. 7 では検査施行中

も、aspirin aluminum および warfarin 投与を継続しており、Ga-67-DFO-DAS-fibrinogen を静注した同日のプロトロンビン時間は 18.1 秒 (control 11.4 秒) であった。十分にプロトロンビン時間が延長しているにもかかわらず、Ga-67-DFO-DAS-fibrinogen を用いた血栓シンチグラフィでは異常集積像を認め左心室内血栓陽性であった。このことは Ga-67-DFO-DAS-fibrinogen が検査中の抗凝固剤投与の影響を受けにくく、左心室内血栓の診断に適していることを示していると考えられる。

今回検討した心筋梗塞例での左心室内血栓の診断は、非侵襲的な方法によってなされたものであり、手術などによって直接左心室内血栓を確認し得た例は 1 症例もない。しかし、今回同時に行った僧帽弁狭窄症例における左房内血栓の検討では、Ga-67-DFO-DAS-fibrinogen を用いた血栓シンチグラフィで左房内血栓陽性と診断した症例は、全例手術の際に左房内血栓の存在を確認することができた。また前壁中隔心筋梗塞における左心室内血栓については、形態学的診断法である超音波断層法による診断結果と全例一致した。しかし下壁心筋梗塞、後壁心筋梗塞では超音波断層法の結果と全く一致しなかった。Ga-67-DFO-DAS-fibrinogen を用いた血栓シンチグラフィで、前壁中隔心筋梗塞以外にも同様に異常集積を認めたことは注目すべきことである。血栓の形態としては、薄い箔状の血栓として心筋梗塞部位に付着していると考えられ、この点について今後さらに詳しい検討をする必要があると思われる。心室内血栓の存在については、用いる検査手段によって大きな違いがみられる<sup>26)</sup>。今回の検討では、心筋梗塞部位の違いによらず一様な結果を得た。このことは心筋梗塞発症直後の責任冠動脈に対する直接、間接の治療も重要であるが、心室壁在血栓形成を予防することも、急性期以降の合併症を防ぐ意味で重要である<sup>27)</sup>。したがって心室内血栓に対する治療効果を評価する方法として、Ga-67-DFO-DAS-fibrinogen を用いた血栓シンチグラフィ

は有用な方法と考えられる。

これまで血栓シンチグラフィは、In-111 標識血小板を用いて診断が行われてきている<sup>6-8)</sup>。抗凝固剤による影響の検討も行われ、左心室内血栓陽性例に warfarin 投与による抗凝固療法を行い、トロンボテストの低下とともに In-111 標識血小板を用いた血栓シンチグラフィで陰性化し、超音波断層法での血栓の縮小を認めたとの報告がある<sup>28)</sup>。けれども In-111 標識血小板を用いた血栓シンチグラフィは、抗凝固療法の影響を強く受けると考えられ、また調製法が複雑である。Ga-67-DFO-DAS-fibrinogen を用いた血栓シンチグラフィは、抗凝固療法の影響を受けにくいと考えられ、In-111 標識血小板を用いた血栓シンチグラフィのように複雑な調整を必要とせず、設備さえあれば手軽に検査をすることができる。しかし検査結果が判明するまで数日を要することが難点である。また心プール像との鑑別を容易にするためには 2 回以上撮像して、経時的変化から血栓への集積の判定をする必要がある。この点では、real time に診断することができる超音波断層法に優るものはないと考えられる。今後 Ga-67-DFO-DAS-fibrinogen を用いた血栓シンチグラフィの優れた点を利用し、より鋭敏な検査方法として確立して行かなければならないと思われる。

Ga-67-DFO-DAS-fibrinogen の安全性について、現在のところ投与された患者に臨床上的異常を認めず、重大な副作用はないものと思われる。Human immunodeficiency virus に対する対策は、本剤の製造課程で抗体価を測定し、hepatitis virus type B に対しては抗原の有無を測定することで、感染の恐れのないことを確認できると考えられる。ヒトフィブリノーゲンを使用するため、未知の感染症に対する対策が必要であるが、加熱処理したフィブリノーゲンを使用することで防ぐことができる。また人工合成フィブリノーゲンを使用することができるようになれば理想的と考えられる。

要 約

Ga-67-DFO-DAS-fibrinogen を用いて血栓シンチグラフィーを施行し, 心筋梗塞発症後の左心室内血栓の有無について検討し, 超音波断層法との比較を行った。

1. Ga-67-DFO-DAS-fibrinogen を用いた血栓シンチグラフィーを心筋梗塞症例連続 17 例に施行し, 11 例の左心室内血栓陽性例を得た。超音波断層法では 5 例しか左心室内血栓を確認できなかった。

2. Ga-67-DFO-DAS-fibrinogen を用いた血栓シンチグラフィーでは, 前壁中隔梗塞での左心室内血栓については, 超音波断層法による診断結果と全例一致した。下壁梗塞および後壁梗塞においては, 超音波断層法では左心室内血栓は認めなかった。Ga-67-DFO-DAS-fibrinogen を用いた血栓シンチグラフィーでは, 6 例に左心室内血栓を認めた。

3. 心筋梗塞発症後初期から抗凝固療法を受けた症例のうち, 左心室内血栓を確認できたのは 3 例のみで, 他の 8 例は抗凝固療法を全く受けていないか, 不十分な抗凝固療法しか受けていなかった。

以上から Ga-67-DFO-DAS-fibrinogen を用いた血栓シンチグラフィーは, 左心室内血栓の検出に優れた方法であり, In-111 標識血小板のように煩雑な処理を必要とせず, 使用法が簡単である。さらに Ga-67-DFO-DAS fibrinogen を用いた血栓シンチグラフィーは, 左心室内血栓の検出にさいし超音波断層法よりも優れていた。また, 心筋梗塞発症後の抗凝固療法は, 左心室内血栓形成に対して予防効果があると考えられた。

Ga-67-DFO-DAS-fibrinogen は, 日本メジフィジックス社より提供を受けた。また本剤の基礎的および臨床的検討を実施された, 厚生省核医学診断薬剤開発研究班に深謝します。

文 献

- 1) Hamby RI, Wisoff BG, Davison ET, Hartstein ML: Coronary artery disease and left ventricular mural thrombi: Clinical, hemodynamic and angiocardigraphic aspects. *Chest* **66**: 488-494, 1974
- 2) Starling MR, Crawford MH, Sorensen SG, Grover FL: Comparative value of invasive and noninvasive techniques for identifying left ventricular mural thrombi. *Am Heart J* **106**: 1143-1149, 1983
- 3) Asinger RW, Mikell FL, Elsparger J, Hodges M: Incidence of left-ventricular thrombosis after acute transmural myocardial infarction. Serial evaluation by two-dimensional echocardiography. *N Engl J Med* **305**: 297-302, 1981
- 4) Stratton JR, Lighty GW, Pearlman AS, Ritchie JL: Detection of left ventricular thrombus by two-dimensional echocardiography: Sensitivity, specificity, and causes of uncertainty. *Circulation* **66**: 156-166, 1982
- 5) Carretta RF, DeNardo SJ, DeNardo GL, Jansholt AL, Rose AW: Early diagnosis of venous thrombosis using <sup>125</sup>I-fibrinogen. *J Nucl Med* **18**: 5-10, 1977
- 6) Ezekowitz MD, Leonard JC, Smith EO, Allen EW, Taylor FB: Identification of left ventricular thrombi in man using indium-111-labeled autologous platelets. A preliminary report. *Circulation* **63**: 803-810, 1981
- 7) Stratton JR, Ritchie JL, Hamilton GW, Hammermeister KE, Harker LA: Left ventricular thrombi: In vivo detection by indium-111 platelet imaging and two dimensional echocardiography. *Am J Cardiol* **47**: 874-881, 1981
- 8) Ezekowitz MD, Wilson DA, Smith EO, Burow RD, Harrison LH, Parker DE, Elkins RC, Peyton M, Taylor FB: Comparison of indium-111 platelet scintigraphy and two-dimensional echocardiography in the diagnosis of left ventricular thrombi. *N Engl J Med* **306**: 1509-1513, 1982
- 9) Asinger RW, Mikell FL, Sharma B, Hodges M, Michaud L, Elsparger J, Bass D, Karlson K: Observations on detecting left ventricular thrombus with two dimensional echocardiography: Emphasis on avoidance of false positive diagnoses. *Am J Cardiol* **47**: 145-156, 1981
- 10) Subcommittee for standardization of radionuclide imaging, medical and pharmaceutical committee: Japan radioisotope association: Recommendation



- on standardization of radionuclide imaging (1984 revised). *Radioisotopes* **33**: 660-673, 1984 (in Japanese)
- 11) Harwig SSL, Harwig JF, Coleman RE, Welch MJ: In vivo behavior of <sup>99m</sup>Tc-fibrinogen and its potential as a thrombus-imaging agent. *J Nucl Med* **17**: 40-46, 1976
  - 12) Yokoyama A, Ohmomo Y, Horiuchi K, Saji H, Tanaka H, Yamamoto K, Ishii Y, Torizuka K: Deferoxamine, a promising bifunctional chelating agent for labeling proteins with gallium: Ga-67 DF-HSA: Concise communication. *J Nucl Med* **23**: 909-914, 1982
  - 13) Ohmomo Y, Yokoyama A, Suzuki J, Tanaka H, Yamamoto K, Horiuchi K, Ishii Y, Torizuka K: <sup>67</sup>Ga-labeled human fibrinogen: A new promising thrombus imaging agent. *Eur J Nucl Med* **7**: 458-461, 1982
  - 14) Takahashi K, Ueda N, Hazue M, Ohmomo Y, Yokoyama A, Suzuki T, Torizuka K: Preparation and biodistribution of <sup>67</sup>Ga-labeled fibrinogen conjugated with a water-soluble polymer containing deferoxamine: A potential thrombus imaging agent. *Proc, Int'l Conf. Radiopharm Label Comp. IAEA, Tokyo*: 471-482, 1984
  - 15) Spirito P, Bellotti P, Chiarella F, Domenicucci S, Sementa A, Vecchio C: Prognostic significance and natural history of left ventricular thrombi in patients with acute anterior myocardial infarction: A two-dimensional echocardiographic study. *Circulation* **72**: 774-780, 1985
  - 16) Domenicucci S, Bellotti P, Chiarella F, Lupi G, Vecchio C: Spontaneous morphologic changes in left ventricular thrombi: A prospective two-dimensional echocardiographic study. *Circulation* **75**: 737-743, 1987
  - 17) Stratton JR, Ritchie JL: The effects of antithrombotic drugs in patients with left ventricular thrombi: Assessment with indium-111 platelet imaging and two-dimensional echocardiography. *Circulation* **69**: 561-568, 1984
  - 18) Eigler N, Maurer G, Shah PK: Effect of early systemic thrombolytic therapy on left ventricular mural thrombus formation in acute anterior myocardial infarction. *Am J Cardiol* **54**: 261-263, 1984
  - 19) Kremer P, Fiebig R, Tilsner V, Bleifeld W, Mathey DG: Lysis of left ventricular thrombi with urokinase. *Circulation* **72**: 112-118, 1985
  - 20) Nordrehaug JE, Johannessen KA, vonder Lippe G: Usefulness of high-dose anticoagulants in preventing left ventricular thrombus in acute myocardial infarction. *Am J Cardiol* **55**: 1491-1493, 1985
  - 21) Kaplan K: Prophylactic anticoagulation following acute myocardial infarction. *Arch Intern Med* **146**: 593-597, 1986
  - 22) Tramarin R, Pozzoli M, Febo O, Opasich C, Colombo E, Cobelli F, Specchia G: Two-dimensional echocardiographic assessment of anticoagulant therapy in left ventricular thrombosis early after acute myocardial infarction. *Eur Heart J* **7**: 482-492, 1986
  - 23) Gueret P, Dubourg O, Ferrier A, Farcot JC, Rigaud M, Bourdarias JP: Effects of full-dose heparin anticoagulation on the development of left ventricular thrombosis in acute transmural myocardial infarction. *J Am Coll Cardiol* **8**: 419-426, 1986
  - 24) Arvan S, Boscha K: Prophylactic anticoagulation for left ventricular thrombi after acute myocardial infarction: A prospective randomized trial. *Am Heart J* **113**: 688-693, 1987
  - 25) Davis MJE, Ireland MA: Effect of early anticoagulation on the frequency of left ventricular thrombi after anterior wall acute myocardial infarction. *Am J Cardiol* **57**: 1244-1247, 1986
  - 26) Küpper AJF, Verheugt FWA, Jaarsma W, van der Wall EE, van Eenige MJ, den Hollander W, Ross JP: Detection of ventricular thrombosis in acute myocardial infarction: Value of indium-111 platelet scintigraphy in relation to two-dimensional echocardiography and clinical course. *Eur J Nucl Med* **12**: 337-341, 1986
  - 27) Stratton JR, Resnick AD: Increased embolic risk in patients with left ventricular thrombi. *Circulation* **75**: 1004-1011, 1987
  - 28) Ikeoka K, Todo Y, Konishiike A, Fujisue R, Ohyanagi M, Yasutomi N, Tanimoto M, Kawai Y, Iwasaki T: Scintigraphic detection of thrombi using indium-111-labeled autologous platelets. *J Cardiatr* **15**: 67-78, 1985 (in Japanese)