

僧帽弁逸脱における僧帽弁前尖の逸脱様式に関する検討：心エコー図による新しい診断法

Assessment of prolapsing pattern of the anterior mitral valve in mitral valve prolapse: New echocardiographic diagnostic criteria

大木 崇
内田 知行
井内 新
河野 智彦
林 真見子
小川 聡
恵美 滋文
細井 憲三
福田 信夫
森 博愛

Takashi OKI
Tomoyuki UCHIDA
Arata IUCHI
Tomohiko KAWANO
Mamiko HAYASHI
Satoshi OGAWA
Shigefumi EMI
Kenzo HOSOI
Nobuo FUKUDA
Hiro Yoshi MORI

Summary

In the present study, the ballooning pattern of the anterior mitral valve (AMV) in mitral valve prolapse (MVP) was investigated, and new diagnostic criteria for MVP were established using two-dimensional and Doppler echocardiography. The study population consisted of 164 patients with prolapse of the AMV alone, including 86 patients with idiopathic MVP, 52 associated with atrial septal defect (ASD), 17 having chordal rupture and nine associated with connective tissue disorders. There were 60 normal controls.

The results were as follows:

1. The AMV was divided into two zones, clear and rough (CZ and RZ), according to the point of insertion of the strut chordae based on two-dimensional long-axis echocardiograms of the left ventricle. The severity of AMV prolapse was determined by an angle between the posterior aortic wall (PAO)-CZ and the CZ-RZ.

a) Type A: Apparently there was a transitional point between CZ and RZ, despite normal PAO-CZ and CZ-RZ angles. The RZ showed mild ballooning or prolapse into the left atrium.

b) Type B: Although the PAO-CZ angle was normal, the CZ-RZ angle was markedly narrowed.

徳島大学医学部 第二内科
徳島市蔵本町 2-50 (〒770)

The Second Department of Internal Medicine, Tokushima University Medical School, Kuramoto-cho 2-50, Tokushima 770

Received for publication November 16, 1988; accepted January 10, 1989 (Ref. No. 33-46)

Therefore, prolapse of the RZ was more severe compared with that of type A.

c) Type C: An overall zone of the AMV showed ballooning or prolapse into the left atrium due to a narrowed PAO-CZ angle.

2. Type B prolapse was frequently observed in idiopathic MVP (58%), the ASD group (71%) and the chordal rupture group (71%), and type C prolapse in MVP of connective tissue disorders (89%).

3. All of 18 patients (100%) with type A, 48 of 99 (48%) with type B, and 10 of 47 (21%) with type C could not be diagnosed as MVP using Gilbert's criterion.

4. Doppler mitral regurgitation (MR) was detected in 40 of the 47 patients (85%) with type C, in 56 of the 99 (59%) with type B, and in seven of the 18 (39%) with type A.

These results suggested that classification of the two-dimensional echocardiography of the AMV into two zones, clear and rough (CZ and RZ), could contribute to determining not only the severity of AMV prolapse, but also to the extent of myxomatous changes of the AMV and to evaluating the correlations between the degree of MVP and the incidence of MR.

Key words

Mitral valve prolapse Clear zone Rough zone Echocardiography

はじめに

僧帽弁逸脱 (mitral valve prolapse: MVP) はその特徴的心音図所見から, mid-systolic click and late systolic murmur syndrome¹⁾とも形容され, 僧帽弁膜疾患の中でも極めて特異な病態であるとされている。

従来, 本症の確定診断は左室造影法に依存していたが²⁾, 近年, 超音波断層法が MVP の検出に絶対的な威力を発揮し, 特にいわゆる “silent mitral valve prolapse”³⁾ の診断に対しては多大の貢献をもたらしたといえる。

しかしながら, 一方では断層法による MVP の診断基準については諸家の意見が対立しており⁴⁻⁷⁾, いまだ gold standard としての見解は得られていない。

本研究は MVP の中でも特に前尖逸脱に対する診断基準の再評価を目的とし, 更に合併する僧帽弁逆流 (mitral regurgitation: MR) の出現頻度との関係についても言及する。

対象および方法

対象としては, 前尖にのみ逸脱を有する MVP 164例と正常 60例を用い, MVP の内訳は特発性のもの 86例, 心房中隔欠損症に合併するもの 52

Table 1. Study population

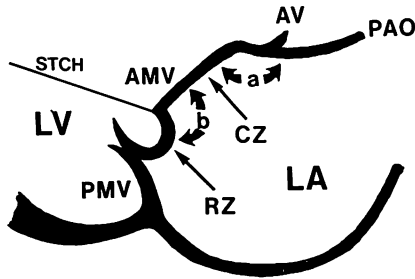
	Cases (No.)	Sex		Age (yrs)
		M	F	Mean ± SD
Normal	60	38	22	38 ± 15
Idiopathic MVP	86	46	40	32 ± 14
MVP with atrial septal defect	52	24	28	42 ± 17
MVP with chordal rupture	17	11	6	52 ± 16
MVP with disorder of connective tissue	9	5	4	38 ± 10

MVP=mitral valve prolapse; M=male; F=female; SD=standard deviation.

例, 腱索断裂に合併するもの 17例, 結合織異常疾患 (Marfan 症候群 5例, Ehlers-Danlos 症候群 3例, van der Hoeve 症候群 1例) に合併するもの 9例である (Table 1).

全例に東芝製超音波断層診断装置 SSH-11A あるいは SSH-65A を用いて左室長軸断層図を記録した。その際, 前および後乳頭筋の中間部における断面を中心として, 前あるいは後交連側のあらゆる断面を観察し, 常に僧帽弁前尖の逸脱パターンが明瞭に描出される断面を用いた。

得られた僧帽弁前尖エコーは strut chordae (STCH) の付着部位を基準として, 弁輪側の弁腹



a = PAO-AMV(CZ) angle
b = AMV(CZ)-AMV(RZ) angle

Fig. 1. Criteria for the diagnosis of anterior mitral valve (AMV) prolapse with two-dimensional long-axis echocardiography.

The AMV is divided into two zones, clear and rough (CZ and RZ), according to the point of insertion of the strut chordae (STCH). Diagnosis and severity of prolapse are determined by an angle between PAO-CZ and CZ-RZ.

PMV=posterior mitral valve; LA=left atrium; LV=left ventricle; AV=aortic valve; PAO=posterior aortic wall.

部 (clear zone: CZ) と弁尖側の弁尖部 (rough zone: RZ) に区分し, 大動脈後壁 (PAO) と CZ のなす角 (PAO-CZ angle: a) および CZ と RZ のなす角 (CZ-RZ angle: b) を計測した (Fig. 1).

なお, 今回用いた MVP 164 例の診断に際しては, 下記の少なくとも 1 つの所見を満足させることを条件とした。

1) 心音図において, 心内性と考えられる収縮中期 click が記録されるか, あるいは僧帽弁閉鎖不全によると考えられる収縮早, 中, 後期ないし全収縮期雑音を伴う場合。

2) M モード心エコー図において, 僧帽弁エコーの mid-systolic buckling あるいは診断的な pansystolic bowing を認める場合。

3) 断層心エコー図において, Gilbert ら⁵⁾あるいは吉川ら⁶⁾の診断基準に該当する場合。

MR の検出には ATL 型超音波パルス・ドプラー血流計 500A あるいは東芝製血流イメージ

ング超音波断層診断装置 SSH-65A を用い, パルス・ドプラー法による逆流シグナルあるいはカラードプラー法による青色シグナルが左房内に出現するか否かで診断した。

結 果

1. 僧帽弁逸脱のパターン分類 (Fig. 2)

収縮期における前尖弁腹部 (CZ) と弁尖部 (RZ) の形態異常の差異から, 次の 3 型に分類できた。

Type A: 大動脈後壁と弁膜部のなす角 (PAO-CZ angle) は正常と差異を認めないが, 弁腹部と弁尖部の間に明らかな変曲点を有し, 弁尖部が軽度左房内 ballooning を示す型,

Type B: Type A に比べて, 弁腹部と弁尖部のなす角 (CZ-RZ angle) が有意な狭小化を示し, 弁尖部の左房内 ballooning が高度である型,

Type C: 大動脈後壁と弁腹部のなす角 (PAO-CZ angle) が正常に比べて有意な狭小化を示し, 弁全体 (弁腹部+弁尖部) が左房内 ballooning を示す型。

2. 各病態における前尖逸脱の type 別頻度 (Table 2)

特発性 MVP (86 例中 50 例, 58%), 心房中隔欠損症に伴う MVP (52 例中 37 例, 71%), 腱索断裂に伴う MVP (17 例中 12 例, 71%) においては type B の逸脱パターンが高頻度にみられたのに比べ, 結合織異常疾患に伴う MVP では 9 例中 8 例 (89%) が type C の逸脱パターンを示した。

各病態の PAO-CZ angle は type C において著明な狭小化を示し, 中でも腱索断裂例ではその程度が大であった。一方, CZ-RZ angle は type B においてのみ計測が可能であり, 腱索断裂例では特発性 MVP および心房中隔欠損例に比べて著明な狭小化がみられた。

3. 各逸脱パターンと Gilbert らの診断基準との対比

Gilbert らは, 「左室長軸断層図上, 収縮期に僧

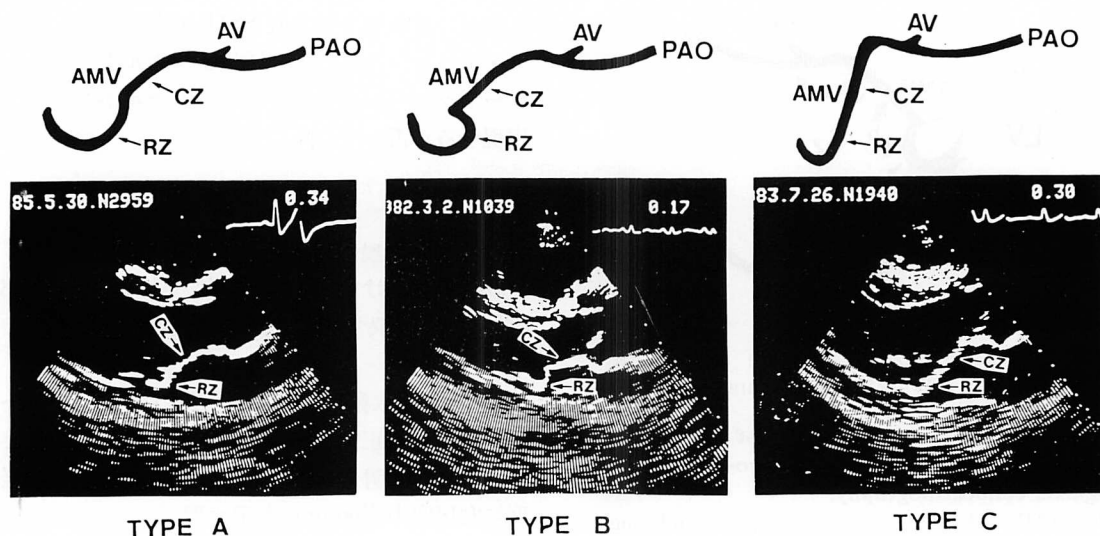


Fig. 2. Three types of anterior mitral valve (AMV) prolapse.

Type A: There is an apparent transitional point between CZ and RZ. The RZ shows mild ballooning or prolapse into the left atrium.

Type B: Although the PAO-CZ angle is normal, the CZ-RZ angle is markedly narrowed. Therefore, prolapse of RZ is more severe compared with that of type A.

Type C: An overall zone of the AMV shows ballooning or prolapse into the left atrium due to the narrowed PAO-CZ angle.

PAO=posterior aortic wall; AV=aortic valve; CZ=clear zone; RZ=rough zone.

Table 2. Incidence of the three types of anterior mitral valve prolapse of idiopathic origin and various heart diseases

	Type	Cases (No.)	PAO-CZ angle	CZ-RZ angle
Normal		60	147± 7	
Idiopathic	A	17	149± 5	
	B	50	154±19*	111±19
	C	19	110±21**	
Atrial septal defect	B	37	153±17*	118±15
	C	15	115±19**	
Chordal rupture	B	12	159± 8**	78±14
	C	5	95±11**	
Disorder of connective tissue	C	8	114±13**	

vs Normal * p<0.001, ** p<0.0001

For abbreviations: see Fig. 2.

帽弁前尖が弁輪線を越えて左房内に膨隆する」場合を前尖逸脱と定義した⁵⁾、この診断基準と今回の前尖逸脱パターン (types A, B, C) との一致率を検討した。

Type A は 18 例中全例 (100%), type B は 99 例中 48 例 (48%), type C は 47 例中 10 例 (21%) の頻度で、Gilbert らの診断基準と一致しなかった。

4. 各病態における逸脱パターンと MR の出現頻度との関係 (Fig. 3)

病態別に MR の出現頻度をみると、特発性

MVP では 86 例中 49 例 (57%), 心房中隔欠損症に伴う MVP では 52 例中 29 例 (56%) の頻度であったが、腱索断裂 (17 例) および結合織異常疾患 (8 例) に伴う MVP では全例に MR を認めた。

一方、type 別にみた MR の出現頻度では、type C (47 例中 40 例, 85%), type B (99 例中 56 例, 57%), type A (18 例中 7 例, 39%) の順で MR を多く認めた。

5. 症例呈示

心房中隔欠損症に伴う MVP (Fig. 4)

Type B では僧帽弁前尖の弁尖部 (RZ) が左

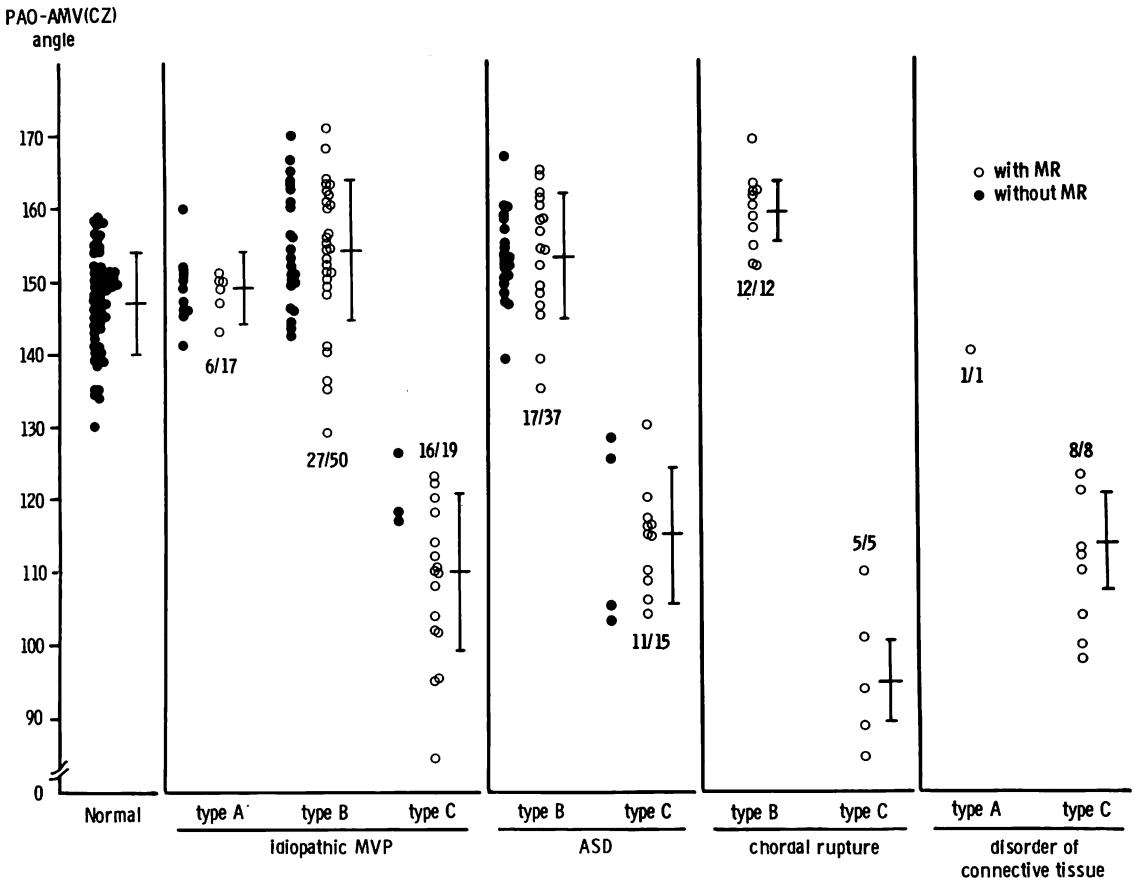


Fig. 3. Relationship between the PAO-CZ angle and the incidence of MR in the normals and in various heart diseases with mitral valve prolapse.

PAO=posterior aortic wall; AMV=anterior mitral valve; MR=mitral regurgitation; ASD=atrial septal defect; CZ=clear zone.

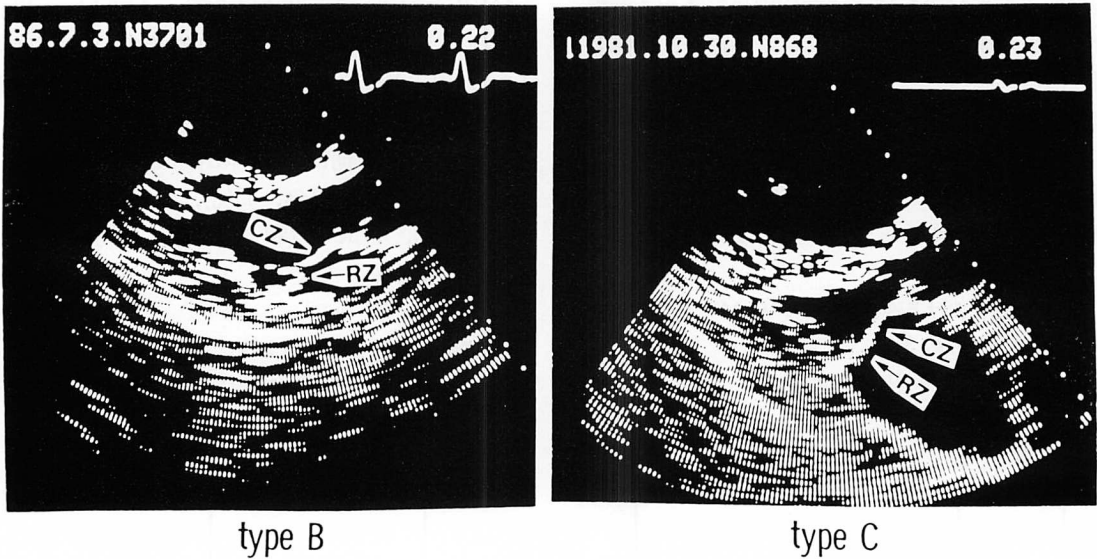


Fig. 4. Ballooning patterns (types B and C) of the anterior mitral valve in atrial septal defect.
For abbreviations: see Fig. 2.

房内に著明な ballooning を示す. 大動脈後壁と弁腹部のなす角 (PAO-CZ angle) は正常の角度 (144°) を保つが, 弁腹部と弁尖部のなす角 (CZ-RZ angle) は正常あるいは他の type に比べて狭小化 (52°) が著しい.

Type C では僧帽弁前尖全体 (CZ+RZ) が左房内に逸脱し, PAO-CZ angle の狭小化 (110°) がみられる.

腱索断裂に伴う MVP (Fig. 5)

Type B では弁尖部 (RZ), type C では前尖全体 (CZ+RZ) に逸脱を認めるが, その程度は両者ともに顕著である. 前者の CZ-RZ angle (59°) および後者の PAO-CZ angle (80°) はいずれも著明な狭小化を示す.

結合織異常疾患に伴う MVP (Fig. 6)

両症候群ともに前尖全体 (CZ+RZ) が著明な冗長化を示す. いずれも PAO-CZ angle はそれぞれ $98^\circ, 90^\circ$ と狭小化を認め, type C の逸脱パターンであるが, 弁腹部 (CZ) と弁尖部 (RZ) の間に明らかな変曲点がみられることから, 混合型の逸脱様式と考えてもよい.

手術により確認しえた MVP (Fig. 7)

手術標本 (A) では, 僧帽弁が全体に脆弱であり, 前交連側の前尖および後尖 (open circle) はいずれも肥厚を認める. 前尖 (AMV) の弁腹部 (CZ) は菲薄化し, 弁尖部 (RZ) は左房側への膨隆 (hooding) を示す. 前交連側弁尖への付着腱索は全く欠如し, 前尖に付着する 2 つの strut chordae (STCH) 間の距離は著明な開大 (約 18 mm) を示す.

左室長軸断層図 (B) では, 前尖弁尖部 (RZ) のみが著明な左房内突出を示し, 今回の分類の type B に該当する. この断層図で記録される逸脱弁尖 (RZ) は手術標本の hooding 部位に一致するが, Gilbert らの診断基準では逸脱弁尖 (RZ) が両弁輪線 (R) を越えないため MVP と診断することができない.

考 按

僧帽弁逸脱 (MVP) は特徴のある理学的所見と種々の合併症を招来することから, 僧帽弁膜疾患の中でも最近特に注目されている病態である. た

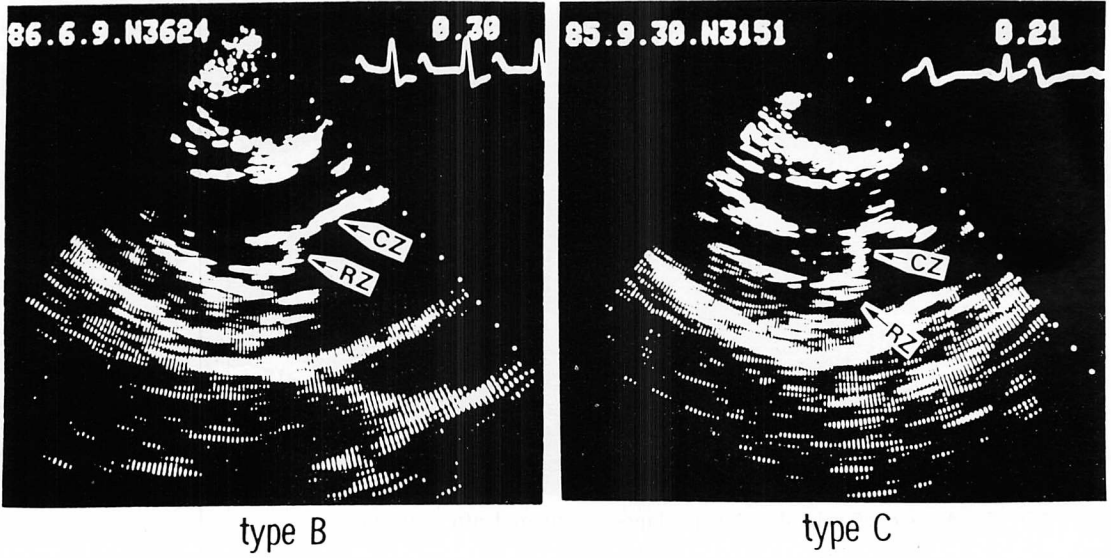


Fig. 5. Ballooning patterns (types B and C) of the anterior mitral valve in chordal rupture.
For abbreviations: see Fig. 2.

Ehlers-Danlos syndrome

Van der Hoeve syndrome

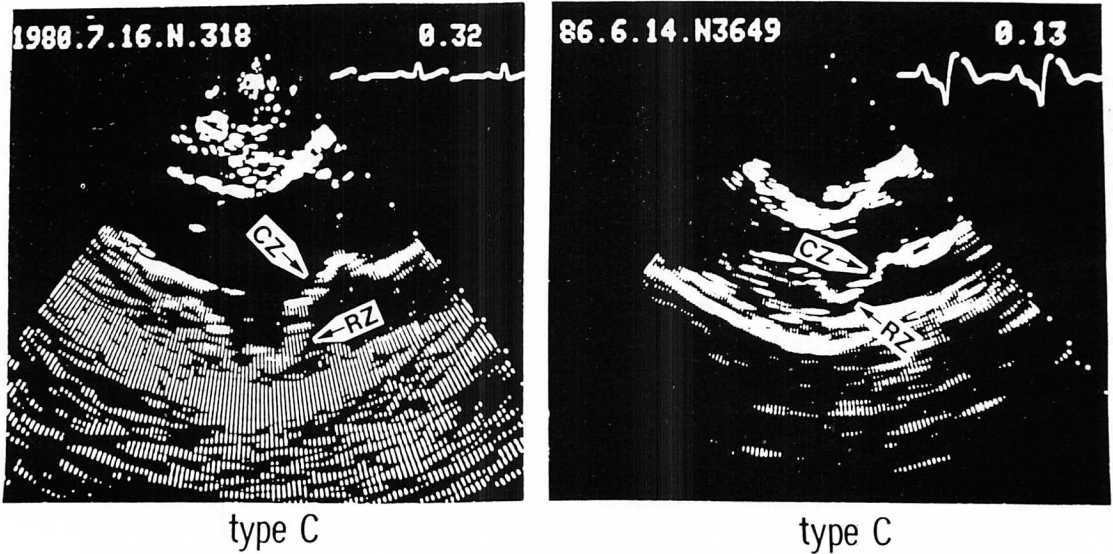


Fig. 6. Ballooning patterns (type C) of the anterior mitral valve in connective tissue disorders.
For abbreviations: see Fig. 2.

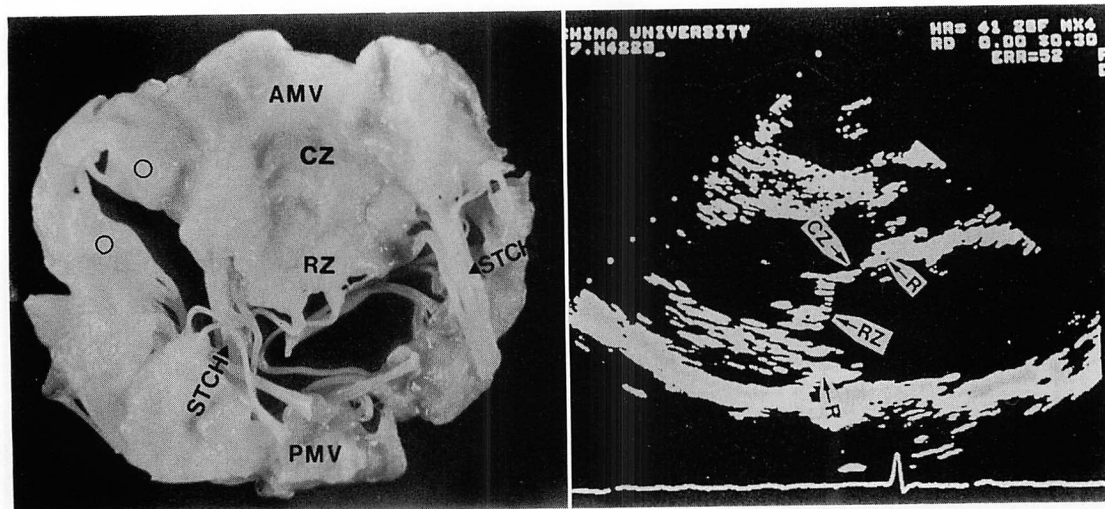


Fig. 7. A case of mitral valve prolapse confirmed after surgery.

A (photograph of the atrial surface): Anterolateral site (open circles) of the mitral valve is thickening, and shows the absence of chordal insertion. The distance between the strut chordal (STCH) insertions is increased. Rough zone (RZ) and clear zone (CZ) of the anterior mitral valve (AMV) are hooded and elongated.

B (two-dimensional long-axis echocardiogram): Rough zone (RZ) of the anterior mitral valve shows the prolapsing pattern of type B. However, this case cannot be diagnosed as mitral valve prolapse from Gilbert's criterion.

PMV=posterior mitral valve; R=mitral ring.

たとえば、心音図所見の「mid-systolic click and late systolic murmur」¹⁾は他の原因による僧帽弁閉鎖不全症にはみられないものであり、他方、腱索断裂、感染性心内膜炎、不整脈などの合併症は重篤な心不全や突然死につながる可能性を有しているため⁸⁾、本症の存在は必ずしも臨床的に無視しえないのが現状である。

最近、超音波断層法の普及が本症の発見を容易にしていることは紛れもない事実であるが、一方では false positive あるいは false negative 例の取り扱いに対して、改めて諸家の診断基準の見直しが迫られている⁹⁾。

現時点における最も一般的な基準は、左室長軸断層図あるいは四腔断層図を用い、逸脱弁尖の左房内膨隆度と前尖および後尖弁輪部を結ぶ線との関係を検討する方法である。

Gilbert ら⁵⁾は左室長軸断層図上において、取

縮期に僧帽弁前尖が弁輪線を越えて左房内に膨隆する場合を前尖逸脱と定義した。この基準は本症の診断に際して極めて説得力のある考え方であるが、日常臨床においてはかなりの軽症 MVP 例を見逃す危険性があり、事実、Fig. 7B のような明らかな前尖逸脱例に対してさえも本基準があてはまらない欠点を有する。一方、吉川ら⁶⁾は Gilbert らの基準を見直し、前尖弁輪部と前尖の間に存在する immobile な部分 (annulus fibrosus) を考慮して線を引けば、より軽症の MVP を検出することができる^{と述べている。}

左室長軸断層図を用いると、ビーム方向が僧帽弁エコー、特に弁尖部と平行に近い関係となり、弁尖部が連続像として記録されないために逸脱の有無を詳細に評価することができないことがある。この欠点を補う目的で、最近、四腔断層図を用いて本症の診断を試みようとする報告⁷⁾がみら

れるが、このアプローチによっても軽症 MVP が必ずしも完璧に検出できるものではない。

このような点を考慮して、本症を僧帽弁尖の接合異常の観点からアプローチした報告がある¹⁰⁾。この方法は、収縮期における両弁尖の接合の「ズレ」に着目したもので興味深いが、弁接合不全と弁逸脱は必ずしも同一病態を表現していないという反論、あるいは現存の超音波機器の分解能についての限界などの問題点も有している。

本研究では僧帽弁の前尖逸脱にのみ注目し、その逸脱様式に関して従来の診断基準とは少し異なる見地から検討した。前尖を支持する腱索の中で、最も重要な立場にある2本の strut chordae は、左室長軸断層図において比較的容易に描出することができる。更に、この腱索は前尖の clear zone と rough zone の境界部に付着していることから、前尖を心エコー図学的な弁腹部 (CZ) と弁尖部 (RZ) に区分できる利点を有する。

正常における収縮期の僧帽弁前尖は、strut chordae の強固な支持により、弁腹部と弁尖部の移行部に有意の変曲点をもたないことが特徴で、CZ-RZ angle はほぼ 180° を保つ。一方、MVP における僧帽弁の肉眼的所見としては、肥厚 (thickening)、左房側への膨隆 (hooding)、菲薄化 (stretching) があげられる¹¹⁾。これらの所見の中でも、hooding は主として弁尖部 (RZ) 側に多くみられ、収縮期における左室内圧の上昇とともに最も左房側に膨隆する部分である。すなわち、今回の断層図による前尖の区分を用いると、この hooding は strut chordae を境界とした弁尖部 (RZ) の左房内膨隆に反映され、その結果、弁尖部の hooding の程度により、CZ-RZ angle は有意な変曲点 (type A) を有したり、著明な狭小化 (type B) を示すようになる。このように、僧帽弁前尖の CZ-RZ angle を検討することは、弁尖部における病変、特に hooding の程度を評価できるのみでなく、従来の診断基準にあてはまらない軽症 MVP をより精度よく診断することにも役立つ。

以上のように、ほとんどの MVP はその病変が弁尖部 (RZ) に限局する types A, B の逸脱様式を示すが、結合織異常疾患に伴う MVP や一部の特発性 MVP などにおいては、大動脈後壁 (PAO) と前尖弁腹部 (CZ) のなす角度が狭小化を示す type C の逸脱様式がみられた。この型が完成されるためには、弁尖自体の菲薄化 (stretching) あるいは冗長化 (lengthening) のみならず、strut chordae の冗長化や付着異常の存在が必要であり、types A, B と異なり前尖全体が左房側に膨隆する様式を示す。

PAO-CZ および CZ-RZ angle が僧帽弁と腱索の器質的病変の程度に依存することは、結合織異常疾患や腱索断裂例における逸脱様式からみても明らかであるが、同一例においても断面設定あるいは弁病変の局在性により種々の type を示すことがある。

Fig. 8 は、後交連側の僧帽弁前尖に著明な逸脱を認める例の左室長軸および短軸断層図を示すが、後交連側 (⊙) の左室長軸断層図では type C の逸脱パターン、弁口中央部 (⊙) の左室長軸断層図では type B の逸脱パターンがみられる。同様の所見は、手術により確認し得た MVP 例 (Fig. 7) においても観察され¹²⁾、今回の前尖区分およびそれぞれの角度評価が、MVP における弁病変の局在性および病理学的特徴をよく反映していることがうかがわれる。

本症の弁病変が一次的なものであるか、腱索などの先天的付着異常による二次的なものであるかの判断は困難であることが多い。後者に原因を求める考えとして、腱索 network の異常な分布が僧帽弁に対して不均等な stress を与え、その結果、支持の弱い弁尖部の伸展・菲薄化や粘液腫様変性を来すという報告がある¹³⁾。Fig. 7 の MVP 例においては、前交連側弁尖への付着腱索が全く欠如し、前尖に付着する2つの strut chordae 間の距離は正常に比べて著明な開大を認める。したがって、前者の異常が前交連側の前尖・後尖肥厚を、後者の異常が前尖弁腹部の菲薄化お

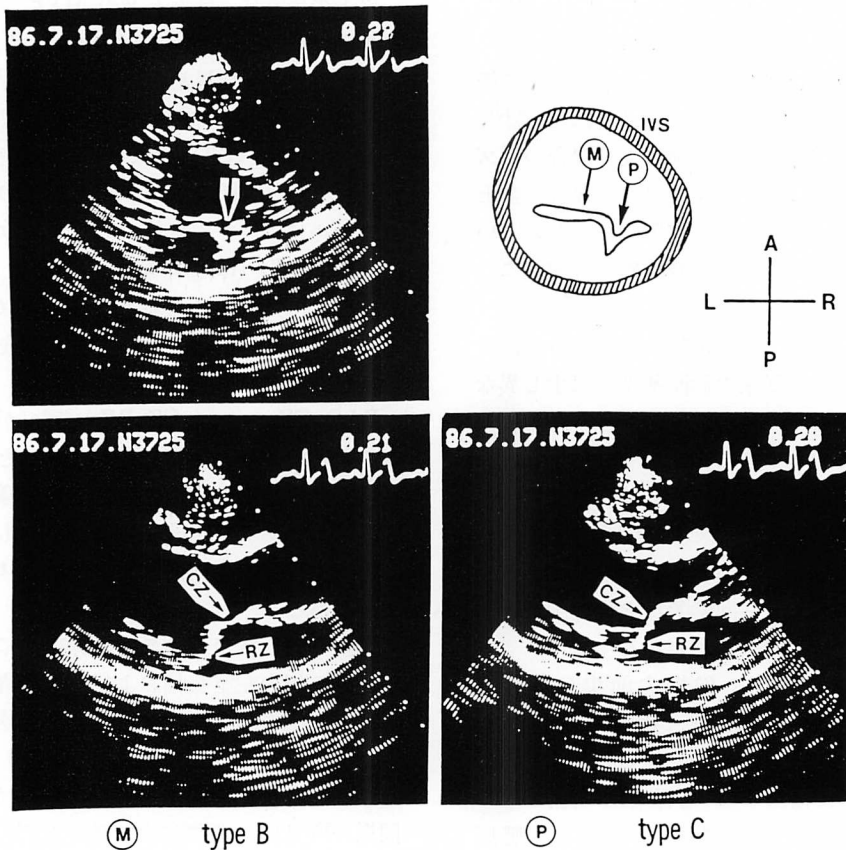


Fig. 8. Changes in the ballooning pattern of the anterior mitral valve in mitral valve prolapse with the sector planes in the long-axis echocardiogram of the left ventricle.

Upper panel (short-axis view at the mitral valve level): Mitral valve prolapse into the left atrium is observed at the posteromedial site (P) of the anterior mitral valve.

Lower panel (long-axis views of the left ventricle): Ballooning pattern of type B is observed at the middle site (M) of the anterior mitral valve, and that of type C at the posteromedial site (P).

CZ=clear zone; RZ=rough zone; IVS=interventricular septum.

よび弁尖部における多数の左房内膨隆 (hooding) を招来したと考えても特に矛盾はない¹²⁾.

いずれにしても, MVP にみられる僧帽弁逆流 (MR) は極めて特異的であり, 特に収縮早期あるいは後期性 MR の存在は本病態に診断的さえある^{1,14)}. 一方, その逆流量はドップラー法においてのみ検出される程度のものから, 聴診や左室造影において明瞭に認識できるものまで極めて多彩であるが, 最も重要なことは弁病変の荒廃度と

MR との関連性, すなわち MR が将来どのような経過を示すかについての評価である.

Kolibash ら¹⁵⁾は, MVP における MR が進展を示す例は僧帽弁に粘液腫様変性などの器質的病変を有する場合であることを強調し, 大木ら¹⁴⁾は MVP の経過観察中に MR の消失する例の存在することを報告している. 今回の結果では, type C (85%), type B (57%), type A (39%) の順で MR の出現頻度が大であったが, types B, C に

おける逸脱の程度が type A のそれに比べて高度であることを考えると当然の結果と思われる。したがって、今後に残された問題は、MR を認めない MVP 各型の経時的変化と、type A における断層図診断の妥当性に関する情報であり、更にこの問題に関連して、正常例にみられる生理的逆流¹⁶⁾、僧帽弁逸脱症候群と正常例との連続的移行¹⁷⁾などの結論についても、今後のより詳細な検討あるいは他のアプローチによる見直しが必要となることが予想される。

要 約

超音波断層法とドップラー法を用い、僧帽弁前尖 (AMV) のみに逸脱 (MVP) を有する 164 例の逸脱パターンと僧帽弁逆流 (MR) の有無を分析し、その発生機序および重症度との関係について検討した。MVP 164 例の内訳は、特発性 86 例、心房中隔欠損症 52 例、腱索断裂 17 例、結合織異常疾患 9 例であり、正常 60 例と比較対比した。

1. AMV の逸脱パターンは、strut chordae を境界とした弁腹部 (CZ) と弁尖部 (RZ) の ballooning 様式から、以下の 3 型に分類できた。a) Type A: 大動脈後壁 (PAO) と CZ のなす角度 (PAO-CZ angle) は正常と差異を認めないが、CZ と RZ の間に明らかな変曲点を有する型、b) Type B: PAO-CZ angle は正常および type A と差異を認めないが、CZ と RZ のなす角度 (CZ-RZ angle) に有意の狭小化を示す型、c) Type C: PAO-CZ angle に有意の狭小化を認め、前尖全体 (CZ+RZ) が基部から左房側に著明な ballooning を示す型。

2. 特発性 MVP (58%)、心房中隔欠損症 (71%)、腱索断裂 (71%) においては type B、結合織異常疾患 (89%) では type C の逸脱様式を示す例が多くみられた。

3. Type A の 18 例中全例 (100%)、type B の 99 例中 48 例 (48%)、type C の 47 例中 10 例 (21%) は、Gilbert らの診断基準により MVP と診断することができなかった。

4. Type 別にみた MR の出現頻度は、type C (47 例中 40 例, 85%)、type B (99 例中 56 例, 59%)、type A (18 例中 7 例, 39%) の順で MR を多く認めた。

以上の結果より、AMV の逸脱パターンを弁尖部 (RZ) と弁腹部 (CZ) に区分して検討すれば、その逸脱範囲あるいは重症度のみでなく、器質的変化の局在性や MR 出現との関連性を評価できることが示唆された。

文 献

- 1) Barlow JB, Bosman CK, Pocock WA, Marchand P: Late systolic murmurs and non-ejection ("mid-late") systolic clicks: An analysis of 90 patients. *Br Heart J* 30: 203-218, 1968
- 2) Barlow JB, Pocock WA, Marchand P, Denny M: The significance of late systolic murmurs. *Am Heart J* 66: 443-452, 1963
- 3) Jersaty RM, Landry AB, Liss JP: "Silent" mitral valve prolapse: Analysis of 32 cases. *Am J Cardiol* 35: 146, 1975 (abstr)
- 4) Alpert MA, Carney RJ, Flaker GC, Sanfelippo JF, Webel RR, Kelly DL: Sensitivity and specificity of two-dimensional echocardiographic signs of mitral valve prolapse. *Am J Cardiol* 54: 792-796, 1984
- 5) Gilbert BW, Schatz RA, VonRamm OT, Behar VS, Kisslo JA: Mitral valve prolapse: Two-dimensional echocardiographic and angiographic correlation. *Circulation* 54: 716-723, 1976
- 6) Yoshikawa J, Kato H, Yanagihara K, Okumachi F, Takagi Y, Yoshida K, Asaka T, Inanami H: Criteria for the diagnosis of prolapsed mitral valve using phonocardiography and echocardiography. *J Cardiogr* 12: 773-777, 1982 (in Japanese)
- 7) Morganroth J, Mardelli TJ, Naito M, Chen CC: Apical cross-sectional echocardiography: Standard for the diagnosis of idiopathic mitral valve prolapse syndrome. *Chest* 79: 23-28, 1981
- 8) Jersaty RM: *Mitral Valve Prolapse*. Raven Press, New York, 1979, p 187
- 9) Nagata S: The first conference on mitral valve prolapse. *J Cardiogr* 16 (Suppl XI): 81-86, 1986 (in Japanese)
- 10) Nagata S, Sakakibara H, Beppu S, Park YD, Matsuhisa M, Kimura E, Masuda Y, Nimura Y: New echocardiographic criterion in the diagnosis of mitral valve prolapse. *J Cardiogr* 12: 779-787,

大木, 内田, 井内, ほか

1982 (in Japanese)

- 11) Lucas RV Jr, Edwards JE: The floppy mitral valve. *Curr Probl Cardiol* 7: 1-48, 1982
- 12) 大木 崇, 福田信夫, 内田知行, 林真見子, 奥本哲生, 森 博愛: 非観血的検査法による循環器疾患の総合診断: 手術により弁病変を確認しえた僧帽弁逸脱の1例. *medicina* 25: 708-717, 1988
- 13) Virmani R, Atkinson JB, Byrd BF, Robinowitz M, Forman MB: Abnormal chordal insertion: A cause of mitral valve prolapse. *Am Heart J* 113: 851-858, 1987
- 14) Oki T, Tominaga T, Okushi H, Uchida T, Yamamoto M, Kagawa T, Irahara K, Kawano K, Fukuda N, Mori H: Mitral regurgitation in mitral valve prolapse: Its mechanisms and time course. *J Cardiol* 17: 497-506, 1987 (in Japanese)
- 15) Kolibash AJ Jr, Kilman JW, Bush CA, Ryan JM, Fontana ME, Wooley CF: Evidence for progression from mild to severe mitral regurgitation in mitral valve prolapse. *Am J Cardiol* 58: 762-767, 1986
- 16) 吉田 清, 吉川純一, 赤土正洋, 赤阪隆史, 八木登志員, 前西文秋, 奥町富久丸, 白鳥健一, 小泉克己, 高尾精一, 加藤 洋, 深谷 隆: 若年健常者における正常弁逆流の頻度: 超音波ドプラ法による検討. *日超医講演論文集* 49: 171, 1986
- 17) 今村吉彦, 盛田俊介, 徳山 淳, 鈴木 真事, 西沢茂樹, 平井寛則, 町井 潔: 僧帽弁逸脱症候群と正常例との連続的移行: 断層心エコー図及びカラー断層ドプラ法による検討. *日超医講演論文集* 51: 927, 1987