

僧帽弁狭窄弁置換術後の左  
室動態： 合併した軽症大動  
脈弁閉鎖不全の関与につい  
て

Left ventricular per-  
formance following mit-  
ral valve replacement in  
patients with tight mitral  
stenosis combined with  
mild aortic regurgitation

池田 史彦  
大西 祥平  
半田俊之介  
岩永 史郎  
細川美千代  
小川 聡  
中村 芳郎  
相馬 康宏\*  
井上 正\*

Fumihiko IKEDA  
Shohei OHNISHI  
Shunnosuke HANDA  
Shiro IWANAGA  
Michiyo HOSOKAWA  
Satoshi OGAWA  
Yoshiro NAKAMURA  
Yasuhiro SOHMA\*  
Tadashi INOUE\*

**Summary**

The severity of aortic regurgitation is difficult to estimate prior to mitral valve replacement (MVR) in cases with tight mitral stenosis (MS), because low output state due to mitral obstruction masks signs of aortic regurgitation. This study clarified left ventricular performance, possibly affected by increased diastolic loading after MVR.

The study subjects consisted of 12 patients with pure mitral stenosis (MS group) and 11 with combined mitral stenosis and aortic regurgitation (MSAR group). The diagnosis was made by cardiac catheterization preoperatively. The aortographic grade of aortic regurgitation was class 1 or 2 according to the AHA classification. Both groups were matched in terms of severity in mitral obstruction evaluated by mitral valve area. On preoperative echocardiographic evaluation, there was no difference in the mean values of LVDd, LVSD and %FS between the groups MS and MSAR. After surgery, symptoms improved in each patient. Echocardiography performed three months after MVR revealed no differences in these parameters between both the groups.

We concluded that aortic regurgitation evaluated as class 1 or 2 preoperatively does not increase in respect to left ventricular diastolic overloading and echocardiographic left ventricular performance

慶應義塾大学医学部 内科, 呼吸循環科  
\*同 胸部外科  
東京都新宿区信濃町 35 番地 (〒160)

Cardiopulmonary Division, Department of Medicine,  
Keio University School of Medicine

\*Division of Cardiothoracic Surgery, Department of  
Surgery, Keio University School of Medicine, Shi-  
nanomachi 35, Shinjuku-ku, Tokyo 160

Received for publication February 2, 1989; accepted May 29, 1989 (Ref. No. 33-40)

remains unchanged.

**Key words**

Mitral valve replacement    Combined mitral and aortic valve disease    Mitral stenosis

はじめに

連合弁膜疾患では単弁疾患と異なり、心機能に及ぼす弁機能異常の影響が複雑に絡み合い、一弁に対する外科療法の効果を予想することが難しい。一弁置換で十分な治療効果が得られるか、二弁置換を必要とするのかの選択は、手術に伴うリスクとのかねあいからもしばしば問題となる。外科手術の対象となるリウマチ性心疾患では、相対的三尖弁逆流症を除けば、僧帽弁狭窄症と大動脈疾患の組合せが最も頻度が高い<sup>1)</sup>。高度の僧帽弁狭窄症に大動脈弁狭窄症を伴った場合、僧帽弁狭窄症の解除を行うと、急激に左心不全を来す危険性が高いことは古くから注意されている<sup>2)</sup>。大動脈弁異常が閉鎖不全症であった場合、僧帽弁解除がどの程度大動脈弁閉鎖不全症に関与してくるのかは、従来の経験からの明確な記載がないが、術前には狭窄のために心拍出量が低下し、動脈弁逆流量が過小評価されている可能性がある。古くは僧帽弁狭窄症に伴う左第2肋間胸骨左縁の逆流性雑音を Graham Steel murmur と解釈して、closed commissurotomy が行われ、この問題の解答となるべき手術経験が捨てられざるを得なかった面もある。最近では狭窄症に対し経皮的弁形

成術も行われるようになり、この場合にも大動脈弁の逆流を放置して良いのか否かの判断が問われる。

本研究の目的は僧帽弁狭窄症に合併した比較的軽症な大動脈弁閉鎖不全症が、僧帽弁置換術後の左室動態にどのような影響を及ぼすのかについて検討することである。交連切開術の症例は僧帽弁狭窄の解除の程度が不均一となる可能性が高いため対象外とした。左室動態の変化は術前および術後1~3カ月の心エコー図により求めた。

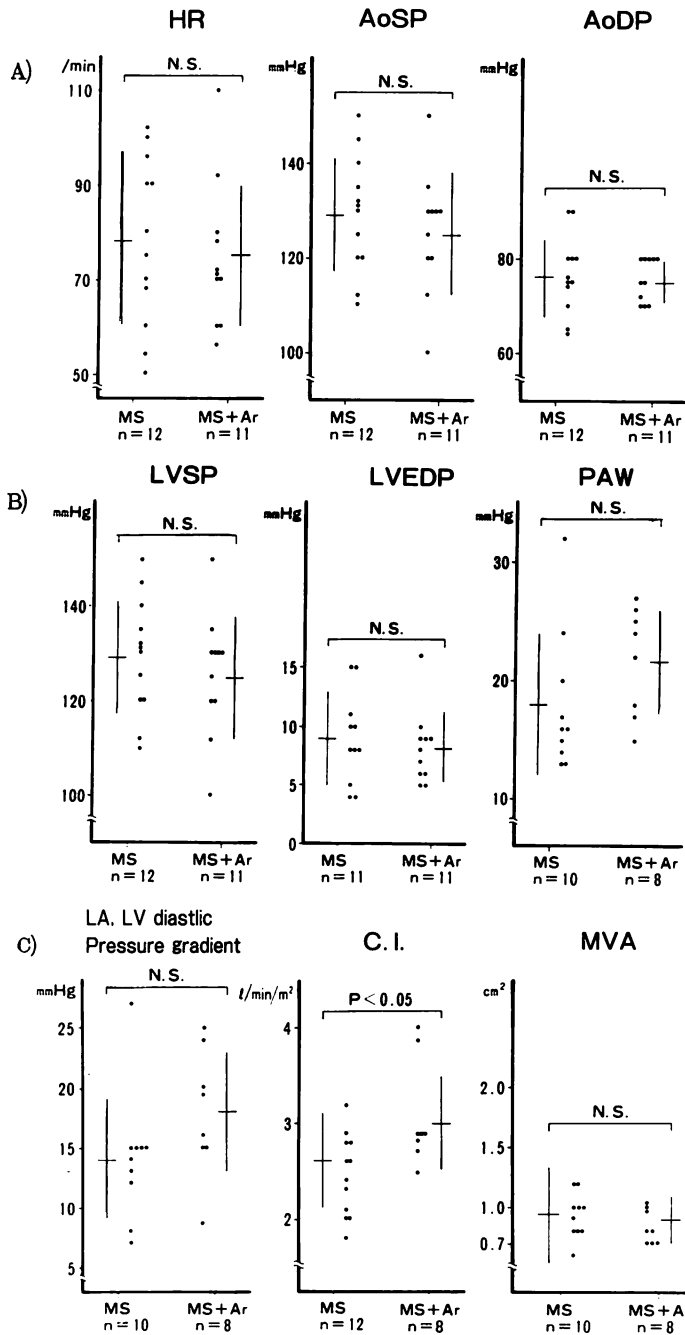
対象と方法

1974年から1985年の間に当施設で僧帽弁置換術を施行した109例のうち、術前の心カテーテル検査で純型僧帽弁狭窄症と診断された12例(MS群)、男4例、女8例と、僧帽弁狭窄症に軽症大動脈弁閉鎖不全症を合併したと判定された11例(MS+AR群)、男6例、女5例を対象とした。純型僧帽弁狭窄症は心音、心エコー図所見に加え、左室造影で僧帽弁逆流のないことを確認した。僧帽弁狭窄に合併した軽症大動脈弁閉鎖不全は、左心カテーテルにより左室、大動脈収縮期圧較差が認められないこと、大動脈造影で4段階分類による逆流診断基準でIないしII度の大動脈弁逆流

**Table 1. Clinical data of MS group and MS+Ar group**

	Number	Age	Sex	NYHA	CTR	Degree of Ar
MS	12	47.4	M (4) F (8)	Class II (5) III (6), IV (1)	60.3±3.6	
MS + Ar	11	47.8	M (6) F (5)	Class II (2) III (8), IV (1)	66.8±2.9	I (5) II (6)

M=male; F=female; NYHA=New York Heart Association classification; CTR=cardiothoracic ratio; MS=mitral stenosis; MS+Ar=mitral stenosis and mild aortic regurgitation.



**Fig. 1. Comparisons of the preoperative hemodynamic data between MS and MS+Ar.**

The vertical bars indicate mean+SD (standard deviation).

A : HR=heart rate; AoSP=aortic peak systolic pressure; AoDP=aortic diastolic pressure; n=number. B : LVSP=left ventricular peak systolic pressure; LVEDP=left ventricular end-diastolic pressure; PAW=pulmonary arterial wedge pressure. C : CI=cardiac index; MVA=mitral valve area.

が認められるのみであることを条件とした。

MS 群および MS+AR 群の年齢, 性, NYHA 心機能分類, 胸部 X 線による心胸郭比を **Table 1** に示す。MS 群の手術時の年齢は 32~56, MS+AR 群は 35~55 歳の間にあった。また心調律は正常同調律 2 例, 心房細動 10 例, MS+AR 群はそれぞれ 3 例, 8 例であった。

僧帽弁狭窄の程度は, 左室および肺動脈楔入圧を同時記録し, 熱希釈法により得た心拍量を用いて, Gorlin の式から僧帽弁口面積 (MVA) を算出して求めた。2 群における術前のカテーテル検査から得られた循環動態を **Fig. 1** に示す。MS 群と MS+AR 群の間に t 検定により有意差があったのは心係数のみで, 計算された僧帽弁口面積は MS 群  $0.9 \pm 0.4 \text{ cm}^2$ , MS+AR 群  $0.9 \pm 0.2 \text{ cm}^2$  と同程度であった。上記の各例で術前, 術後 1~3 ヶ月の ① NYHA 機能分類, ② 胸部レ線写真による心胸郭比, ③ 心エコー図法による左室動態を比較した。

心エコー図の記録には断層心エコー図(使用機器, フクダ電子製 SSD-110S, または東芝製 SSH-11A)を使用し, M モード記録により左室の拡張末期径 (LVDd), 収縮末期径 (LVsD) を計測, 内径収縮率の指標として内径短縮率 (%FS) を計算した。術前の各計測では MS 群および MS+AR 群間で有意な差はなかった (**Fig. 2**)。術前投与していた薬剤は術後も変更されていない

か中止されており, 新しく内科治療を追加された症例は含まれていない。

弁置換術に使用された人工弁は, MS 群では Björk-Shiley 弁 (BS) 9 例, ST-Jude-Medical 弁 (SJM) 3 例, MS+AR 群では BS 弁 5 例, SJM 弁 6 例であった。

## 結 果

### 1. 自覚症の変化

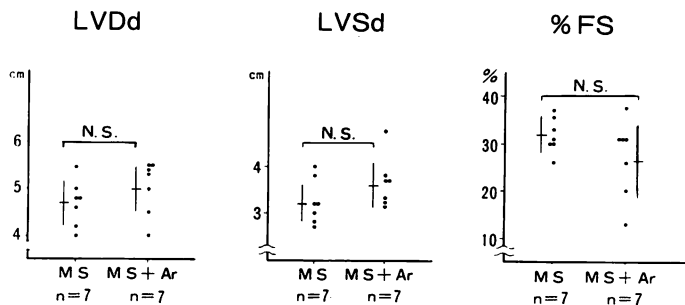
NYHA 機能分類の変化を **Fig. 3** に示す。術前の MS 群は class II 5 例, class III 6 例, class IV 1 例で, 平均すると 2.7 であったが, 術後は class I 9 例, class II 3 例で, 平均では 1.3 と改善した。一方, MS+AR 群は術前, class II 2 例, class III 8 例, class IV 1 例で, 平均 2.9 であったが, 術後は class I 5 例, class II 6 例に改善し, 平均 1.5 になった。

### 2. 心胸郭比の変化

MS 群では術前 55~68%, 平均  $60.3 \pm 3.6\%$  から, 術後 52~65%, 平均  $59.4 \pm 5.4 \pm 5.4\%$  と変化しなかったが, MS+AR 群では術前 56~70%, 平均  $66.8 \pm 2.9\%$  から, 術後は 53~65%, 平均  $61.0 \pm 4.0\%$  と有意に縮小した ( $p < 0.01$ ) (**Fig. 4**)。

### 3. 心エコー図

術後の心エコー図所見を術前と比較すると, MS 群では有意な変化はなかったが, MS+AR



**Fig. 2. Comparisons of the preoperative echocardiographic data between MS and MS+Ar.**  
LVDd=left ventricular end-diastolic dimension; LVsD=left ventricular end-systolic dimension; %FS=percent fractional shortening.

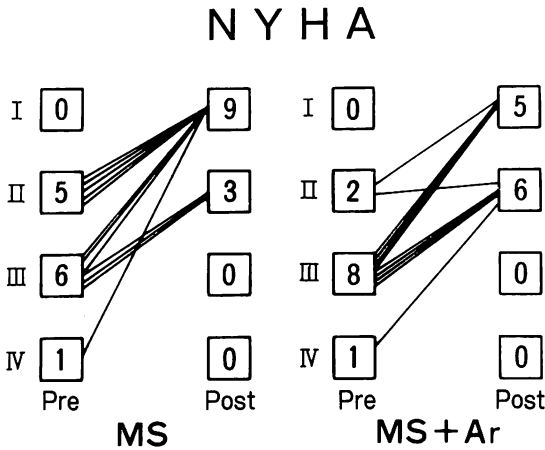


Fig. 3. Preoperative and postoperative NYHA classifications.

群では左室拡張末期径が平均  $5.0 \pm 0.5$  cm から平均  $4.7 \pm 0.5$  cm と有意に縮小した ( $p < 0.01$ ). 左室収縮末期径および内径短縮率は、MS 群、MS+AR 群ともに有意な変化を認めなかった (Figs. 5, 6).

考 按

心弁膜症の手術成績は、心筋保護法や人工弁技術の進歩と関連して著しく向上した。特に大動脈

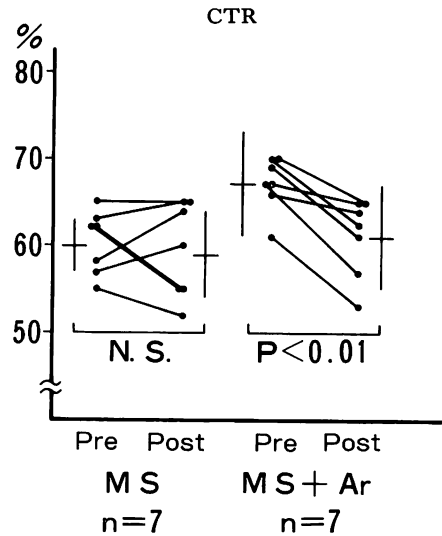


Fig. 4. Changes in the cardiothoracic ratio (CTR) before and 1~6 months after surgery.

弁および僧帽弁の二弁置換手術の死亡率は、心筋保護法の導入により、39.8% から 10~15% に減少したとの報告が見られる<sup>3)</sup>。しかし依然として単弁手術に比してリスクが高いことには変わりがない。

僧帽弁狭窄症に大動脈弁疾患が合併した場合、大動脈弁疾患が主たる心負荷となっていれば、当

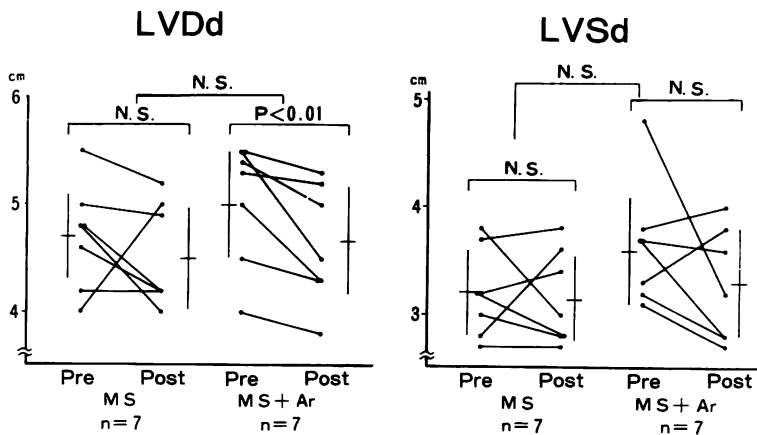


Fig. 5. Change in left ventricular end-diastolic (LVDd) and end-systolic (LVSD) dimensions before and 1~3 months after surgery.

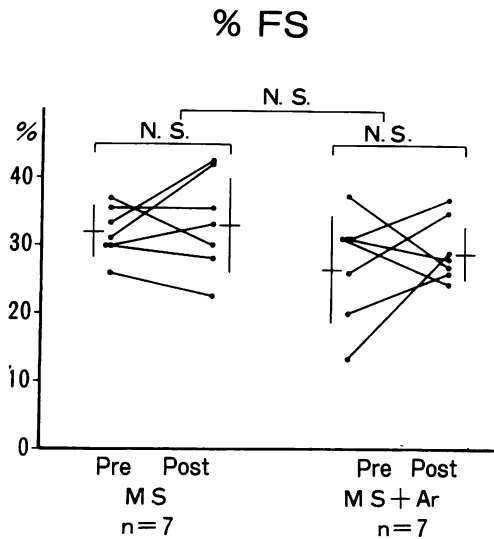


Fig. 6. Changes in percent fractional shortening (%FS) before and 1~3 months after surgery.

然大動脈弁置換術も行わねばならない。しかし大動脈弁疾患が軽い場合、特に高度の僧帽弁狭窄症で、交連切開術が不可能なため置換術適応と考えられる症例では、大動脈弁を含めて二弁とも置換すべきか、僧帽弁のみの一弁置換を行うべきかが問題となる。

僧帽弁置換術を施行すると閉鎖僧帽弁が解放され、血流抵抗が下がり、心拍出量が増加することが予想される。大動脈弁疾患に手をつけず放置した場合、術前は軽症と診断された大動脈弁疾患が、心拍出量の増加と関連して予想以上に重症であったと判明する可能性もある。Runco らは 25 例について検討し、10 例 (40%) で僧帽弁置換術後に大動脈弁逆流の程度が増加したと報告した<sup>4)</sup>。また古賀は術前に軽度の大動脈弁疾患と判断された症例の 10% が、術後では重症例と診断されたとしている<sup>5)</sup>。このように術前の治療方針の決定は必ずしも容易でない。

僧帽弁狭窄症兼大動脈弁閉鎖不全例の手術適応の指標として、和田は拡張期体血圧 60 mmHg 以上の症例では僧帽弁のみを手術するとしている。

拡張期圧がそれ以下の症例では大動脈造影により逆流量を評価し、Sellers 分類 III 度以上の場合には全例で、II 度でも大動脈弁の狭窄が合併していれば弁置換術を必要とするとしている。また拡張期圧 50 mmHg 以下の症例では必ず弁置換術を行うと述べている<sup>6)</sup>。

今回の対象をこの基準に当てはめれば、大動脈弁逆流 II 度以下、拡張期圧 60 mmHg 以上で大動脈弁置換術は不要である。事実、僧帽弁置換術後に大動脈弁逆流が著しく増加し、臨床的に問題となった症例はなかった。僧帽弁置換により狭窄を解除すると、大動脈弁逆流の有無にかかわらず、臨床症状は明らかに改善した。心エコー図による左室動態は術前に比べ変化しなかった。

術後心拍出量の増加が生じれば、左室拡張末期容量は増加し、拡張末期径の増大が起こる。大動脈弁逆流を伴う例では心拍出量の増加が逆流量の増大を招き、拡張末期容量は純型僧帽弁狭窄症例より大きくなるはずである。左室動態指標に変化が見られなかったことは、術後の判定時点で心拍出量に著しい変動のなかったことを意味する。臨床症状の改善は肺鬱血の軽減によると考えられた。心胸郭比の減少は、肺高血圧症が除去され、右心系の容積が縮小したためである。

僧帽弁狭窄症における低心拍出量の原因については議論が分かれるところであるが<sup>7,8)</sup>、左室収縮能の低下を指摘する報告<sup>8-10)</sup>が多い。Feigenbaum ら<sup>9)</sup>や Harvey ら<sup>10)</sup>は、交連切開術後も多くの症例で心拍出量は増加しなかったとしている。佐野<sup>11)</sup>は心筋収縮の低下を認め、弁口面積 1.3 cm<sup>2</sup> が術後 2.7 cm<sup>2</sup> に拡大したにもかかわらず、心拍出量の増加は僅かであった症例を報告している。

今回の症例中心係数 2.0 l/min/m<sup>2</sup> 以下は 3 例で、内径短縮率は正常下限ないし正常以下であった。これらの症例では術後も内径短縮率の増加を認めず、臨床症状の改善は NYHA 分類 class II までであった。

## 結 論

純型僧帽弁狭窄症と僧帽弁狭窄兼軽症大動脈弁閉鎖不全症における僧帽弁置換前後において、循環動態、および心エコー図所見を対比検討した。

僧帽弁のみの単弁置換術後に残存した大動脈弁逆流は、心エコー図による解析では、左室動態に明らかな影響を及ぼしていなかった。

術前軽症と判定した大動脈弁閉鎖不全症を放置しても、術後重大な左室負荷にはならないと結論した。

弁置換術後の僧帽弁狭窄症の左室動態；合併した軽症大動脈弁閉鎖不全の関与について

## 要 約

重症僧帽弁狭窄症と軽症大動脈弁閉鎖不全症の合併による連合弁膜症 (MS+AR) では、僧帽弁置換術 (MVR) 後に僧帽弁口血流が増大し、軽症と考えられていた大動脈弁病変が重症化することがあり、術前に大動脈閉鎖不全の程度を推進することが難しい。本研究の目的は MS+AR の MVR 後に、増加した僧帽弁口血流が左室血行動態にどのような影響を与えるかを明らかにすることにある。対象は純型僧帽弁狭窄症 (MS 群) 12 例、MS+AR 群 11 例。診断は術前にカテーテル検査を行い、大動脈弁逆流の程度は大動脈造影で AHA 分類 class I および II とし、MS の程度は Gorlin の式より求めた僧帽弁口面積より両群に有意な差はなかった。また術前の心エコー図より求めた LVSD, %FS は MS 群、MS+AR 群間で差はなかった。術後、全例で症状の改善を認め、術後 1~3 ヶ月に行った心エコー図でも MS 群、MS+AR 群間に有意な差は生じなかった。

僧帽弁狭窄症兼軽症大動脈弁不全症の僧帽弁置換術後に残存した大動脈弁逆流は、左室動態に明らかな影響を及ぼさないと結論した。

## 文 献

- 1) 川島康生：連合弁膜症の手術方針：現代外科学体系，中山書店，1978，p 221
- 2) Andrew GM, William CA, Eugene B: Combined mitral and aortic stenosis. *Br Heart J* 24: 606-612, 1962
- 3) Stephenson LW, Edie RN, Harken AH, Edmunds LH: Combined aortic and mitral valve replacement: Changes in practice and prognosis. *Circulation* 69: 640-644, 1984
- 4) Runco V, Levine HS, Wooley CF: Aortic regurgitation: Angiographic study of its natural history following mitral valvulotomy and effect on postoperative prognosis. *Circulation* 31 & 32 (Supp 12): 183, 1965
- 5) 古賀道弘：連合弁膜症の外科的治療の検討。日胸外会誌 20: 92-97, 1972
- 6) 和田寿郎：連合弁膜症の手術方針：僧帽弁膜症と大動脈弁膜症，三尖弁閉鎖不全と僧帽弁膜症。日胸外会誌 20: 73-77, 1972
- 7) 半田俊之介：僧帽弁狭窄症の myocardial factor に対する疑問。呼吸と循環 23: 307-313, 1975
- 8) 大西祥平，秋月哲史，半田俊之介ほか：純型僧帽弁狭窄症の低心拍出力量に関する検討。第 43 回日本循環器学会総会，昭和 54 年，東京
- 9) Feigenbaum H, Campbell RW, Wunsch CM, Steinmetz EF: Evaluation of the left ventricle in patients with mitral stenosis. *Circulation* 34: 462-472, 1966
- 10) Harvey RM, Ferrer MI, Samet P, Bader RA, Bader ME, Cournand A, Richards DW: Mechanical and myocardial factors in rheumatic heart disease with mitral stenosis. *Circulation* 11: 531-551, 1955
- 11) 佐野俊二：弁膜症術前後の経時的心機能の推移及び動的運動負荷による心機能予備力の心エコー図法による検討と評価。日胸外会誌 31: 73-85, 1983