

先天性大動脈弁狭窄症に対するバルーン弁形成術

Percutaneous balloon valvuloplasty for congenital aortic valve stenosis

才木 邦宣
鈴木 和重
高木 純一
石井 正浩
佐藤 登
赤木 禎治
豊田 温
三ヶ島 尊利
井上 治
加藤 裕久

Kuninobu SAIKI
Kazushige SUZUKI
Junichi TAKAGI
Masahiro ISHII
Noboru SATO
Teiji AKAGI
On TOYODA
Takatoshi MIKASHIMA
Osamu INOUE
Hirohisa KATO

Summary

We performed percutaneous balloon aortic valvuloplasty for 10 patients with congenital aortic valve stenosis aged from 2 to 17 years and a 54-day-old infant with critical stenosis. The retrograde single balloon technique was used for 6 patients including the infant; the retrograde double balloon technique was used for 3 patients; and both techniques for 2 patients.

The valvuloplasty was effective for 10 patients except for the infant in terms of the peak systolic pressure gradient between the left ventricle and aorta (from 80.6 ± 21.9 to 29.4 ± 17.0 mmHg). Follow-up cardiac catheterizations one year after valvuloplasty in 3 patients and 3 years after valvuloplasty in one patient disclosed no re-stenosis. Aortic regurgitation newly developed in one patient and advanced Sellers' classification I in 3 patients, however, all of them were asymptomatic and did not progress further.

In the infant with critical stenosis, sufficient dilatation could not be achieved and acute myocardial infarction mainly at the lateral wall of the left ventricle developed during the valvuloplasty. He died 3 days after the valvuloplasty.

The double balloon technique was found to be superior to the single balloon technique with the latter being ineffective in 2 cases, because the fixation of the balloon at the annulus was very difficult. Double balloon technique has low risk of vascular trauma and is applicable to a large sized annulus, because it enables blood supply between the 2 balloons during the inflation period.

久留米大学医学部 小児科
久留米市旭町 67 (〒830)

Department of Pediatrics and Child Health, Kurume
University School of Medicine, Asahi-machi 67, Ku-
rume 830

Received for publication March 20, 1990; accepted October 17, 1990 (Ref. No. 37-120)

Key words

Balloon aortic valvuloplasty Congenital aortic valve stenosis Single balloon technique Double balloon technique

はじめに

先天性大動脈弁狭窄症 (AS) は新生児, 乳児期には critical AS という重症例の存在, 小児期においては突然死という問題を含んでおり, 小児の先天性心疾患のうち重要な疾患の一つである。

その治療には以前は開胸手術しかなかったが, 近年バルーンカテーテルを用いた拡大術 (balloon aortic valvuloplasty) が行なわれるようになり, いくつかの報告がみられるようになった¹⁻¹⁶⁾。しかし, まだ症例数も少なく, 長期予後も不明であり, 手術に対するその位置づけ, 評価もはっきりしないのが現状である。

当科では, 1985 年より 1 例の乳児期の critical AS を含む 11 例の先天性大動脈弁狭窄症の患児に対して形成術を施行したので, それらの例の臨床経過を報告し, さらに形成術に対する文献的考察を加え, 手術と比較した形成術の有用性や合併

症などについて述べる。

対象および方法

Table 1 に示すように, 2~17 歳 (平均 9.9 ± 5.4 歳) の先天性大動脈弁狭窄症の患児 10 例と, 54 日目の乳児の critical AS 1 例に対して形成術を施行した。体重は乳児例で 4.2 kg, 小児例は $13.5 \sim 60.0$ kg (平均 29.8 ± 17.3 kg) であった。合併奇形は 1 例に軽症の心室中隔欠損症を認めたのみであった。また 3 例は以前に開胸手術 (valvotomy) を受けたが, 再狭窄をきたした症例であった。大動脈弁の形態は, 乳児例を含む 4 例では二尖弁, 他は三尖弁であった。弁輪径は 1 例で標準径の 66% と小さめであったが, 他は正常範囲にあった。乳児例は左室拡張末期径 33 mm, 大動脈弁輪径 9 mm で, 左心低形成の合併はなかった。一応形成術の適応は **Table 2** のようにしたが, 効果の予測が難しかったため, 開胸手術の適応が考えら

Table 1.

	1 (TK) 801365	2 (ST) SM00354422	3 (KM) 870123	4 (TO) 781291	5 (KS) 870915
Age (yrs)	10	5	2	12	17
Sex (M, F)	M	M	M	M	M
Weight (kg)	21.5	13.5	15.3	25.0	55.0
Height (cm)	121.0	101.0	96.0	130.0	165.0
BSA (m ²)	0.85	0.62	0.75	0.95	1.62
Annulus (mm)	21	17	13	22	23
Standard (mm)*	20.7	18.1	19.7	21.6	25.9
Annulus/standard (%)	102	94	66	102	88
Balloon size (mm)	s20	s15	s12	s20	s23(100)
Balloon/annulus (%)	95	88	92	91	d10+18(101)
Cusps	3	3	3	3	2
Surgery					yes
Complication					

* To calculate standard value, we utilized Fukushima's formula, i.e., $18.8 \log BSA + 22$.

BSA=body surface area; s=single balloon technique; d=double balloon technique; surgery=aortic valvo-

Table 2. Indications for balloon aortic valvuloplasty

1) Pressure gradient between the left ventricle and the aorta by cardiac catheterization ≥ 50 mmHg
2) Severely symptomatic patients (syncope, chest pain, fatigue, dyspnea, cyanosis, etc)
3) Uncontrollable congestive heart failure
4) Especially for the cases in which balloon aortic valvuloplasty may be the first choice instead of operation (① girl, ② post-operative patients, ③ patients with other severe disease, such as hematologic disease, metabolic disease)

れる症例は全例対象として行なった。

乳児例を含む6例は single balloon 法を、3例は double balloon 法を、2例は両方法を用い、すべて逆行性に施行した (Fig. 1)。

心臓カテーテル検査に先立ってまずアロカ製 SSD730 および SSD870 を用いて心エコー図検査を施行した。5 MHz のトランスデューサーを用い、左室長軸および短軸像における大動脈弁形態の観察、弁輪径の測定、左室駆出率や壁厚の計

測などを行なった。同じく 2 MHz のトランスデューサーを用い、パルス・ドップラー法にて、左室大動脈圧較差の測定や、大動脈弁および僧帽弁閉鎖不全の評価などを行なった (Fig. 2)。

以上より形成術の適応を予測し、また使用するバルーンカテーテルを準備した。また合併症として重要な大動脈損傷の評価のため、両側大腿動脈のエコー図による描出と、パルス・ドップラー法による血流パターンの検査も行なった。形成術施行日の前々日より2週間、血栓形成の予防のため aspirin 5 mg/kg/日を服用させた。

形成術は thiamylal sodium (イソゾール) の持続静注または気管内挿管下に halothane (フロセシ) の全身麻酔下に行なった。

まず大腿動脈より通常のカテーテル検査を施行した。左室への挿入は multi-purpose, Gensini, Amplatz, pig-tail などのカテーテルを用いて行ない、引き抜き圧曲線または同時圧にて peak to peak の左室-大動脈圧較差を測定した後、大動脈弁上部からの造影検査で弁輪径の計測と閉鎖不全の評価を行なった。形成術用のバルーンには、Mansfield または Meditech 製のものを使用し

Patients' profiles

() = %

6 (HS) 822994	7 (SA) 881325	8 (TU) Kitakyu	9 (HI) 812659	10 (TO) 892447	11 (SH) Kitakyu
7	15	4	10	54 days	17
F	M	M	M	M	F
18.7	60.0	15.0	28.5	4.2	45.5
113.0	166.0	104.0	132.4	54.9	155.0
0.76	1.70	0.66	1.00	0.26	1.40
23	25	17	17	9	22
19.8	26.3	18.5	22.0	11.0	24.7
116	95	92	77	82	89
d10+18	d15+15	s15	s18(100)	s5	d15+12
101	98	88	d12+8(92)	56	101
3	3	3	2	2	2
			yes		yes
VSD					

tom; VSD=ventricular septal defect.

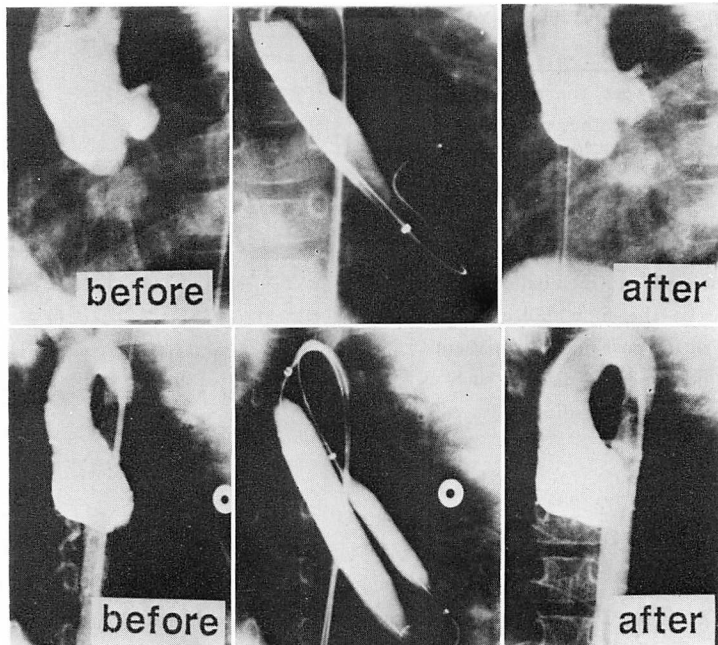


Fig. 1. Angiograms showing the retrograde single balloon technique (upper panels) and the retrograde double balloon technique (lower panels).

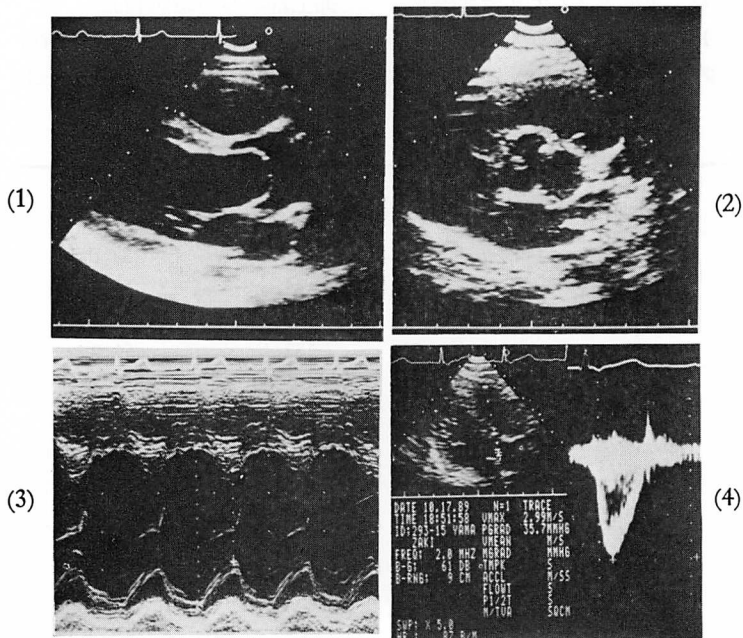


Fig. 2. Echocardiograms.

- 1) Parasternal long-axis view of the left ventricle,
- 2) short-axis image at the level of the aortic root,
- 3) M-mode echocardiogram of the left ventricle,
- 4) evaluation by pulsed Doppler echocardiogram.

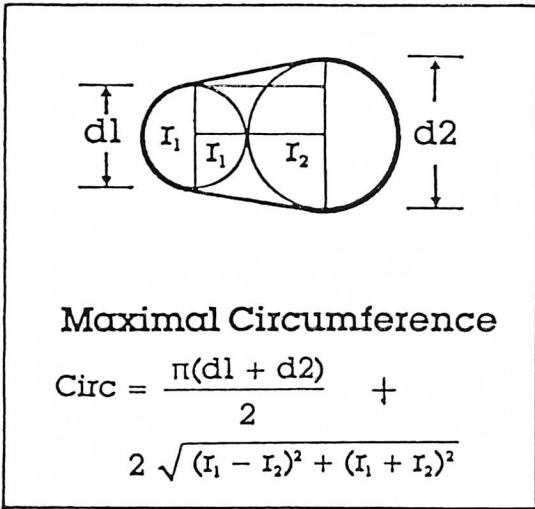


Fig. 3. Measurement of diameters of the balloon using Scott-B-Yeager's formula.

When we selected the double balloon technique, we used this formula for deciding the diameters of the 2 balloons.

た. バルーン径の選択は single balloon 法では弁輪径と同等または 1, 2 mm 小さいものとし, また double balloon 法では周径が single balloon 法に見合うものを Scott-B-Yeager の式 (Fig. 3)

により選択した. 血管確保後, カテーテル検査の前に heparin 100 単位/kg を静注し, 40~50 分ごとに半量追加した. 徐脈予防に拡張直前に atropine 0.1+0.01×体重 (kg) mg を静注した. バルーンカテーテルの挿入は, 刺入部より大腿動脈までを拡張器で十分に拡張した後, 左室内に残したガイドワイヤーに沿って逆行性に行なった. Double balloon 法では両側の大腿動脈を用いて同様に行なった. 拡張時間は 5~10 秒を限度としてバルーンのかびれが消失するまで繰り返した. 形成術終了後に再度検査用のカテーテルを挿入し, 左室-大動脈圧較差の測定と閉鎖不全症の評価を行ない, 操作を終了した.

また乳児例では, 6F のシースが使用可能な Meditech 製の ultrathin type のバルーンカテーテルを使用した.

形成術直後, 2 週間, 1 ヶ月, 3 ヶ月, 6 ヶ月, および 1 年後に, 心エコー図法により大動脈弁の形態, 左室-大動脈圧較差, 大動脈弁閉鎖不全, 駆出率, 壁厚などの評価を行ない, また可能なかぎり, 1 年前後でカテーテル検査による形成術の効果の再評価を行なった. また形成術直後には使用した大腿動脈のエコー図による評価を行ない, 術前の

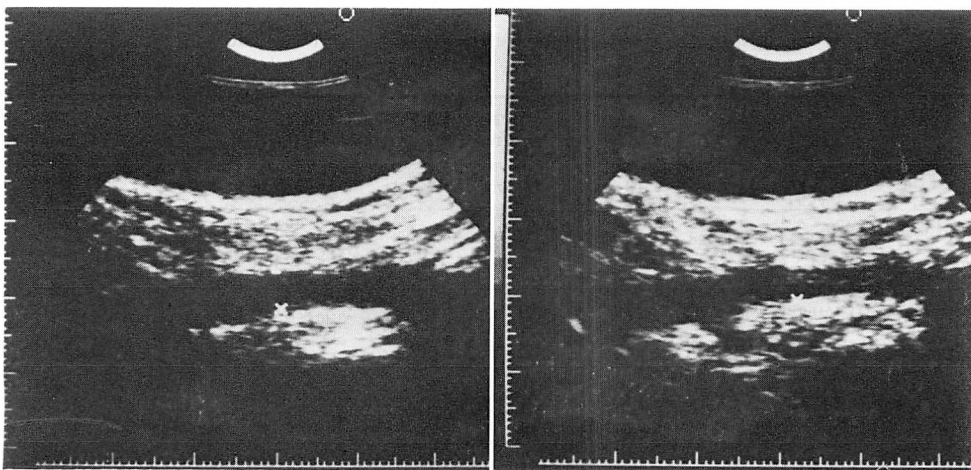


Fig. 4. Echograms of the femoral artery before and after balloon aortic valvuloplasty.
The degree of vascular trauma and thrombosis was estimated by echography.

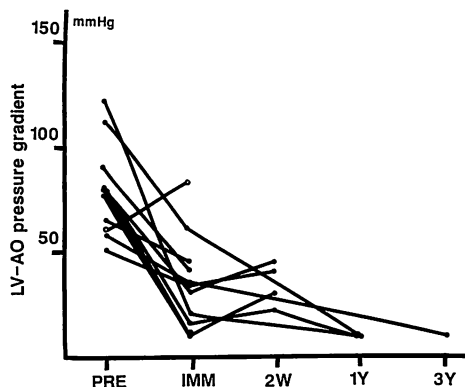


Fig. 5. Left ventricular-aortic pressure gradient before and after valvuloplasty.

In 10 cases, except for one infant with critical stenosis, valvuloplasty was effective as judged by the pressure gradient. The efficacy continued at follow-up catheterization.

Open circle indicates a case with critical stenosis.

エコー図と比較して, urokinase の必要性を検討した (Fig. 4).

成 績

1. 小児期の大動脈弁狭窄症に対する弁形成術

Fig. 5 に示したように, 形成術の前後で $80.6 \pm 21.9 \rightarrow 29.4 \pm 17.0$ mmHg と, 10 例全例で左室-

大動脈圧較差の減少を認めた.

形成術前後の圧較差の変化を, 方法別, 開胸手術歴の有無, 弁形態ごとに分類して Table 3 に示した.

Single balloon 法と double balloon 法の効果を圧較差を指標として比較した. Single balloon 法のみで奏功した 5 例では $86.2 \pm 27.8 \rightarrow 35.0 \pm 18.4$ mmHg で, double balloon 法を施行した 5 例での $75.0 \pm 15.0 \rightarrow 23.8 \pm 15.4$ mmHg に比し, 圧較差の改善という点では有意差がなかった. しかし手術後の症例のうち 2 例では, Fig. 6 に示したように, single balloon 法では拡張時にバルーンが弁にはじかれて固定できず (ping-pong ball movement), double balloon 法に変えて奏功した. なお術後の他の 1 症例は, 最初から double balloon 法を選択して拡張した.

手術歴の有無で形成術の効果を比較した. 手術歴を有する 3 例では $83.3 \pm 5.8 \rightarrow 25.0 \pm 18.0$ mmHg, 手術歴のない 7 例では $79.4 \pm 26.5 \rightarrow 31.3 \pm 17.7$ mmHg で, 圧較差の改善度に有意差はなかった. また我々の対象症例では術後の 3 例は二尖弁, 他の 7 症例は一応三尖弁であったため, 弁の枚数による形成術の効果にも有意差はないと判定した.

Table 3. Pressure gradient between the left ventricle and the aorta (10 patients except for one infant)

	Group	No.	Before BAV (mmHg)	Immediately after BAV (mmHg)	Before vs immediately after BAV
Total		10	80.6 ± 21.9	29.4 ± 17.0	$p < 0.001$
Method	Single	5	86.2 ± 27.8	35.0 ± 18.4]NS]NS $p < 0.01$
	Double	5	75.0 ± 15.0	23.8 ± 15.4	
Surgery	No surgery	7	79.4 ± 26.5	31.3 ± 17.7]NS]NS $p < 0.01$
	Previous valvotomy	3	83.3 ± 5.8	25.0 ± 18.0	
Cusps	3 cusps	7	79.4 ± 26.5	31.3 ± 17.7]NS]NS $p < 0.01$
	2 cusps	3	83.3 ± 5.8	25.0 ± 18.0	

Statistical comparisons are all made using paired or unpaired t-test.

BAV=balloon aortic valvuloplasty; Single=single balloon technique; Double=double balloon technique, NS=not significant.

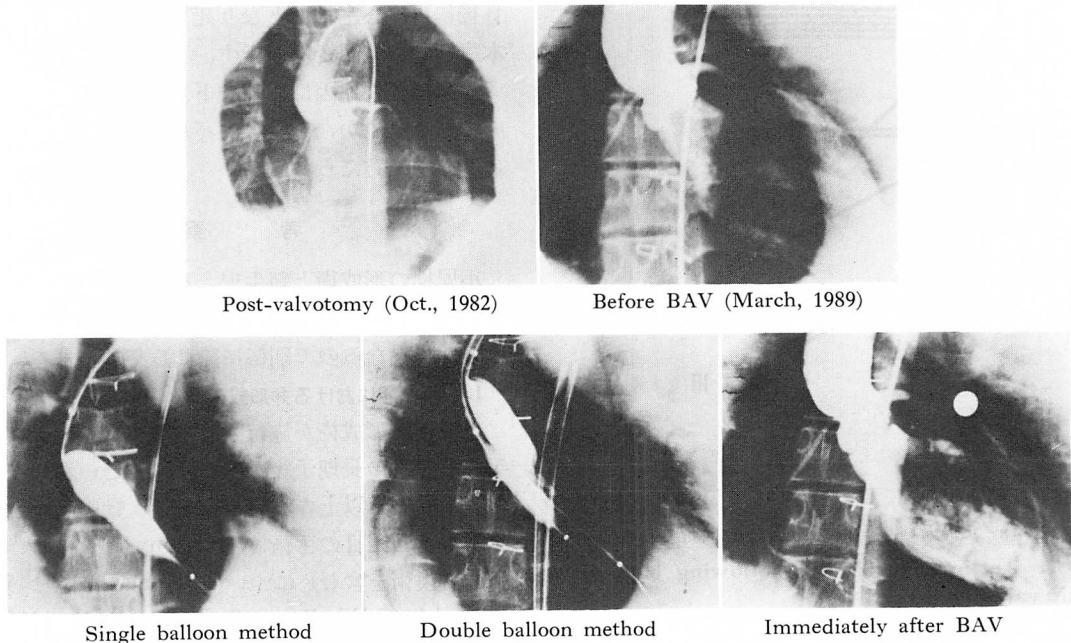


Fig. 6. Angiograms showing the effect of valvuloplasty for a patient with aortic restenosis.

This patient had previous operation for aortic stenosis without concomitant appearance of aortic regurgitation. Seven years later, severe re-stenosis developed and balloon aortic valvuloplasty (BAV) was indicated. First, we tried the single balloon technique, however, we were not able to fix the balloon at the annulus because of its ping-pong ball movement. Second, we tried the double balloon technique, and it was effective. Aortic regurgitation of the first degree was observed before BAV, and it advanced to the second degree immediately after BAV.

経過の追跡では、1年後に3例、3年半後に1例のカテーテル検査を施行したが、再狭窄の所見は全くなく、心エコー図法による検査でも、これまでのところ有意の再狭窄の所見はなかった。

合併症としては、Fig. 7 に示したように、大動脈弁閉鎖不全症が1例で出現し、3例で Sellers 分類で I 度の増強をみたが、4例とも無症状で、経過中の検査でそれ以上の進行を認めなかった。大動脈弁閉鎖不全の出現した症例は4年前の本方法施行第一例で、single balloon 法による例であった。増悪した3例のうち2例は術後の再狭窄例で、元来二尖弁の症例であり、single balloon 法は無効で、double balloon 法にて奏功した。他の1例は15歳の症例で、double balloon 法施行例であった。

また大腿動脈の損傷、心筋梗塞、持続性の不整脈、その他、重篤な合併症はなかった。

以上、小児期例に関しては、良好な結果であった。

2. Critical AS に対する弁形成術

本症例は生後3日目に心雑音を指摘されて当科外来を受診し、大動脈弁狭窄症と診断された。1ヵ月過ぎより呼吸数が80~90/分、哺乳力の減退、四肢の脈の触知不良、心エコー図上左室拡張末期径33mm、駆出率30~40%で、心室中隔(7mm)、左室後壁(6mm)の肥厚も進み、呼吸不全も徐々に進行してきたため、形成術に踏み切った。右心カテーテル検査では卵円孔を通過し得ず、左心系の計測はできなかったが、右室圧68/6mmHg、主肺動脈圧65/30(平均50)mmHg、肺動脈楔入

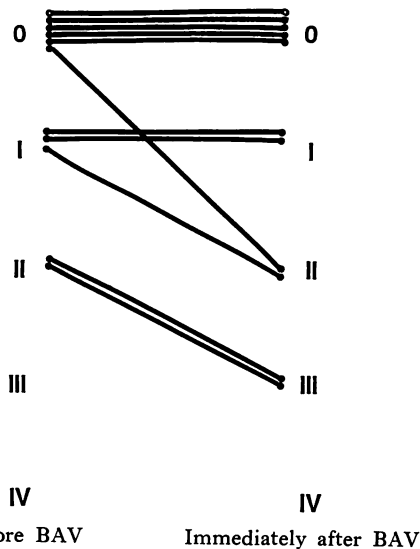


Fig. 7. Aortic regurgitation following balloon aortic valvuloplasty (BAV).

Aortic regurgitation newly developed in one patient, and advanced in 3 patients after BAV.

Open circle indicates a case with critical stenosis.

圧 12 mmHg と、右心系の圧も著明に上昇していた。心停止の危険性を考えて左室造影は中止し、大動脈造影のみを施行した。大動脈縮窄症や動脈管開存症の合併はなく、弁輪径は 9 mm であった。右用の Judkins カテーテルを使い、左室に挿入したガイドワイヤーに沿って 7 mm のバルーンを左室への挿入を試みたが、バルーンが弁輪部を越す前に流出路が閉塞状態となるため、まず 5 mm のバルーンによる拡張を試みた。バルーンは辛うじて弁輪部まで進み、3回拡張した。しかしその後の圧測定では、圧較差は 60 から 82 mmHg とむしろ上昇していた。そこで再度 7 mm のバルーンを挿入を試みたが、バルーンは進まず、その間に第 I 誘導の ST 上昇をみ、突如、心室性頻拍から心室細動へと進行した。すぐに除細動を行ない、拡張術の操作は中止した。

除細動後の心電図は I, aVL, V₄₋₆ に ST 上昇がみられ、側壁主体の急性心筋梗塞を示していた。観察室にて intensive care を行なったが、3

日後に再度心室細動となり死亡した。Fig. 8 に本症例の心電図変化を示す。

心筋梗塞の原因は、ガイドワイヤーに血栓が形成されたためか、あるいはバルーンによる閉塞によるものと考えられた。

考 察

小児期の形成術と新生児、乳児の critical AS に対する形成術とは、結果はもとより、その目的、危険性も異なるので別個に論じる必要がある。

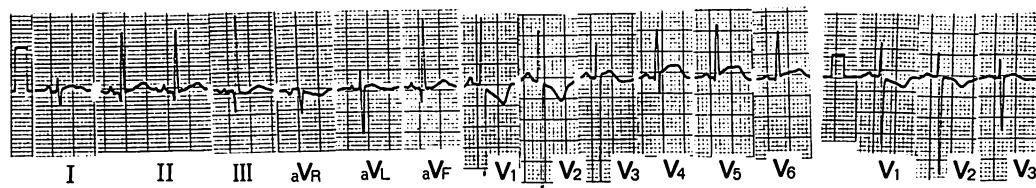
1. 小児期における弁形成術

小児期に形成術が施行される背景には、本症の手術的治療の長期予後が芳しくないという状況がある。6 ヶ月以上の小児の先天性大動脈弁狭窄症に対する 1 回目の手術 (valvotomy が大部分、一部弁置換術を含む) について、Jones ら¹⁷⁾は 522 例で 1.9%、Wheller ら¹⁸⁾は 109 例中 1 例のみ、Brown ら¹⁹⁾も 4% の手術死亡にすぎないという成績を示しており、新生児、乳児期の critical AS に比し、手術自体の安全性は格段に高い。しかし、Wheller ら¹⁸⁾は平均 6.8 年で 23%、Jones ら¹⁷⁾は 10 年で 50% 前後、Hsieh ら²⁰⁾は 22 年で 44% という再手術 (大部分は弁置換術) の必要性を示している。このように、valvotomy には再手術の可能性が高く、これが本法が将来の弁置換までの姑息的手術といわれる所以となっている¹⁷⁻²³⁾。また小児期に弁置換術を行なえば、かつては小児の弁置換での抗凝固剤は不要と主張した Sade ら²⁴⁾も自論を訂正したように、長期にわたる抗凝固剤の内服は必須のことであり、それに対し、外傷の多さや思春期の怠業、さらには女兒における将来の妊娠の問題などもある²⁵⁾。そこで侵襲が軽く、繰り返し施行し得る形成術が注目されてきたのである。

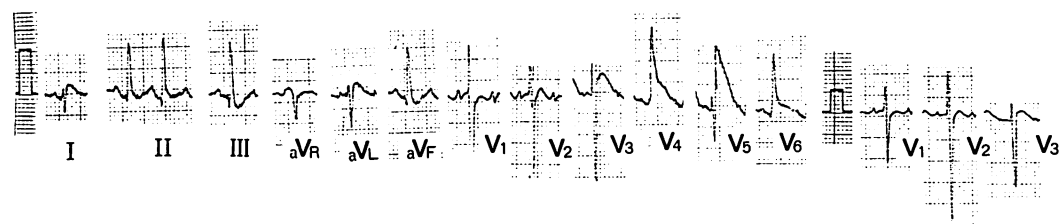
本報告における小児期の形成術の結果は、これまでのところ、満足し得るものであった。

小児期の先天性大動脈弁狭窄症に対する形成術は、1983 年、Lababidi の 8 歳男児の症例報告¹⁾、翌 1984 年、同じく Lababidi らの 23 例の報告²⁾

Before valvuloplasty



Immediately after valvuloplasty



2 days after valvuloplasty

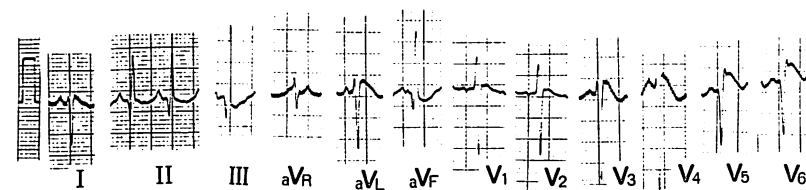


Fig. 8. Electrocardiograms in a case with newly-developed acute myocardial infarction.

Acute myocardial infarction developed in an infant with critical aortic stenosis during the valvuloplasty. Infarction was noticed at the lateral wall of the left ventricle. He died 3 days after the valvuloplasty.

に始まり、その後いくつかの報告がある³⁻⁷⁾。これらの報告をみると、Rao ら³⁾のそれに代表されるように、形成術直後より1年以上効果の持続があり、合併症も少ないとするものが多い。

方法に関しては、大部分は逆行性の single balloon 法である。越後ら⁴⁾は大動脈の損傷を避けるため、順行性の形成術を施行しているが、大動脈の損傷の可能性の高い2歳前後までの症例に対しては魅力的であるが、Brockenbrough 法自体の困難性や僧帽弁の損傷の危険性も勘案する必要があると思われる。

本報告では逆行性の single balloon 法と double balloon 法を施行した。Single balloon 法では拡張時に弁にはじかれ、バルーンの弁輪部への固定が不可能な症例がみられたが、そのような例に対

しても、double balloon 法が奏功した。その他、従来報告^{5,26,27)}されているように、double balloon 法では拡張中も2個のバルーンの間隙を通して血流が保たれるため、心筋梗塞の予防に有利である点や、両側の大動脈より小さいバルーンの挿入ですむため動脈損傷の危険性が少ない点や、弁輪の大きな症例に対処し得るなどの利点があり、手技の煩雑さを除けば、double balloon 法は single balloon 法に優るものと考えられる。

バルーン径の選択に関しては、Sholler ら⁶⁾も報告しているように、大動脈弁閉鎖不全の予防の意味から弁輪径以下のものを選択すべきであり、効果の面でも弁輪径の90~100%のバルーンで十分と思われる。またバルーン自体については、逆行性の形成術では固定性を考えて長めのもの

とし, また大腿動脈損傷の危険性を減らすためには, シャフトの細いバルーンが有用と考える.

手技的には, 逆行性では左室へのカテーテルおよびガイドワイヤーの挿入が一番の問題と思われるが, Gensini, Amplatz, pig-tail, multi-purpose などのカテーテルを使用すれば, 大部分の症例では左室へ挿入可能であると思われる. また血栓の予防には, カテーテル中の十分量の heparin (100 単位/kg) と, 2, 3 日前よりの aspirin などの抗血栓療法が重要である.

形成術の効果発現機序は興味あるところであるが, 弁形態との関連も興味がある. Sholler ら⁶⁾ は心エコー図法による検討で, 形成術の効果は癒着した交連部の裂開が主であり, 上行大動脈壁よりも肥厚した弁は形成術の効果がうすく, 閉鎖不全は二尖弁に多いと報告したが, 食道心エコー図法の進歩しつつある現在, 症例ごとにさらに細かい検討が可能になるとと思われる.

2. 新生児, 乳児の critical AS に対する弁形成術
Critical AS では緊急の救命手段として手術が行なわれる. 術前状態も悪いことが多く, 手術死亡率も Brown ら¹⁹⁾は 60%, Wheller ら¹⁸⁾は 45% と報じているように, むろん左室低形成や心内膜弾性線維症の有無にも左右されるが, 現在でも難しい手術の一つとなっている.

本法も救命手段として施行される点が, 小児期における本法の目的とは大きな差がある. たとえ完全な効果はなくても, 状態が改善され, 救命されれば, その後の待機的手術や再度の形成術を施行できるのである.

新生児, 乳児の critical AS に対する形成術は, 1985 年, Rupprath ら¹⁰⁾の報告以来, その有用性を示すいくつかの報告^{11~16)}がある. Zeevi ら¹¹⁾は critical AS に対する本法と外科的弁切開術の成績を各 16 例で比較し, 前者の成績は十分手術のそれに匹敵し, 形成術では左室低形成での救命例もあり, また形成術による死亡例には手技の向上により防ぎ得るものが多いため, 今後は本法が手術に代わり得ると結論している.

しかし本研究における症例をみるまでもなく, 形成術においても, 手術ほどではないが合併症の危険性が高く, 形成術施行に際しては小児期のそれよりもさらに十分な準備と注意が必要となる. 心室細動, 心停止に対し十分に準備し, 左室造影など, 省略できる造影検査はなるべく省略する必要がある. Heparin 100 単位/kg 以上の十分な抗血栓療法を行ない, 特にガイドワイヤーの挿入時間を短縮するように努め, また心電図の変化に十分な注意をすべきである. Zeevi ら¹¹⁾, Wren ら¹²⁾, Kasten-Sportes ら¹³⁾の報告をみても, 50% 前後は一過性であっても大腿動脈が触知不良となっており, 形成術後の heparin や urokinase などの投与と, 十分な脈拍の観察も必要である. 大動脈弁の閉鎖不全はガイドワイヤーによる弁尖の穿孔によることが多いため, 柔らかいガイドワイヤーを使用し, また粗暴な操作は避ける必要がある. バルーン径は小児期の形成術と同じく, 弁輪径と同じか 1, 2 mm 小さい程度のもを使用しているものが多い. 最近, 6F のシーブが使用できるシャフトの細いバルーンカテーテルが開発され, 操作性が向上し, 大腿動脈の損傷が予防され, 出血量も減らし得るので便利である.

本乳児例における心筋梗塞が, ガイドワイヤーなどで形成された血栓によるものか, または冠血流の遮断によるものかは, 明らかでないが, 形成術自体の危険性を示すものであり, 上述した諸点に留意し, 不幸な結果を防止すべきであろう.

結論として, 小児期の動脈弁狭窄症および新生児, 乳児期の critical AS に対し, 形成術は外科手術の valvotomy に代わり得る可能性をもった治療法であると思われる.

要 約

先天性大動脈弁狭窄症 (AS) の患児 11 例に対して balloon aortic valvuloplasty を施行した (54 生日の critical AS 1 例と 2~17 歳の 10 例). 乳児例を含めた 6 例では逆行性 single balloon 法, 3 例では逆行性 double balloon 法, また 2

例ではその両法を施行した。

小児期の10例では、手術後再狭窄の3例を含め、左室-大動脈圧較差は $80.6 \pm 21.9 \rightarrow 29.4 \pm 17.0$ mmHg へと改善した。1年後3例、3年後1例の追跡カテーテル検査でも効果は持続していた。合併症として大動脈弁閉鎖不全症が1例で出現、3例で Sellers 分類で I 度の悪化を認めたが、いずれも無症状で経過中進行はしなかった。

一方、critical AS の乳児例は、中等度の肺高血圧を有する重症例で、不十分な拡張しかできず、さらに操作中、左室側壁主体の心筋梗塞を合併、3日後に死亡した。

Single および double balloon 法の比較では、左室-大動脈圧較差を指標とした効果に有意差はみられなかった。しかし single balloon 法では弁輪部への固定が不可能であった2例があり、double balloon 法では奏功したことや、後者ではバルーン拡張中にも2個のバルーンの間隙よりの血流が保たれること、片側の大動脈の損傷の危険性を減らせること、弁輪径の大きな症例にも対応できるなどの利点があり single balloon 法に優ると思われた。また開胸手術歴、弁尖の枚数は形成術の結果に影響しなかった。

先天性大動脈弁狭窄症に対する形成術は有効で、繰り返して行なえる利点もあるため、今後開胸手術に代わり得る可能性が十分にあると考えられる。しかし特に新生児、乳児期の critical AS では危険性もあり、十分な準備、対策を立てて行なうべきであると思われる。

文 献

- 1) Lababidi Z: Aortic balloon valvuloplasty. *Am Heart J* **106**: 751-752, 1983
- 2) Lababidi Z, Wu J, Walls JT: Percutaneous balloon aortic valvuloplasty: Results in 23 patients. *Am J Cardiol* **53**: 194-197, 1984
- 3) Rao PS, Thapar MK, Wilson AD, Levy JM, Chopra PS: Immediate-term follow-up results of balloon aortic valvuloplasty in infants and children with special reference to causes of restenosis. *Am J Cardiol* **64**: 1356-1360, 1989
- 4) 越後茂之, 小野安生, 山田 修, 新垣義夫, 神谷哲郎, 木村晃二, 高宮 誠, 井上寛治: 先天性大動脈弁狭窄に対する経皮的動脈弁形成術 (PTAV). *心血管* **4**: 197-203, 1989
- 5) Beekman RH, Rocchini AP, Crowley DC, Snider AR, Serwer GA, Dick M II, Rosenthal A: Comparison of single and double balloon valvuloplasty in children with aortic stenosis. *J Am Coll Cardiol* **12**: 480-485, 1988
- 6) Sholler GF, Keane JF, Perry SB, Sanders SP, Lock JE: Balloon dilation of congenital aortic valve stenosis: Results and influence of technical and morphological features on outcome. *Circulation* **78**: 351-360, 1988
- 7) Meliones JN, Beekman RH, Rocchini AP, Lacina SJ: Balloon valvuloplasty for recurrent aortic stenosis after surgical valvotomy in childhood: Immediate and follow-up studies. *J Am Coll Cardiol* **13**: 1106-1110, 1989
- 8) Walls JT, Lababidi Z, Curtis JJ, Silver D: Assessment of percutaneous balloon pulmonary and aortic valvuloplasty. *J Thorac Cardiovasc Surg* **88**: 352-356, 1984
- 9) Helgason H, Keane JF, Fellows KE, Kulik TJ, Lock JE: Balloon dilation of the aortic valve: Studies in normal lambs and in children with aortic stenosis. *J Am Coll Cardiol* **9**: 816-822, 1987
- 10) Rupprath G, Neuhaus KL: Percutaneous balloon valvuloplasty for aortic valve stenosis in infancy. *Am J Cardiol* **55**: 1655-1656, 1985
- 11) Zeevi B, Keane JF, Castaneda AR, Perry SB, Lock JE: Neonatal critical valvar aortic stenosis: A comparison of surgical and balloon dilation therapy. *Circulation* **80**: 831-839, 1989
- 12) Wren C, Sullivan I, Bull C, Deanfield J: Percutaneous balloon dilatation of aortic valve stenosis in neonates and infants. *Br Heart J* **58**: 608-612, 1987
- 13) Kasten-Sportes CH, Piechaud JF, Sidi D, Kachaner J: Percutaneous balloon valvuloplasty in neonates with critical aortic stenosis. *J Am Coll Cardiol* **13**: 1101-1105, 1989
- 14) Lababidi Z, Weinhaus L: Successful balloon valvuloplasty for neonatal critical aortic stenosis. *Am Heart J* **112**: 913-916, 1986
- 15) Choy M, Beekman RH, Rocchini AP, Crowley DC, Snider AR, Dick M II, Rosenthal A: Percutaneous balloon valvuloplasty for valvar aortic stenosis in infants and children. *Am J Cardiol* **59**: 1010-1013, 1986

- 16) Vogel M, Benson L, Burrows P, Smallhorn J, Freedom RM: Balloon dilatation of congenital aortic valve stenosis in infants and children: Short term and intermediate results. *Br Heart J* **62**: 148-153, 1989
- 17) Jones M, Barnhart GR, Morrow AG: Late results after operations for left ventricular outflow tract obstruction. *Am J Cardiol* **50**: 569-579, 1982
- 18) Wheller JJ, Hosier DM, Teske DW, Craenen JM, Kilman JW: Results of operation for aortic valve stenosis in infants, children, and adolescents. *J Thorac Cardiovasc Surg* **96**: 474-477, 1988
- 19) Brown JW, Stevens LS, Holly S, Robinson R, Rodefeld M, Grayson T, Marts B, Caldwell RA, Hurwitz RA, Girod DA, King H: Surgical spectrum of aortic stenosis in children: A thirty-year experience with 257 children. *Ann Thorac Surg* **45**: 393-403, 1988
- 20) Hsieh KS, Keane JF, Nadas AS, Bernhard WF, Castaneda AR: Long-term follow-up of valvotomy before 1968 for congenital aortic stenosis. *Am J Cardiol* **58**: 338-341, 1986
- 21) Ankeney JL, Tzeng TS, Liebman J: Surgical therapy for congenital aortic valvular stenosis: A 23 year experience. *J Thorac Cardiovasc Surg* **85**: 41-48, 1983
- 22) Dobell ARC, Bloss RS, Gibbons JE, Collins GF: Congenital valvular aortic stenosis: Surgical management and long-term results. *J Thorac Cardiovasc Surg* **81**: 916-920, 1981
- 23) Presbitero P, Somerville J, Revel-Chion R, Ross D: Open aortic valvotomy for congenital aortic stenosis: Late results. *Br Heart J* **47**: 26-34, 1982
- 24) Sade RM, Crawford FA, Fyfe DA, Stroud MR: Valve prostheses in children: A reassessment of anticoagulation. *J Thorac Cardiovasc Surg* **95**: 553-561, 1988
- 25) Stewart S, Cianciotta D, Alexson C, Manning J: The long-term risk of warfarin sodium therapy and the incidence of thromboembolism in children after prosthetic cardiac valve replacement. *J Thorac Cardiovasc Surg* **93**: 551-554, 1987
- 26) Mullins CE, Nihill MR, Vick GW III, Ludomirsky A, O'Laughlin MP, Bricker JT, Judd VE: Double balloon technique for dilation of valvular or vessel stenosis in congenital and acquired heart disease. *J Am Coll Cardiol* **10**: 107-114, 1987
- 27) Orme EC, Wray RB, Barry WH, Krueger SK, Mason JW: Comparison of three techniques for percutaneous balloon aortic valvuloplasty of aortic stenosis in adults. *Am Heart J* **117**: 11-17, 1989