

Dipyridamole 負荷心筋シンチグラフィによる左主幹部・三枝病変の非侵襲的診断

Noninvasive identification of left main and triple vessel coronary artery disease using dipyridamole thallium scintigraphy

近森大志郎
土居 義典
米澤 嘉啓
山田 光俊
瀬尾 宏美
川井 和哉
矢部 敏和
小澤 利男

Taishiro CHIKAMORI
Yoshinori DOI
Yoshihiro YONEZAWA
Mitsutoshi YAMADA
Hiromi SEO
Kazuya KAWAI
Toshikazu YABE
Toshio OZAWA

Summary

The diagnostic value of dipyridamole thallium scintigraphy for the noninvasive identification of left main (LM) and triple vessel (TV) coronary artery disease (CAD) was evaluated in 615 consecutive patients with known or suspected CAD. One hundred thirty-nine patients had LM or TVCAD; the remaining 476 patients had limited CAD (double vessel CAD in 112, single vessel CAD in 235, insignificant lesions in 129). Patients with LM or TVCAD, compared to those with limited CAD, had a higher incidence of diffuse slow washout (58 vs 20%, $p < 0.0001$), extensive fixed defects (21 vs 6%, $p < 0.0001$) and extensive reversible defects (32 vs 8%, $p < 0.0001$). During dipyridamole loading, the incidence of chest pain was higher (65 vs 41%, $p < 0.0001$), and the magnitude of ST depression was greater (0.16 ± 0.14 vs 0.04 ± 0.07 mV, $p < 0.001$) in patients with LM or TVCAD than in those with limited CAD. Stepwise discriminant analysis using scintigraphic imaging achieved a sensitivity of 69%, a specificity of 79%, and an accuracy of 77% for diagnosing patients with LM or TVCAD. After including clinical markers of ischemia during dipyridamole loading, multivariate analysis revealed an improved diagnosis with a sensitivity of 71%, a specificity of 85%, and an accuracy of 82%. These results clearly show the usefulness of scintigraphic imaging as well as the significance of careful assessment of clinical markers of ischemia during dipyridamole loading for the noninvasive identification of LM and TVCAD.

高知医科大学 老年病科
南国市岡豊町小蓮 (〒783)

Department of Medicine and Geriatrics, Kochi Medical School, Kohasu, Oko-cho, Nankoku 783

Received for publication October 19, 1991; accepted September 2, 1992 (Ref. No. 39-62)

Key words

Left main coronary artery disease
tigraphy

Triple vessel coronary artery disease

Dipyridamole thallium scin-

はじめに

左主幹部および三枝病変患者に対する内科的治療の予後は不良である¹⁾。しかし、冠動脈バイパス手術により、この予後は著しく改善する²⁾。このため、虚血性心疾患が疑われる患者の中でも、とくに左主幹部および三枝病変患者を非侵襲的に鑑別することは臨床上重要である。そこで、今回われわれは、虚血性心疾患に対して優れた診断率を有すると報告されている dipyridamole 負荷²⁰¹Tl 心筋シンチグラフィ^{3,4)}を用いた左主幹部および三枝病変の非侵襲的診断に関して検討を加えた。

対 象

対象は胸痛や心電図異常のため虚血性心疾患が疑われ、dipyridamole 負荷²⁰¹Tl シンチグラフィおよび冠動脈造影が実施された連続 615 例である。年齢は 28-87 歳、平均 60 歳で、性別は男 443 例、女 172 例である。330 例 (54%) に陳旧性心筋梗塞を認め、左主幹部病変 41 例 (7%)、三枝病変 98 例 (16%)、二枝病変 112 例 (18%)、一枝病変 235 例 (38%)、非有意病変 129 例 (21%) をおのおの認めた。この中で、左主幹部三枝病変 139 例を重症群、他の 476 例を軽症群とした。

方 法

Dipyridamole 負荷心筋シンチグラフィ

心筋シンチグラフィは Gould らの方法に準じ^{5,6)}、dipyridamole 0.568 mg/kg を 4 分間で静注し、その後 3 分間の立位足踏み負荷を加えて行った。足踏み 2 分目に²⁰¹Tl chloride 3 mCi (111 MBq) を静注し、その 5 分後および 3 時間後から、低エネルギー用汎用コリメーターを装着したガンマカメラ (東芝製 GCA401-5) を用い、正面、

左前斜位 45°、同 70° の 3 方向について、各 5 分間のプリセットタイムでデータ収集 (ミニコンピュータ東芝製 GMS-55A) を行った。

画像の解析に関しては、各像ごとに 25 点空間スムージングと Goris ら⁷⁾の方法による background subtraction を行った後、circumferential profile curve を併用して欠損像や washout rate などについて検討した⁸⁾。通常の固定性および可逆性欠損像に加えて、2 つ以上の冠動脈支配領域に及ぶ欠損像を、おのおの広範囲固定性および広範囲可逆性欠損像と定義した⁹⁾。また、び漫性洗い出し (washout) 低下、すなわち、すべての冠動脈支配領域における洗い出し率 (washout rate) の低下についても検討した^{10,11)}。

冠動脈造影

Sones 法または Judkins 法により、左右冠動脈を多方向より撮影してシネフィルムに記録した。有意冠動脈病変は American Heart Association の基準の 75% 以上、すなわち実測値の 50% を超えるものとした¹²⁾。

統計処理

結果は平均値±標準偏差として呈示した。各群の平均値は *t*-検定を、事象の発生頻度は χ^2 -検定をおのおの用いて比較検討した。多変量解析としては Wilks 法による discriminant analysis を用いた¹³⁾。以上の統計処理には SPSS-PC+コンピュータ・プログラムを使用した。

結 果

Dipyridamole 負荷中の臨床所見 (Table 1)

左主幹部および三枝病変を有する重症群では二枝病変以下の軽症群よりも胸痛の発生頻度が高く、ST 低下はより高度であった。また、重症群においては胸痛などのため 3 分間の足踏み負荷を完了できた例が少なかった。3 分間の足踏みが可

Table 1. Comparison of clinical findings during dipyridamole loading in extensive and limited coronary artery disease patients

| | Extensive CAD (n=139) | Limited CAD (n=476) | p value |
|--------------------------|--------------------------|------------------------|---------|
| Chest pain | 90 (65%) | 195 (41%) | <0.0001 |
| ST depression (mV) | 0.16±0.14 | 0.04±0.07 | <0.001 |
| Completion of exercise | 84 (60%) | 396 (83%) | <0.0001 |
| | (n=84) | (n=396) | |
| HR at rest (bpm) | 73±13 | 70±12 | NS |
| HR after exercise (bpm) | 94±16 | 97±38 | NS |
| BP at rest (mmHg) | 142±23 | 137±21 | <0.05 |
| BP after exercise (mmHg) | 132±21 | 134±22 | NS |
| Hypotension | 25 (30%) | 56 (14%) | ≤0.0005 |

BP=blood pressure; CAD=coronary artery disease; Extensive CAD=left main and triple vessel CAD; HR=heart rate; Limited CAD=double and single vessel CAD, and insignificant lesion; NS=not significant.

Table 2. Comparison of scintigraphic findings in extensive and limited CAD patients

| | Extensive CAD (n=139) | Limited CAD (n=476) | p value |
|----------------------|--------------------------|------------------------|---------|
| FD | 90 (65%) | 250 (53%) | ≤0.01 |
| RD | 120 (86%) | 245 (51%) | <0.0001 |
| Extensive FD | 29 (21%) | 29 (6%) | <0.0001 |
| Extensive RD | 44 (32%) | 39 (8%) | <0.0001 |
| Diffuse slow washout | 81 (58%) | 94 (20%) | <0.0001 |

FD=fixed defects; RD=reversible defects. Other abbreviations as in Table 1.

能であった例だけを比較すると、重症群では、dipyridamole 負荷前より 20 mmHg 以上の血圧低下をきたす例がより多く認められた。この足踏み負荷途中、中止あるいは血圧低下を dipyridamole 負荷中の危険因子と定義すると、重症群は軽症群よりも高頻度にこの危険因子を有していた (58 vs 20%, $p<0.0001$)。

²⁰¹Tl 心筋シンチグラフィー所見

固定性あるいは可逆性欠損像を陽性所見とすると、有意狭窄を有する虚血性心疾患患者の診断は感度 97% (470/486 例)、特異度 66% (85/129 例)であった。固定性欠損像、可逆性欠損像、広範囲固定性欠損像、広範囲可逆性欠損像およびび漫性洗い出し低下は、いずれも重症群において軽症群より

も高頻度に認められた (Table 2)。上記 5 つのシンチグラフィー画像所見による重症群と軽症群の鑑別のさいの診断率を Table 3 に示す。通常の固定性および可逆性欠損像の特異度は 50% 以下である。これに対して広範囲固定性および可逆性欠損像の感度は低い、特異度は 90% 以上である。

多変量解析による左主幹部・三枝病変の診断

固定性、可逆性、広範囲固定性、広範囲可逆性およびび漫性洗い出し低下の 5 つの心筋シンチグラフィー所見を用いて stepwise discriminant analysis を実施した。び漫性洗い出し低下、可逆性欠損像、広範囲固定性欠損像、広範囲可逆性欠損像、固定性欠損像の順序と組み合わせで、左主幹部三枝病変を同定可能であった ($p<0.0001$, χ^2 検定

Table 3. Detection of left main and triple vessel coronary artery disease based on scintigraphic findings

| | Sensitivity | Specificity | Accuracy |
|----------------------|-------------|-------------|----------|
| FD | 65% | 47% | 51% |
| RD | 86 | 49 | 57 |
| Extensive FD | 21 | 94 | 77 |
| Extensive RD | 32 | 92 | 77 |
| Diffuse slow washout | 58 | 80 | 75 |

Abbreviations as in Table 2.

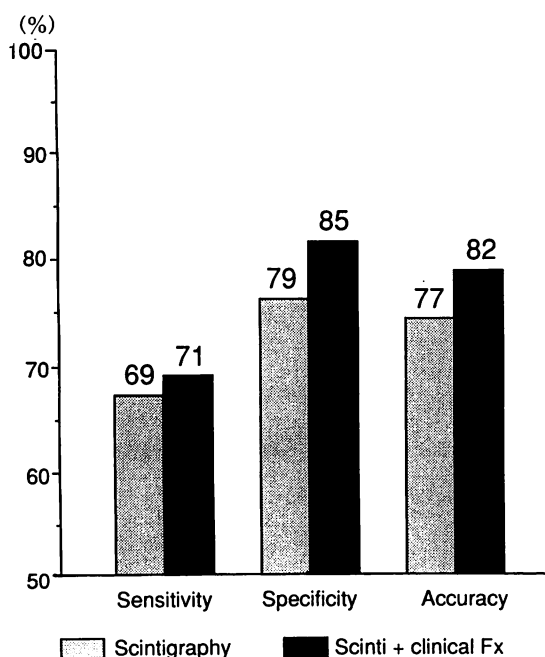


Fig. 1. Predictability in the detection of left main and triple vessel coronary artery disease.

Fx=findings; Scinti=scintigraphy.

150, 感度 69%, 特異度 79%, 正診率 77%) (Fig. 1). これらの心筋シンチグラフィ画像所見に dipyridamole 負荷中の臨床所見を加えて discriminant analysis を実施すると, ST 低下・dipyridamole 負荷中の危険因子・胸痛が有意な因子として含まれ診断率も向上した ($p < 0.0001$, χ^2 検定 236, 感度 71%, 特異度 85%, 正診率 82%) (Table 4, Fig. 1).

考 按

今回の検討では, dipyridamole 負荷心筋シンチグラフィによる有意冠動脈病変の診断率は, 固定性あるいは可逆性欠損像を用いると, 感度 97%, 特異度 66% であり, これは以前のわれわれの報告と同等であった⁹⁾.

Dipyridamole 負荷心筋シンチグラフィを用いた冠動脈病変の診断率をこれまで報告されている計 579 例についてまとめると, 感度 67-95%, 特異度 67-100% となる^{3,6,14-19)}. これらの報告と比較すると, 今回のわれわれの結果は感度が高く, 特異度が低くなっている. この理由として対象群の選択の違いも考慮すべきと思われる.

通常, 固定性・可逆性欠損像の出現頻度は左主幹部三枝病変において有意に高率であるが, これらの指標のみに基づく診断は特異度が 50% 以下と低いことが問題である. また, 2つ以上の冠動脈領域に灌流欠損像を示す広範囲固定性あるいは可逆性欠損像は, 軽症群では二枝病変例の一部に認められるだけであり, 左主幹部三枝病変に対する特異度は高いが, 感度は 20-30% である. 一方, び慢性洗い出し低下はこれらの中間の診断率を示している. このように個々の指標には一長一短はあるものの, 多変量解析を用いてこれを補うことにより良好な診断精度が得られた. とくにこれらの心筋シンチグラフィ画像所見の中で, び慢性洗い出し低下が左主幹部三枝病変の診断において最重要因子であることが注目される.

Table 4. Multivariate analysis of the detection of left main and triple vessel coronary artery disease

| | Order | F value | Wilks' Lambda |
|----------------------|-------|---------|---------------|
| ST depression | 1 | 176 | 0.78 |
| Diffuse slow washout | 2 | 90 | 0.87 |
| RD | 6 | 59 | 0.91 |
| Extensive RD | 7 | 55 | 0.92 |
| High risk parameter | 5 | 42 | 0.94 |
| Extensive FD | 3 | 29 | 0.96 |
| Chest pain | 8 | 25 | 0.96 |
| FD | 4 | 7 | 0.96 |

Order indicates the order of selection in the analysis. Abbreviations as in Table 3.

Dipyridamole 負荷は安全に実施可能である。われわれの約2,000例の経験では、重篤な合併症は心筋梗塞の1例のみである⁹⁾。本法の注意点としては、胸痛やST低下が遷延する傾向があげられる。このため、血圧・心拍・心電図の監視が重要であり、必要に応じてaminophyllineを投与しなければならない。今回の検討では、dipyridamole 負荷による胸痛、ST低下、血圧低下が左主幹部三枝病変患者に高頻度に出現することが判明した。しかも、これらの臨床所見を心筋シンチグラフィ画像所見に加えることにより、左主幹部三枝病変の診断率は向上する。このことはdipyridamole 負荷中の臨床所見が検査の安全性にとって必要であるばかりでなく、重症冠動脈病変の診断のためにも重要であることを示唆している。とくに血圧低下は、これまで運動負荷中5-11%の患者に認められ、多枝病変を示唆する所見として報告^{20,21)}されているが、dipyridamole 負荷においても同様に重症冠動脈病変に特異的な所見と考えられる。

運動負荷心筋シンチグラフィを用いた左主幹部および三枝病変の診断に関するこれまでの7つの報告をまとめると、計923例における感度は2-93% (平均46%)、特異度は47-100% (平均73%)である²²⁻²⁹⁾。これらの研究と比較すると、dipyridamole 負荷を用いた今回の検討ではとく

に感度が高いことが注目される。この差異の理由として、対象群の違いや、どのようなシンチグラフィ所見が検討されているかという点なども考慮されるべきであるが、運動負荷とdipyridamole 負荷の方法の違いが関与している可能性も高い。すなわち、運動負荷では最も狭窄の強い冠動脈領域に心筋虚血が誘発された時点で胸痛のために負荷が中止されて撮像が開始される可能性がある。この場合にはculprit lesionに関連した灌流欠損像しか抽出されない³⁰⁾。これに対してdipyridamole 負荷では対象者全員に同一の負荷を加えることにより、すべての狭窄冠動脈領域において心筋虚血が誘発される可能性が高い。この特徴が左主幹部三枝病変の診断においてはとくに重要であると考えられる。

結 語

Dipyridamole 負荷心筋シンチグラフィは左主幹部三枝病変の検査法として、運動負荷心筋シンチグラフィと同等以上の診断率を有し、重要な非侵襲的検査と考えられる。

要 約

左主幹部三枝病変の非侵襲的診断法としてのdipyridamole 負荷²⁰¹Tl心筋シンチグラフィの有用性を評価するため、冠動脈疾患を疑って

dipyridamole 負荷 ^{201}Tl 心筋シンチグラフィーおよび冠動脈造影を施行した 615 例につき検討した。

左主幹部三枝病変 139 例(重症群)と他の 476 例(軽症群: 二枝 112 例, 一枝 235 例, 非有意病変 129 例)を対比すると, 重症群においてび漫性洗い出し低下 (58 vs 20%, $p < 0.0001$), 広範囲固定性欠損 (21 vs 6%, $p < 0.0001$), 広範囲可逆性欠損 (32 vs 8%, $p < 0.0001$) の頻度が高かった。また, dipyridamole 負荷中の ST 低下がより著明で (0.16 ± 0.14 vs 0.04 ± 0.07 mV, $p < 0.001$), 胸痛の頻度も高かった (65 vs 41%, $p < 0.0001$)。上記心筋シンチグラフィー画像所見を用い discriminant analysis による多変量解析を実施すると, 感度 69%, 特異度 79%, 正診率 77% にて重症群を診断可能であった。画像所見に dipyridamole 負荷中の胸痛, ST 低下, 血圧低下等の臨床所見を加えて多変量解析を実施すると, 感度 71%, 特異度 85%, 正診率 82% に診断率は上昇した。

Dipyridamole 負荷 ^{201}Tl 心筋シンチグラフィーは左主幹部三枝病変の非侵襲的検査法として有用である。とくに dipyridamole 負荷中の臨床所見を評価し, 画像所見に加味して判定することが診断率の向上にとって重要である。

謝 辞

データの収集および処理を担当していただいた, 高知医科大学放射線科赤木直樹氏に深謝いたします。

文 献

- 1) Mock MB, Ringqvist I, Fisher LD, Davis KB, Chaitman BR, Kouchoukos NT, Kaiser GC, Alderman E, Ryan TJ, Russell RD Jr, Mullin S, Fray D, Killip T III: Survival of medically treated patients in the coronary artery surgery study (CASS) registry. *Circulation* **66**: 562-568, 1982
- 2) Kirklin JW, Kouchoukos NT, Akins CW, McCallister BD, Blackstone EH, Naftel DC, Booth DC, Parker JO, Califf RM, Sheldon WC, Cohen LS, Smith HC, Hall RJ, Wechsler AS, Harrell FE, Jr, Williams JF Jr, Fisch C, Beller GA, DeSanctis RW, Dodge HT, Kennedy JW, Reeves TJ, Weinberg SL: Guidelines and indications for coronary artery bypass graft surgery: A report of the American College of Cardiology / American Heart Association Task Force on assessment of diagnostic and therapeutic cardiovascular procedures (Subcommittee on Coronary Artery Bypass Graft Surgery). *J Am Coll Cardiol* **17**: 543-589, 1991
- 3) Leppo J, Boucher CA, Okada RD, Newell JB, Strauss HW, Pohost GM: Serial thallium-201 myocardial imaging after dipyridamole infusion: Diagnostic utility in detecting coronary stenosis and relationship to regional wall motion. *Circulation* **66**: 649-657, 1982
- 4) Josephson MA, Brown BG, Hecht HS, Hopkins J, Pierce CD, Petersen RB: Noninvasive detection and localization of coronary stenosis in patients: Comparison of resting dipyridamole and exercise thallium-201 myocardial perfusion imaging. *Am Heart J* **103**: 1008-1018, 1982
- 5) Gould KL, Westcott RJ, Albro PC, Hamilton GW: Noninvasive assessment of coronary stenosis by myocardial imaging during pharmacological coronary vasodilation: II. Clinical methodology and feasibility. *Am J Cardiol* **41**: 279-287, 1978
- 6) Albro PC, Gould KL, Westcott RJ, Hamilton GW, Ritchie JL, Williams DL: Noninvasive assessment of coronary stenosis by myocardial imaging during pharmacological coronary vasodilation: III. Clinical trial. *Am J Cardiol* **42**: 751-760, 1978
- 7) Goris ML, Dasptit SG, McLaughlin P, Kriss JP: Interpolative background subtraction. *J Nucl Med* **17**: 744-747, 1976
- 8) Hamashige N, Doi Y, Yonezawa Y, Odawara H, Ozawa T, Akagi N, Yoshida S, Maeda T: Noninvasive detection of coronary artery disease by dipyridamole-loading $^{201}\text{thallium}$ myocardial scintigraphy. *Shinzo* **18**: 817-825, 1986 (in Japanese)
- 9) Hamashige N, Doi Y, Yonezawa Y, Kuzume O, Odawara H, Chikamori T, Ozawa T: Detection and classification of coronary artery disease by dipyridamole perfusion scintigraphy: Its prognostic significance. *J Cardiol* **19**: 667-678, 1989 (in Japanese)
- 10) Bateman TM, Maddahi J, Gray RJ, Murphy FL, Garcia EV, Conklin CM, Raymond MJ, Stewart ME, Swan HJC, Berman DS: Diffuse slow washout of myocardial thallium-201: A new scintigraphic indicator of extensive coronary artery disease. *J Am Coll Cardiol* **4**: 55-64, 1984
- 11) Yonezawa Y, Hamashige N, Doi Y, Odawara H,

- Takata J, Yamada M, Ozawa T, Akagi N, Maeda T, Yoshida S: Significance of diffuse slow wash-out in dipyridamole loading 201-thallium myocardial perfusion scintigraphy. *Jpn J Nucl Med* **28**: 355-360, 1991 (in Japanese)
- 12) AHA Committee Report: A reporting system on patients for coronary artery disease. *Circulation* **51**: 7-10, 1975
 - 13) Chikamori T, Dickie S, Poloniecki JD, Myers MJ, Lavender JP, McKenna WJ: Prognostic significance of radionuclide-assessed diastolic function in hypertrophic cardiomyopathy. *Am J Cardiol* **65**: 478-482, 1990
 - 14) Schmoliner R, Dudozak R, Kronik G, Hutterer B, Kletter K, M'Osslacher H, Frischauf H: Thallium-201 imaging after dipyridamole in patients with coronary multivessel disease. *Cardiology* **70**: 145-151, 1983
 - 15) Francisco DA, Collins SM, Go RT, Ehrhardt JC, VanKirk OC, Marcus ML: Tomographic thallium-201 myocardial perfusion scintigrams after maximal coronary artery vasodilatation with intravenous dipyridamole: Comparison of qualitative and quantitative approaches. *Circulation* **66**: 370-379, 1982
 - 16) Okada RD, Lim YL, Rothendler J, Boucher CA, Block PC, Pohost GM: Split dose thallium-201 dipyridamole imaging: A new technique for obtaining thallium images before and immediately after an intervention. *J Am Coll Cardiol* **5**: 1302-1310, 1983
 - 17) Walker PR, James MA, Wilde RPH, Wood CH, Russel RJ: Dipyridamole combined with exercise for thallium-201 myocardial imaging. *Br Heart J* **55**: 321-329, 1986
 - 18) Sochor H, Pachinger O, Orgis E, Probst P, Kaindl F: Radionuclide imaging after coronary vasodilatation: Myocardial scintigraphy with thallium-201 and radionuclide angiography after administration of dipyridamole. *Eur Heart J* **5**: 500-509, 1984
 - 19) Iskandrian AS, Heo J, Askenase A, Segal BL, Auerbach N: Dipyridamole cardiac imaging. *Am Heart J* **115**: 432-443, 1988
 - 20) Morris SN, Phillips JF, Jordan JW, McHenry PL: Incidence and significance of diseases in systolic blood pressure during graded treadmill exercise testing. *Am J Cardiol* **41**: 221-226, 1978
 - 21) Weiner DA, McCabe CH, Cutler SS, Ryan TJ: Decrease in systolic blood pressure during exercise testing: Reproducibility, response to coronary bypass surgery and prognostic significance. *Am J Cardiol* **49**: 1627-1631, 1982
 - 22) Massie BM, Botvinick EH, Brundage BH: Correlation of thallium-201 scintigrams with coronary anatomy: Factors affecting region by region sensitivity. *Am J Cardiol* **44**: 616-622, 1979
 - 23) O'Hara MJ, Lahiri A, Whittington JR, Crawley JC, Raftery EB: Detection of high risk coronary artery disease by thallium imaging. *Br Heart J* **53**: 616-623, 1985
 - 24) Dash H, Massie BM, Botvinick EH, Brundage BH: The noninvasive identification of left main and three-vessel coronary artery disease by myocardial stress perfusion scintigraphy and treadmill exercise electrocardiography. *Circulation* **60**: 276-284, 1979
 - 25) Maddahi J, Abdulla A, Garcia EV, Swan HJ, Berman DS: Noninvasive identification of left main and triple vessel coronary artery disease: Improved accuracy using quantitative analysis of regional myocardial stress distribution and wash-out of thallium-201. *J Am Coll Cardiol* **7**: 53-60, 1986
 - 26) Nygaard TW, Gibson RS, Ryan JM, Gascho JA, Watson DD, Beller GA: Prevalence of high-risk thallium-201 scintigraphic findings in left main coronary artery stenosis: Comparison with patients with multi- and single-vessel coronary artery disease. *Am J Cardiol* **53**: 462-469, 1984
 - 27) Rehn T, Griffith LS, Achuff SC, Bailey IK, Bulkley BH, Burrow R, Pitt B, Becker LC: Exercise thallium-201 myocardial imaging in left main coronary artery disease: Sensitive but not specific. *Am J Cardiol* **48**: 217-223, 1981
 - 28) Rigo P, Bailey IK, Griffith LS, Pitt B, Wagner HN Jr, Becker LC: Stress thallium-201 myocardial scintigraphy for the detection of individual coronary arterial lesions in patients with and without previous myocardial infarction. *Am J Cardiol* **48**: 201-216, 1981
 - 29) Kotler TS, Diamond GA: Exercise thallium-201 scintigraphy in the diagnosis and prognosis of coronary artery disease. *Ann Intern Med* **113**: 684-702, 1990
 - 30) Mahmarian JJ, Verani MS: Exercise thallium-201 perfusion scintigraphy in the assessment of coronary artery disease. *Am J Cardiol* **67**: 2D-11D, 1991