

三次元経食道心エコー図法による左室容量と駆出率の評価

Evaluation of Left Ventricular Volume and Ejection Fraction Using Three-Dimensional Transesophageal Echocardiography

八木登志員
吉田 清
穂積 健之
赤阪 隆史
高木 力
本多 康浩
大倉 宏之
山室 淳
吉川 純一*

Toshikazu YAGI
Kiyoshi YOSHIDA, MD, FJCC
Takeshi HOZUMI, MD
Takashi AKASAKA, MD
Tutomu TAKAGI, MD
Yasuhiro HONDA, MD
Hiroyuki OHKURA, MD
Atsushi YAMAMURO, MD
Junichi YOSHIKAWA, MD, FJCC*

Abstract

Left ventricular (LV) volume and ejection fraction (EF) derived from three-dimensional echocardiography using a multiplane transesophageal probe (3D-TEE) were compared with LV volume and EF obtained from left ventriculography (LVG) in 14 patients (mean age : 61 years). Left ventricular volumes were calculated using a summation of disks algorithm based on multiple reconstructed short-axis cross-sections from 3D data. Left ventricular volume (end-diastole and end-systole) and EF from 3D-TEE were compared with those from LVG using linear regression analysis. Three-dimensional TEE demonstrated excellent correlations with LVG for measuring LV volume ($r=0.97$, SEE = 11 ml) and EF ($r=0.95$, SEE = 4%), respectively. Three-dimensional TEE is useful for the measurement of LV volume and EF in the clinical setting.

Key Words

three-dimensional echocardiography, transesophageal echocardiography, left ventricular volume, ejection fraction

はじめに

近年、超音波装置からのビデオ信号を用い、コンピュータ処理することによって三次元画像構築が可能となった¹⁾。この方法により構築された三次元画像データから任意の断層像を得ることができるが、それにより多断面の左室短軸スライス画像を作成し、それらを総和する方法(ディスク総和法)により左室容量測定が可能である。一方、マルチプレーン経食道心エコー図法 (transesophageal echocardiography : TEE) は、

探触子の位置を固定したまま良好な多断面画像の描出が可能であり、三次元画像構築に適した方法と思われる。

今回の研究目的は、左室容量および駆出率測定における、TEE 探触子を用いた三次元心エコー図法 (3D-TEE) の臨床的有用性について検討することにある。

対象と方法

対象は左室造影法およびTEEを施行した14例(男8例, 女6例, 平均年齢61歳)であった。内訳は虚血性

神戸市立中央市民病院循環器センター 内科: 〒650 神戸市中央区港島中町4-6; *大阪市立大学医学部 第一内科
Division of Cardiology, Kobe General Hospital, Kobe; *The First Department of Internal Medicine, Osaka City University Medical School
Address for reprints: YOSHIDA K, MD, FJCC, Division of Cardiology, Kobe General Hospital, Minatojima-nakamachi 4-6, Chuo-ku, Kobe 650
Manuscript received December 12, 1995; accepted February 5, 1996

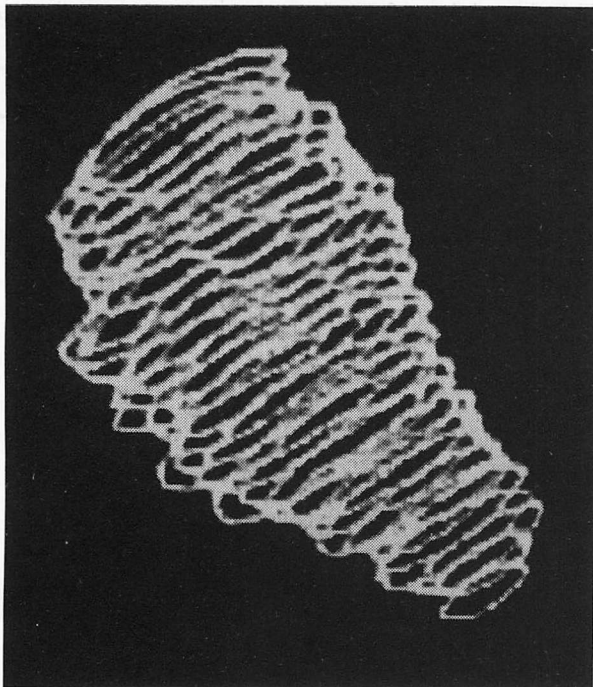


Fig. 1 Wire-frame model of three-dimensional reconstruction of the left ventricular cavity

心疾患 10 例, 僧帽弁疾患 4 例であった。

使用した超音波装置は Hewlett-Packard 製 SONOS-1500 とマルチプレーン経食道心エコー探触子 (5.0 MHz) であった。三次元画像再構築システムは Tomtec 製エコースキャン装置であった。左室造影からの左室容量計測には, Goodman 製 CAMAC-300 を使用した。

これらの検討には, TEE により得られる二次元画像を, あらかじめ心拍 (R-R 時間) と呼吸時相を設定し, 三次元画像構築システム (エコースキャン装置) へ収集する方法を用いた²⁾。

実際の画像収集には, 心電図と呼吸曲線 (呼気) 同期下で, 0-180° まで 3° ずつ探触子からの超音波発信角度を回転させることにより得られた計 60 断面の断層像を用いた。各断層像のビデオ信号をエコースキャン装置に取り込み, 画像の再構築を行った¹⁻³⁾。再構築した三次元左室画像から, コンピューター処理によって 2 mm 間隔の左室短軸断面 (拡張末期および収縮末期) を僧帽弁輪から左室心尖部まで描出した。各短軸断面の心内膜面を的手法によりトレースし, 2 mm 高のディスク体積を抽出し, 各ディスクの体積総和として左室容量 (拡張末期および収縮末期) を求めた (Fig. 1)。駆出率は計測された左室容量 (拡張末期および収縮末

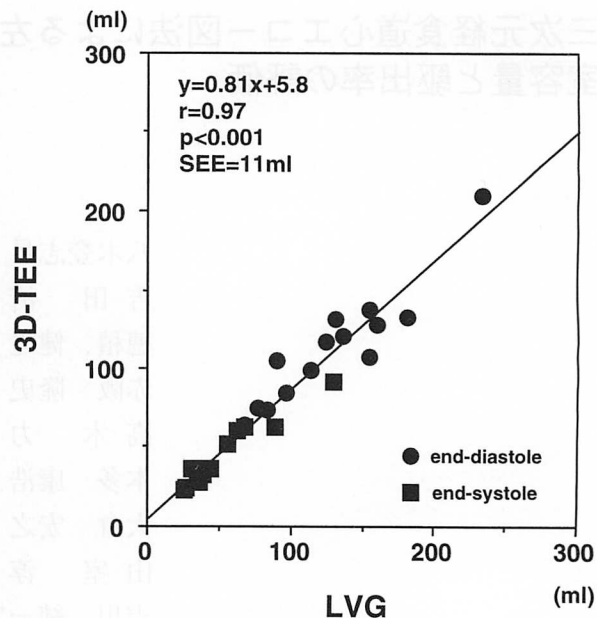


Fig. 2 Linear regression analysis comparing left ventricular volume by three-dimensional multiplane transesophageal echocardiography (3D-TEE) and left ventriculography (LVG)

End-diastolic volume and end-systolic volume are shown. SEE=standard errors of the estimate.

期) より算出した。3D-TEE による計測は左室造影検査の前日に行った。左室造影はバイプレーンにより行った。左室造影からの容量計測 (拡張末期および収縮末期) は modified Simpson 法より計測し, 駆出率は得られた値から算出した。容量計測には造影剤が注入された状態から 3 拍目の像を用いた。

両法で求めた計測値の統計学的解析には回帰直線解析を用いた。

結 果

3D-TEE における二次元画像の収集時間は平均 5 分程度であった。左室容積計測までに要する時間は, 3D-TEE における画像収集から合計約 40 分程度を要した。3D-TEE から求めた左室容量と左室造影による左室容量との間には, 極めて良好な相関が認められた ($y=0.81x+5.8$, $r=0.97$, $SEE=11\text{ml}$; Fig. 2)。また, 本法により求めた駆出率と左室造影による駆出率の間には, 極めて良好な相関が認められた ($y=0.87x+7.8$, $r=0.95$, $SEE=4\%$; Fig. 3)。3D-TEE における interobserver variability は 9.2% (拡張末期) と 9.0% (収縮末期) であり, intraobserver variability は 8.5% (拡張末期) と 7.6% (収縮末期) であった。

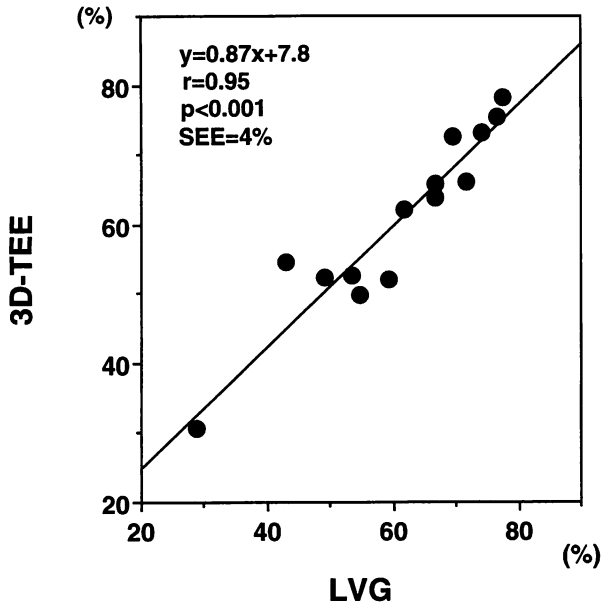


Fig. 3 Linear regression analysis comparing ejection fraction measured by three-dimensional multiplane transesophageal echocardiography and left ventriculography. Abbreviations as in Fig. 2.

考 案

従来の経胸壁超音波断層図や、経食道心エコー図、さらに acoustic quantification (AQ) 法による左室容量は、左室造影から得られた値と良好な相関を示すものの、過小評価することが知られている^{4,7)}。

今回の検討では、従来の二次元画像の左室容量⁸⁾に比べ、マルチプレーン TEE を用いた三次元画像の左室容量は、左室造影の値に比べやや過小評価する程度であり、相関は極めて良好であった。このことは、従来の断層図による容量計測では過小評価するのに対し、

三次元心エコー図法は多断面収集により左室内腔の三次元構築をするため、過小評価は小さくなったと考えられる。

一方、軽度ではあるが過小評価の主な原因は、これまでの研究の中で述べられている造影剤の影響や、心内膜のトレースに乳頭筋を除外することなどが本法においても同様に影響していると考えられた^{4,6)}。

今回用いた 3D-TEE では、心内膜のトレース可能な再構築画像が得られた。その理由として、経食道アプローチにより、1) 食道と心臓との間に障害物がなく良好な画像が得られること、2) 使用探触子周波数が 5.0 MHz であるため画像分解能が良好なこと、3) 探触子は食道壁に固定されており、心電図と呼吸(呼気)同期により画像収集が行われるため、画像のぶれや歪みがほとんどないことなどが考えられた。このため本法で再構築された画像から心内膜境界のトレースが可能であり、左室容量計測を行ううえで信頼できる方法と考えられた。

また駆出率に関しても、本法と左室造影法との間には極めて良好な相関が認められた。すなわち、3D-TEE は心機能評価において臨床的に有用であると考えられた。

最後に、今回用いたエコースキャン装置は、画像取り込みから画像解析までの時間が 30 分以上かかることや、心内膜の自動トレース機能がないことなどの問題点も有しており、今後の改善が望まれる。

結 語

3D-TEE は左室容量や駆出率を計測するうえで極めて有用であった。

要 約

左室容量および駆出率測定における三次元マルチプレーン経食道探触子を用いた心エコー図法(3D-TEE)の臨床的有用性について検討した。左室造影法を施行した 14 例に対し、経食道心エコー図法により得られる多断面画像を三次元画像構築システムに収集し、三次元画像の再構築を行った。三次元左室腔像から左室短軸断面(拡張末期および収縮末期)を多断面描出し、Simpson 法により左室容量を求めた。

3D-TEE での左室容量と左室造影法による左室容量との間には極めて良好な相関が認められた($y=0.81x+5.8$, $r=0.97$, $SEE=11\text{ ml}$)。また、駆出率に関しても 3D-TEE と左室造影法との間には極めて良好な相関が認められた($y=0.87x+7.8$, $r=0.95$, $SEE=4\%$)。

以上より、3D-TEE は左室容量の計測や駆出率を測定するうえで極めて有用と考えられた。

文 献

- 1) Pandian NG, Roelandt J, Nanda NC, Sugeng L, Cao QL, Jose A, Schwartz SL, Vannan MA, Ludomirski A, Marx G, Ogel M : Dynamic three-dimensional echocardiography: Methods and clinical potential. *Echocardiography* 1994; **11** : 237-259
- 2) Roelandt JR, Cate FJ, Vletter WB, Taams MA, Bekkering L, Glastra H, Djoa KK, Weber F : Ultrasonic dynamic three-dimensional visualization of the heart with a multiplane transesophageal imaging transducer. *J Am Soc Echocardiogr* 1994; **7** : 217-229
- 3) Marx GR, Fulton DR, Pandian NG, Vogel M, Cao Q-L, Ludomirsky A, Delabays A, Sugeng L, Klas B : Delineation of site, relative size and dynamic geometry of atrial septal defects by real-time three-dimensional echocardiography. *J Am Coll Cardiol* 1995; **25** : 482-490
- 4) Yagi T, Yoshikawa J, Yoshida K, Akasaka T, Shakudo M, Takagi T, Miyake S, Okura H, Hozumi T, Maenishi F : Evaluation of left ventricular volume and ejection fraction using an acoustic quantification method. *Jpn J Med Ultrason* 1993; **20** : 669-673 (in Japanese)
- 5) Hozumi T, Shakudo M, Shah PM : Quantitation of left ventricular volumes and ejection fraction by biplane transesophageal echocardiography. *Am J Cardiol* 1993; **72** : 356-359
- 6) Sapin PM, Schröder KM, Gopal AS, Smith MD, DeMaria AN, King DL : Comparison of two- and three-dimensional echocardiography with left ventriculography for measurement of left ventricular volume in patients. *J Am Coll Cardiol* 1994; **24** : 1054-1063
- 7) Smith MD, MacPhail B, Harrison MR, Lenhoff SJ, DeMaria AN : Value and limitations of transesophageal echocardiography in determination of left ventricular volumes and ejection fraction. *J Am Coll Cardiol* 1992; **19** : 1213-1222
- 8) Folland ED, Parisi AF, Moynihan PF, Jones DR, Feldman CL, Tow DE : Assessment of left ventricular ejection fraction and volumes by real-time, two-dimensional echocardiography : A comparison of cineangiographic and radionuclide techniques. *Circulation* 1979; **60** : 760-766