

血管内超音波断層法による冠動脈内
径脈動の検討：冠動脈硬化症におけ
る非狭窄部冠動脈壁の不均等性脈動
動態について

*Pulsatile Diameter Change of Coro-
nary Artery Lumen Estimated by Intra-
vascular Ultrasound*

沼尾 聡之
小川 研一
藤沼 秀光
降矢 典雄*

Toshiyuki NUMAO, MD
Kenichi OGAWA, MD
Hidemitsu FUJINUMA, MD
Norio FURUYA, MD*

Abstract

To analyze the pulsatile movement of coronary arterial walls, intravascular ultrasound was used to measure the diameter changes in the arterial lumen of 32 patients with coronary artery disease (CAD group) and five patients with chest pain but no CAD (control group). Measurements were performed on segments of the proximal left anterior descending coronary artery that were angiographically nonstenotic. Following identification of the peak systolic and end-diastolic phases using intra-coronary pressure tracings, the luminal diameters were measured around the center at 4 degree intervals using a computer-assisted image analyzer. The pulsatile diameter change (dD) and end-diastolic diameter (DD) at each interval were analyzed and compared between the CAD and control groups.

Mean DD did not differ significantly between the CAD group (4.53 ± 0.69 mm) and the control group (4.52 ± 0.51 mm). In contrast, the mean dD in the CAD group (0.05 ± 0.18 mm) was significantly lower than that of the control group (0.13 ± 0.12 mm). The mean maximum and minimum standardized percentage pulsatile diameter changes were $-10.6 \pm 6.2\%$ and $16.2 \pm 5.9\%$, respectively, in the CAD group, and $-2.7 \pm 4.6\%$ and $11.7 \pm 1.3\%$, respectively, in the control group. The mean standard deviation of dD was significantly greater in the CAD group (0.182 ± 0.05 mm) than in the control group (0.116 ± 0.04 mm), which indicated dD in CAD patients varied to a greater degree than in control patients. The ratio dD/dP (dP : pulse pressure) was used as an index of vascular compliance at the site of measurement. The mean dD/dP was significantly smaller in the CAD group ($1.1 \pm 2.5 \times 10^{-3}$ mm/mmHg) than in the control group ($4.0 \pm 3.3 \times 10^{-3}$ mm/mmHg). Aniso-diametric wall movement in the coronary artery (as indicated by a negative dD during systolic expansion) was enhanced in the CAD group compared to the control group.

This was probably caused by the early stages of the arterial sclerotic process as it progressed heterogeneously along the vessel wall. Thus, aniso-diametric movement, which is a functional abnormality of the coronary arterial wall, appears to antedate detectable morphological changes.

J Cardiol 1997; 30: 1-8

Key Words

Arteriosclerosis, Coronary vessels, Intravascular ultrasound (Doppler), Vascular physiology (pulsatile wall movement, aniso-diametric movement)

はじめに

冠動脈の硬化性狭窄は、動脈硬化の発症から数10年

にわたる期間を経て進行した病態と考えられる¹⁾。この段階に至る前に、冠動脈壁構築の微細な変化や代謝障害などが、初期あるいは軽微な障害として生ず

獨協医科大学 第一内科：〒321-02 栃木県下都賀郡壬生町北小林 880；*東京都立航空工業高等専門学校 電子工学科，東京
The First Department of Internal Medicine, Dokkyo University School of Medicine, Tochigi; *Department of Electronics Engineering, Tokyo
Metropolitan College of Aeronautical Engineering, Tokyo

Address for reprints : NUMAO T, MD, The First Department of Internal Medicine, Dokkyo University School of Medicine, Kitakobayashi 880,
Mibu-machi, Shimotsuga-gun, Tochigi 321-02

Manuscript received November 25, 1996; revised February 20 and April 21, 1997; accepted April 22, 1997

る²⁾。したがって、この病期にある冠動脈に、形態的变化に先立って血管壁の伸展性や弾性などに機能的な変化が起こっている可能性は容易に想定できる。しかし、このような病期にある冠動脈壁の機能的変化に関しては、殆ど臨床的知見が得られていない。その理由の一つとして、方法論的な制限があったと考えられる。

最近になって臨床的使用が可能となってきた血管内超音波断層法 (intravascular ultrasound: IVUS) は、微細な冠動脈内腔の形状の観察を可能とするのに加え、秒間 30 フレームの実時間画像を得ることができる。これを用いれば、脈動に伴う冠動脈壁全周の運動を詳細に観察することが可能である。この脈動による壁運動を IVUS を用いて解析することにより、冠動脈硬化症における冠動脈壁の機能的変化を検出することが可能であると考えられる。しかしながら、我々の調査した範囲では、明らかな硬化性病変の形態的变化の観察は多くなされているが、上記のような機能的変化について検討した研究報告はない。そこで我々は、初期または軽微な冠硬化症における冠動脈壁の機能的変化を検討するため、IVUS を用いて冠動脈壁の脈動変化を観察し、その解析を行った。

対象と方法

1. 対象

対象は冠動脈造影上、左冠動脈主幹部と左冠動脈前下行枝の近位部を除くいずれかの冠動脈主要分枝に、冠硬化症による 75% 以上の有意狭窄が証明された陈旧

Selected abbreviations and acronyms

dD=pulsatile diameter change
DD=end-diastolic diameter
dP=pulse pressure
IVUS=intravascular ultrasound

性心筋梗塞または狭心症の冠動脈疾患 32 例 (冠疾患群: 年齢 28–74 歳, 平均 56 ± 11 歳; 男性 27 例, 女性 5 例) と, 胸痛の精査のため冠動脈造影を行い, 正常冠動脈と判定されたもので, 冠動脈危険因子 (喫煙, 糖尿病, 高血圧, 高脂血症) を有さない正常対照 5 例 (正常群: 年齢 44–63 歳, 平均 55 ± 8 歳; 男性 4 例, 女性 1 例) である。なお, 対象とした症例は, 検査の内容につき口頭により詳細に説明し, 承諾が得られたものである。

2. 方法

IVUS の測定は両群とも左冠動脈前下行枝近位部で行った。正常群では, 1 症例につき前下行枝起始部から約 2 cm 遠位まで, 約 0.5 cm 間隔で 4 断面, 5 症例で合計 20 部位を測定し, IVUS 上も内膜肥厚のないことを確認した。冠疾患群の測定部位は左冠動脈前下行枝起始部から 2 cm 遠位までで, 冠動脈造影で狭窄性病変を認めず, IVUS 上有意な内膜肥厚を呈さない 1 断面を症例ごとに選び, 合計 32 症例で測定した。IVUS にて有意な内膜肥厚なしとした所見は, 明らかな硬化性病変はなく 3 層構造を呈さないもの, もしくは intimal leading edge ≤ 0.30 mm かつ sonolucent zone ≤ 0.20 mm と

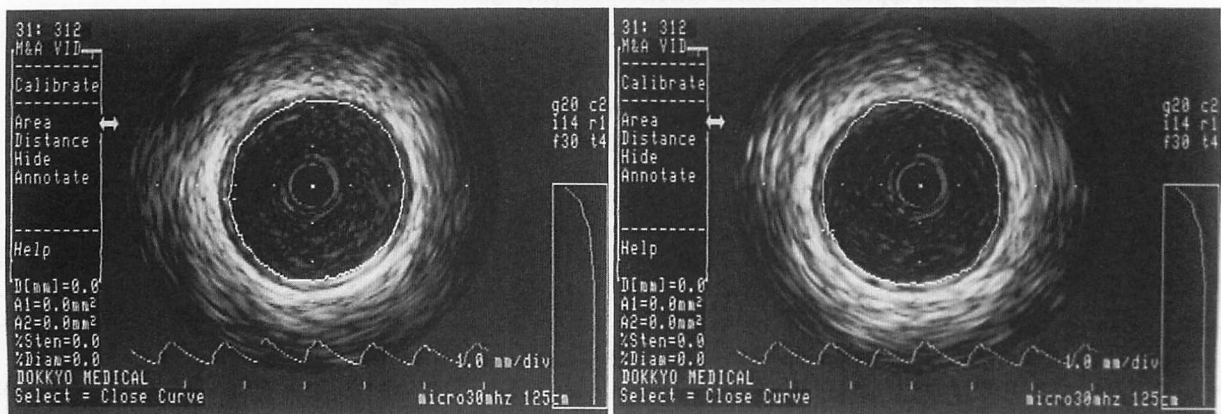


Fig. 1 Intravascular ultrasonic images of the cross-section of the proximal left anterior descending coronary artery at the end-diastolic phase (left) and peak systolic phase (right)

Pressure tracings at the coronary orifice are displayed beneath each arterial image.

した³⁻⁷⁾。正常群において3層構造を呈した症例は、5例中3例存在した。なお、3枝病変を有する重症例および前下行枝遠位部に90%以上の狭窄のある症例は除外した。

上記のIVUS測定部位は両群とも、前下行枝から最初に分枝する中隔枝や対角枝の分枝部より近位であることを必須条件とし、これを満足しない測定部は除外した。したがって正常群は前下行枝近位2cm以内に分枝を有さないもののみとした。また、冠動脈造影でmyocardial bridgingを有さないことを確認した。全ての測定は、IVUSによる血管内腔断面画像にて、探触子が血管断面のほぼ中心にあり⁸⁾、冠動脈内膜全周を良好に描出しえた画像で行った。

IVUSに使用した機器はCVIS製INSIGHT-IIIで、探触子にはCVIS製、2.9F、30MHzのカテーテルを用いた。IVUS画像は秒間30画像を撮像し、TDK製S-VHSビデオテープに記録した。このとき、IVUS画像上に実時間表示される冠動脈入口部圧波形を同時に記録した。ビデオテープに記録された画像をSiemens製ANCOR 2.2画像解析装置に入力し、冠動脈内腔を用手トレースして計測を行った。入力時のトレース開始点は血管壁の回転を目視にて補正し決定した。このトレースは、Fig. 1に示すごとく、画像内に表示された圧波形から脈動時相を決定し、最低血圧時(拡張終期)と最高血圧時の2画像につき行った。

ANCOR 2.2画像解析装置は、トレース開始点を基点として2画像の面積重心からトレース辺縁までの長さを連続自動計測し、基準トレースに対して他方との変位差を360°展開表示する機能と、その代表点として放射角4°刻み90分割した各放射線上の半径実測値を表示する機能を有している。したがって、拡張終期と最高圧時を入力すると(Fig. 2)、データとしては360°の展開図とその代表点として拡張終期、最高圧時のおおの90方向での半径値が自動計測され出力される。

次に探触子の移動に伴う上下左右方向への半径値の変動を補正するため位相差180°で展開図を作成し、各半径値を加算した。つまり拡張終期、最高圧時の2画像より1つの180°の展開図の作成と、拡張終期、最高圧時のおおのにつき45方向の直径値の算出がなされた。展開図においては拡張終期直径を基準トレースとして標準化し、百分率表示した。ここで局所壁運動の指標として、プラス方向の最大値を最大膨張変化率と

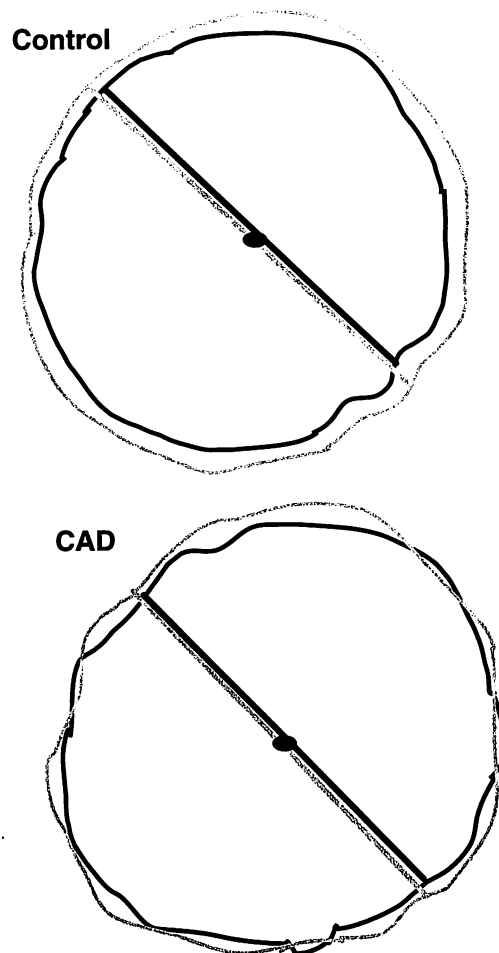


Fig. 2 Schematic drawings comparing the diameter of the coronary arterial lumen of a representative control group patient (upper diagram) and a representative CAD group patient (lower diagram) at the end-diastolic and peak systolic phases

In both groups of patients, the center of the areal gravity was superimposed at the center. The intimal edges at the end-diastolic phase are indicated by black circles and those at the peak systolic phase by gray circles. The diameter at the end-diastolic phase is indicated by the black line and that at the peak systolic phase by the gray line.

CAD group=patients with coronary artery disease; Control group=patients with chest pain but no CAD.

し、マイナス方向の最大値を最大短縮変化率として算出した。正常群の症例でマイナス方向の変化がないものがあり、その場合は最低値を最小膨張変化率として算出した(Fig. 3)。

1断面における拡張終期直径は45方向の平均値とした(mean end-diastolic diameter: mDD)。また45方向の拡張終期直径との差(pulsatile diameter change: dD)とその平均値(mdD)および標準偏差(SD45)を求め、おのおのにつき両群間で比較した。また、測定部位の血

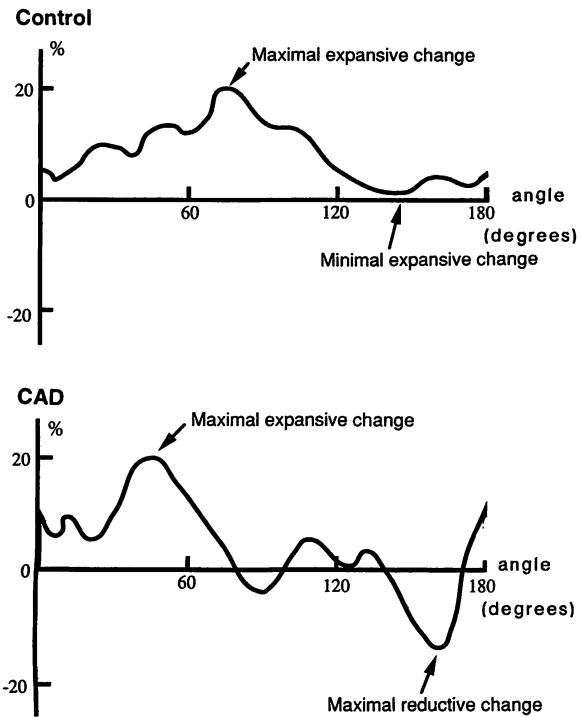


Fig. 3 Spectrogram of standardized percentage pulsatile diameter change

The vertical axis shows percentage pulsatile diameter changes standardized using end-diastolic diameter length. The horizontal axis shows the central angle direction of the coronary arterial cross section from an arbitrary 0 degree direction.

Upper: A representative control group patient.

Lower: A representative CAD group patient.

Arrows indicate maximal expansive change and maximal reductive change (or minimal expansive change as required).

Explanation of the groups as in Fig. 2.

管壁コンプライアンスを反映する指標として、脈圧 (pulse pressure: dP) に対する平均直径変化値 (mdD) の比 mdD/dP を算出した。この方法の信頼性を検討するため、同じ検者が4画像につき測定日を変えて2回と、2名の検者が3画像につき、それぞれ上記方法により拡張終期直径と最高圧時直径との差 (dD) の測定を行い、再現性の検討を行った (Fig. 4)。

3. 統計学的解析

正常群における各パラメーターに症例間で特異的な偏りがみられないのを確認したので、グループ化におけるバイアスは問題としないと考え、以下のごとく統計学的検討を行った。

各指標の値は群ごとに平均値±標準偏差で表示した。各指標の2群間の平均値の比較は unpaired *t* 検定で行い、群内での指標の変化の比較は ANOVA 検定を用いた。検定は $p < 0.05$ をもって有意差ありとした。

成績

1. 拡張終期直径と最高圧時直径の差の値の再現性 (Fig. 4)

同一検者間は、相関係数 $r=0.947$, $y=1.037x+0.002$ (Fig. 4-左), 異検者間は、相関係数 $r=0.944$, $y=1.048x-0.030$ (Fig. 4-右) で、いずれも高い再現性を示した。

2. 冠疾患群と正常群間の各指標の比較 (Table 1)

1) 最低血圧時、すなわち拡張終期内腔直径 (mDD) は、正常群 4.52 ± 0.51 , 冠疾患群 4.53 ± 0.69 mm で、両群の平均値間に統計学的に有意差は認められなかった。

2) 脈動に伴う45方向の直径変化の全周にわたる平均値 (mdD) は、正常群 0.13 ± 0.12 , 冠疾患群 0.05 ± 0.18 mm で、冠疾患群が正常群に比して有意に小であった ($p < 0.05$)。

3) 個々の計測断面像における45直径変化値の標準偏差値 (SD45) の両群での平均値は、正常群 0.116 ± 0.04 , 冠疾患群 0.182 ± 0.05 mm で、後者で有意に大であった ($p < 0.05$)。

4) 血管壁コンプライアンスを反映する指標としての mdD/dP を比較した。血圧は正常群で収縮期 125 ± 18 , 拡張期 71 ± 9 mmHg, 冠疾患群のそれは収縮期 122 ± 16 , 拡張期 77 ± 8 mmHg で、両群間に有意差はなかった。mdD/dP の比較では、正常群は $4.0 \pm 3.3 \times 10^{-3}$, 冠疾患群では $1.1 \pm 2.5 \times 10^{-3}$ mm/mmHg で、両群間に有意差が認められた ($p < 0.05$)。

3. 局所壁運動の指標としての最大膨張変化率と最大短縮変化率の比較 (Fig. 5)

正常群では、最大膨張変化率 $11.7 \pm 1.3\%$, 最大短縮変化率 (最小膨張変化率を含む) $-2.7 \pm 4.6\%$ で、両者間に有意差が認められた ($p < 0.05$)。冠疾患群でも、それぞれ $16.2 \pm 5.9\%$, $-10.6 \pm 6.2\%$ で、両者間に有意差が認められた ($p < 0.05$)。正常群と冠疾患群との最大膨張変化率の比較では、有意差は認められなかった。最大短縮変化率の比較では、正常群に比して冠疾患群が有意に大であった ($p < 0.05$)。

考察

本研究の成績は、造影のみならず血管内超音波断層

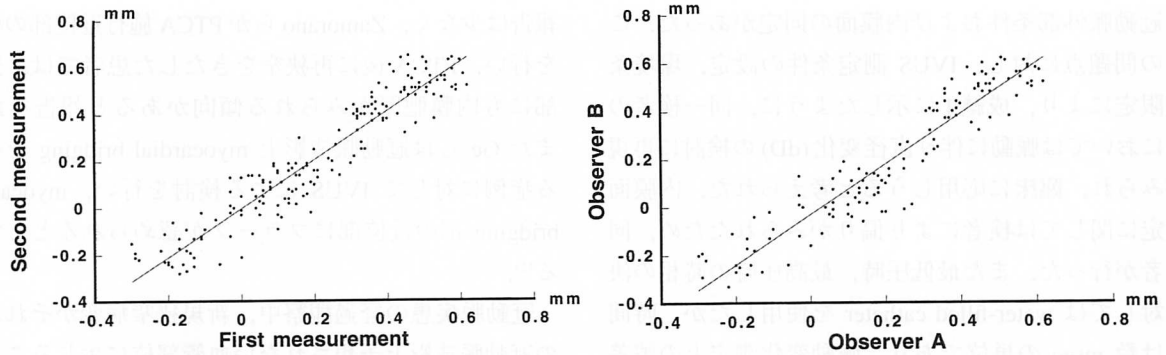


Fig. 4 Reproducibility of pulsatile diameter change (dD) measurement

Left: Intraobserver correlation between first and second measurements in 180 dD values.

$$y = 1.037x + 0.002, r = 0.947$$

Right: Interobserver correlation between observer A and observer B measurements in 135 dD values.

$$y = 1.048x - 0.030, r = 0.944$$

Table 1 Comparison of parameters (mean ± SD) between CAD and control groups

	CAD group	Control group	p value
mDD (mm)	4.53 ± 0.69	4.52 ± 0.51	NS
mdD (mm)	0.05 ± 0.18	0.13 ± 0.12	< 0.05
SD45 (mm)	0.182 ± 0.05	0.116 ± 0.04	< 0.05
mdD/dP (× 10 ⁻³ mm/mmHg)	1.1 ± 2.5	4.0 ± 3.3	< 0.05

mDD = mean luminal diameter at end-diastolic phase; mdD = mean pulsatile diameter change; SD45 = standard deviation of pulsatile diameter change; mdD/dP = ratio of mean pulsatile diameter change against pulse pressure.

Explanation of the groups as in Fig. 2.

法 (IVUS) によっても、内膜肥厚のみられない冠動脈であっても、成績 2-2), 4) にみられるごとく、他の部位に冠動脈硬化症を有する群において壁運動が障害され、その挙動が“硬く”なっていることを示している。更に興味深いことに、Fig. 3 に示したごとく、正常、疾患を問わず、冠動脈における脈動による壁運動は同心円状ではなく、異方向性 (aniso-diametric movement) を有することが明らかとなった。更に Fig. 5 にみられるように、この異方向性は冠動脈硬化症を有する群では正常群より大であった。成績 2-3) は、おのおのの測定部位における直径の 45 方向でのバラツキ (分散) を検討したものである。このバラツキは冠動脈硬化症を有する群で大であり、血管断面形状の脈動による歪みがより大きいことが明らかとなった。

動脈拍動の脈動様式に関しては従来報告がなく、これは本研究で初めて明らかとなった知見である。今までこのことが知られていなかった最大の理由として、

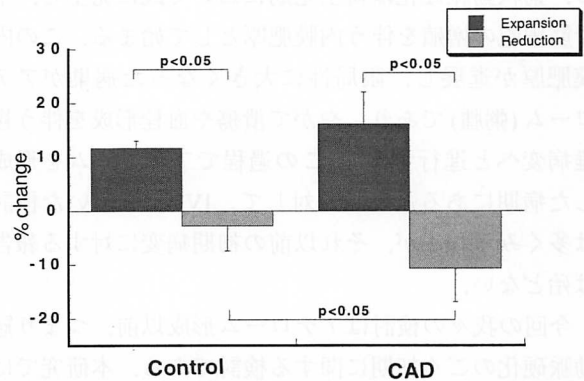


Fig. 5 Comparison of maximal expansive changes and maximal reductive changes between the CAD and control groups

The absolute value of maximal reductive change is greater in the CAD group than in the control group.

Explanation of the groups as in Fig. 2.

動脈脈動による全周方向の微細な運動を精密に検出する方法がなかったことが挙げられる。本研究に用いた IVUS は数年前から臨床に供されるようになったばかりで、それ以前にあった血管外からの超音波断層法では、直径方向の微細な血管壁運動を検出することは不可能であった。超音波法以外の方法、例えば冠動脈造影法でも事情は同様で、血管内腔縁の微細な運動は観察出来るとしても、同時に全周方向の壁運動を検出することは出来なかった。

我々は以前 IVUS の変位検出能に関する基礎的検討を行った⁹⁾。その結果、装置としての実効的性能として 0.01 mm の変位検出能を有することを示した。しかし、臨床応用に際し予測される問題として、探触子の偏在性、脈動に伴う冠動脈の回転による測定点の移

動, 冠動脈外部条件および内膜面の同定があった。これらの問題点に対し, IVUS 測定条件の設定, 環境条件の限定により, 成績 1 に示したように, 同一検者の計測においては脈動に伴う直径変化 (dD) の検討に再現性がみられ, 臨床に応用しようと考えられた。内膜面の同定に関しては検者により偏りがみられたため, 同一検者が行った。また最低圧時, 最高圧時の時相の決定に対しては water-filled catheter を使用したが, 時間遅れは数 msec の単位であり, 脈動変化測定上の誤差は些少で問題にならないと考えられた。

冠動脈硬化は粥状動脈硬化の一つであり, その初期病変は脂肪線条と呼ばれ, 細胞線維性に肥厚した内膜の表層に脂肪を貪食した泡沫細胞が集積した病変である。粥状動脈硬化は新生児期において既に発生し, 平滑筋細胞の増殖を伴う内膜肥厚として始まる。この内膜肥厚が進展し, 限局性に大きくなった病巣がアテローム (粥腫) であり, やがて潰瘍や血栓形成を伴う複雑病変へと進行する¹⁾。この過程でアテロームを形成した病期にある冠動脈に対して, IVUS を用いた検討は多くみられるが, それ以前の初期病変に対する報告は殆どない。

今回の我々の検討はアテローム形成以前, つまり冠動脈硬化のごく初期に関する検討である。本研究では冠動脈造影上正常で, かつ IVUS 上内膜肥厚のないものを正常群として検討しているが, 本来であれば動脈硬化の発生過程を考慮しても若年者を正常対照群とすべきである。IVUS は侵襲的検査であるので, 現実的には若年健常者の対象は得難く, 本研究は前記対象者により検討した。この病期においては, 考察の冒頭で述べたように, 脈動に伴う冠動脈壁運動は異方向性を示している。つまり, 拡張終期血管内直径に比べて, 収縮期血管内直径が拡大する方向とは逆に短縮する直径方向が存在した。この理由としては, 外部構造物, つまり心筋や心外膜あるいは心膜などによる冠動脈壁運動に対する影響と, 冠動脈壁自体の原因 (冠動脈硬化が一様でないため) などが考えられる。ここで, 今回の検討は, 正常群と冠疾患群とで測定部位の環境条件を限定したことより, 両群の外部条件は同様であると考えられる。したがって冠動脈硬化自体が異方向性壁運動の原因として大きな役割を担っていることが強く示唆される。

Intervention に関与しない冠動脈を IVUS で検討した

報告は少なく, Zamorano らが PTCA 施行近位部の検討を行い, PTCA 後に再狭窄をきたした患者では, 近位部にも内膜肥厚がみられる傾向があると報告した¹⁰⁾。また Ge らは冠動脈造影上 myocardial bridging を生じる症例に対して IVUS による検討を行い, myocardial bridging 部の近位部にプラークが認められるとしている¹¹⁾。

冠動脈疾患の経過観察中, 新規狭窄病変がそれ以前の冠動脈造影上予想されない血管部位に生じることがしばしば経験される。このような狭窄病変はそれ以前から血管壁に病変が生じていたと予想できる。本研究はこの点に関し, 機能的変化が IVUS によって検出できる可能性を示唆したものである。

現在, IVUS による形態学的局所冠動脈の検討は病理組織との比較も含めて行われているが^{4,12-16)}, 壁の機械的物性の立場からの評価は少ない。Zeiber らはアセチルコリン, パパベリンおよび寒冷による交感神経刺激に対する血管反応の違いを冠動脈造影を用いて観察し, 冠動脈のごく初期の動脈硬化病変が機能的変化として検出されたとした¹⁶⁾。田内らは IVUS による検討をウサギ大動脈において行い, 内皮依存性血管弛緩反応の障害の有無による動脈硬化の判定や, 動脈硬化の退縮過程において退縮の程度を判定する際の IVUS 有用性を報告した¹⁷⁾。山本らはイヌ大動脈における血管弾性率を計算するシステムを開発し, 実験的に高い精度が得られたと報告した¹⁸⁾。森田らは健常人における大動脈の伸展性につき, IVUS にて部位別に評価検討している¹⁹⁾。本研究では, 冠動脈における壁運動解析からごく初期における硬化症病変が不均等性直径変化 (aniso-diametric movement) として検出されうる可能性を示唆した。

結 論

初期または軽微な冠硬化症における冠動脈壁の機能的変化を検討するため, IVUS を用いて冠動脈内径の脈動変化を観察した結果, 形態学的異常所見が検出される以前に, その壁運動に異常が現れることが明らかになった。更にその異常運動として, 不均等性直径変化という興味深い壁運動形態が存在することが示された。

謝 辞

稿を終えるにあたり、本研究をご指導いただきました獨協

医科大学第一内科学教室飯塚昌彦教授に深く感謝の意を表します。

要 約

動脈硬化のごく初期の冠動脈壁運動異常について検討した。冠動脈造影で左前下行枝近位部以外に有意硬化性病変を有する32例(冠疾患群:平均年齢 56 ± 11 歳)を対象とし、正常者5例(正常群:平均年齢 55 ± 8 歳)を対照とした。方法は血管内超音波断層法(IVUS)により明らかな冠硬化所見のない左前下行枝近位部の血管断面像を撮像し、画像解析装置を用いて、最低血圧時内腔直径(DD)を基準とする最高血圧時の内腔直径変動(dD)を、中心角 4° 刻み45方向で計測し、解析した。

その結果、DDは冠疾患群 4.53 ± 0.69 、正常群 4.52 ± 0.51 mmで差はなく、dDは冠疾患群 0.05 ± 0.18 に比し、正常群では 0.13 ± 0.12 mmと有意に大であった。各測定断面ごとの45方向直径変化率は冠疾患群では最大値 $16.2 \pm 5.9\%$ 、最小値 $-10.6 \pm 6.2\%$ 、正常群では最大値 $11.7 \pm 1.3\%$ 、最小値 $-2.7 \pm 4.6\%$ で、両群の最小値間に有意差を認めた。各測定断面ごとの45方向の標準偏差値の平均値は冠疾患群で 0.182 ± 0.05 、正常群では 0.116 ± 0.04 mmと、有意に冠疾患群で大であった。dD/dP (dP: 脈圧)は冠疾患群で $1.1 \pm 2.5 \times 10^{-3}$ 、正常群では $4.0 \pm 3.3 \times 10^{-3}$ mm/mmHgで、有意差が認められた。

以上の成績から、画像的には正常にみえる冠動脈においても、冠疾患群では動脈壁運動の低下が認められた。更に注目すべきは、最高血圧時に短縮を示す直径方向が存在するということである(不均等性直径変化: aniso-diametric movement)。この現象は両群間にみられたが、冠疾患群ではこれが強調されていた。これは、極めて初期の軽微な動脈硬化病変によるものである可能性がある。

J Cardiol 1997; 30: 1-8

文 献

- Ross R: The pathogenesis of atherosclerosis: A perspective for the 1990s. *Nature* 1993; **362**: 801-809
- Stary HC, Blankenhorn DH, Chandler AB, Glagov S, Insull W Jr, Richardson M, Rosenfeld ME, Schaffer SA, Schwartz CJ, Wagner WD, Wissler RW: A definition of the intima of human arteries and of its atherosclerosis-prone regions: A report from the committee on vascular lesions of the council on arteriosclerosis, American Heart Association. *Circulation* 1992; **85**: 391-405
- Tobis JM, Mallery J, Mahon D, Lehmann K, Zalesky P, Griffith J, Gessert J, Moriuchi M, McRae M, Dwyer M-L, Greep N, Henry WL: Intravascular ultrasound imaging of human coronary arteries in vivo: Analysis of tissue characterizations with comparison to in vitro histological specimens. *Circulation* 1991; **83**: 913-926
- Nissen SE, Gurley JC, Grines CL, Booth DC, McClure R, Berk M, Fischer C, DeMaria AN: Intravascular ultrasound assessment of lumen size and wall morphology in normal subjects and patients with coronary artery disease. *Circulation* 1991; **84**: 1087-1099
- St. Goar FG, Pinto FJ, Alderman EL, Fitzgerald PJ, Stinson EB, Billingham ME, Popp RL: Detection of coronary atherosclerosis in young adult hearts using intravascular ultrasound. *Circulation* 1992; **86**: 756-763
- Nishimura RA, Edwards WD, Warnes CA, Reeder GS, Holmes DR Jr, Tajik AJ, Yock PG: Intravascular ultrasound imaging: In vitro validation and pathologic correlation. *J Am Coll Cardiol* 1990; **16**: 145-154
- Fitzgerald PJ, St. Goar FG, Connolly AJ, Pinto FJ, Billingham ME, Popp RL, Yock PG: Intravascular ultrasound imaging of coronary arteries: Is three layers the norm? *Circulation* 1992; **86**: 154-158
- St. Goar FG, Pinto FJ, Alderman EL, Fitzgerald PJ, Stadius ML, Popp RL: Intravascular ultrasound imaging of angiographically normal coronary arteries: An in vivo comparison with quantitative angiography. *J Am Coll Cardiol* 1991; **18**: 952-958
- 沼尾聡之, 藤沼秀光, 小川研一, 飯塚昌彦, 西村政利, 百田功, 降矢典男: 血管内超音波装置の変位検出能についての基礎的検討. *心血管インターベンション* 1995; **10** (Suppl II): 28-31
- Zamorano J, Erbel R, Ge J, Gorge G, Kearney P, Scholte A, Meyer J: Vessel wall changes in the proximal non-treated segment after PTCA: An in vivo intracoronary ultrasound study. *Eur Heart J* 1994; **15**: 1505-1511
- Ge J, Erbel R, Rupprecht H-J, Koch L, Kearney P, Gorge G, Haude M, Meyer J: Comparison of intravascular ultrasound and angiography in the assessment of myocardial bridging. *Circulation*

- 1994; **89** : 1725-1732
- 12) Alfonso F, Macaya C, Goicolea J, Iniguez A, Hernandez R, Zamorano J, Perez-Vizcayne MJ, Zarco P : Intravascular ultrasound imaging of angiographically normal coronary segments in patients with coronary artery disease. *Am Heart J* 1994; **127** : 536-544
- 13) Potkin BN, Bartorelli AL, Gessert JM, Neville RF, Almagor Y, Roberts WC, Leon MB : Coronary artery imaging with intravascular high-frequency ultrasound. *Circulation* 1990; **81** : 1575-1585
- 14) Mintz GS, Popma JJ, Pichard AD, Kent KM, Satler LF, Chuang YC, Ditrano CJ, Leon MB : Patterns of calcification in coronary artery disease : A statistical analysis of intravascular ultrasound and coronary angiography in 1155 lesions. *Circulation* 1995; **91** : 1959-1965
- 15) Yock PG, Fitzgerald PJ, Linker DT, Angelsen BAJ : Intravascular ultrasound guidance for catheter-based coronary interventions. *J Am Coll Cardiol* 1991; **17** : 39B-45B
- 16) Zeiher AM, Drexler H, Wollschläger H, Just H : Modulation of coronary vasomotor tone in humans : Progressive endothelial dysfunction with different early stages of coronary atherosclerosis. *Circulation* 1991; **83** : 391-401
- 17) 田内 潤, 真野敏昭, 堀 正二, 鎌田武信 : 動脈硬化における内皮依存性血管弛緩機能の評価. *Coronary* 1993; **10** : 164-168
- 18) 山本克之, 二村友章, 三上智久 : 血管内エコー法による血管弾性の定量計測. *日超音波医学会 63 回発表会講論集* 1993; **20** (Suppl II) : 111-112
- 19) 森田久樹, 藤田憲弘, 鷹野 譲, 元井浩司, 大森浩二, 水重克文, 千田彰一, 松尾裕英 : 血管内エコー法による健常成人大動脈の局所壁構造と伸展性についての検討. *日超音波医学会 62 回発表会講論集* 1993; **20** (Suppl I) : 413-414